

VNÚTROOČNÝ LYMFÓM S RETROBULBÁRNOU INFILTRÁCIOU. KAZUISTIKA

Jurenová D.¹, Plesníková P.¹, Lysková D.¹, Babál P.², Kobzová D.², Furdová A.¹

¹Klinika oftalmológie Lekárskej fakulty Univerzity Komenského a Univerzitnej nemocnice Bratislava

²Ústav patologickej anatómie Lekárskej fakulty Univerzity Komenského a Univerzitnej nemocnice Bratislava

Autori práce prehlasujú, že vznik a téma odborného článku, jeho publikovanie a zverejnenie nie je predmetom stretu záujmov a nie je podporené žiadnou farmaceutickou firmou a nebol zadáný inému časopisu ani inde vytlačený, s výnimkou kongresových abstraktov a doporučených postupov.

Do redakcie doručeno dne: 22. 12. 2020

Prijato k publikácii dne: 31. 8. 2021



MUDr. Denisa Jurenová

Ružinovská 6

Nemocnica Ružinov

821 01 Bratislava

E-mail: deniska+ocne@jurenova.sk

SÚHRN

Subjektívne aj objektívne príznaky sprevádzajúce vnútroočný lymfóm môžu viesť k prvotnému stanoveniu nesprávnej diagnózy, čím sa oddaluje nasadenie efektívnej liečby. Najčastejšie sa lymfóm manifestuje ako zápalové postihnutie uveálneho traktu. Diagnostika vyžaduje multidisciplinárny prístup. Podozrenie na základe oftalmologických vyšetrení musí byť verifikované histologickým vyšetrením. Predkladáme kazuistiku 78-ročnej pacientky, ktorá bola vyšetrená na našom pracovisku s postupnou stratou videnia na ľavom oku v priebehu 6 mesiacov, s podozrením na amóciu sietnice. Objektívne bola centrálna zraková ostrosť na úrovni počítania prstov pred ľavým okom. Vnútroočný tlak sa počas priebežných kontrol zmenil z normotonu na hypertonus. Realizovali sme zobrazovacie vyšetrenia, ultrasonografiu a magnetickú rezonanciu, ktoré preukázali vnútroočný tumor s retrobulbárnou infiltráciou a amóciu sietnice. U pacientky bola indikovaná enukleácia bulbu, ktorá umožnila určiť histologický typ vnútroočného nádoru B-Non-Hodgkinovho lymfómu z B-buniek marginálnej zóny. Po enukleácii bola pacientka odoslaná k onkohematológovi na zváženie ďalšieho postupu a bola jej predpísaná individuálna protéza. Pacientka zostáva v sledovaní, 23 mesiacov po enukleácii nebola nasadená žiadna ďalšia chirurgická liečba, chemoterapia ani rádioterapia. Enukleácia sa uplatnila ako diagnostická aj liečebná modalita.

Kľúčové slová: vnútroočný lymfóm, B-Non-Hodgkinov lymfóm, enukleácia, vnútroočné nádory

SUMMARY

INTRAOCULAR LYMPHOMA WITH RETROBULBAR INFILTRATION. A CASE REPORT

Subjective and objective symptoms following intraocular lymphoma could lead to a misdiagnosing at the beginning of disease what is the cause for delay of an effective treatment. The most common manifestation of lymphoma is an inflammatory disease affecting uvea. A multidisciplinary approach to the diagnosis is required. Suspicion based on the ophthalmologic examinations has to be verified by histology. We present a case report of a 78-year-old patient examined at our clinic with progressive loss of vision on the left eye in 6 months, suspected of retinal detachment. Objectively the visual acuity was counting fingers in front of the left eye. Intraocular pressure changed from normotensive into hypertensive values during regular examinations. We realised imaging exams, ultrasonography and magnetic resonance, which proved intraocular tumour with retrobulbar infiltration and retinal detachment. The patient was indicated for enucleation which enabled assignment of a histologic type of intraocular lymphoma B-Non-Hodgkin lymphoma from marginal zone B-cells. We sent the patient to a haematologist-oncologist for managing of the following treatment and we prescribed individual prosthesis to the patient after the enucleation. The patient remains in observation, no surgical treatment, chemotherapy or radiotherapy have been used for 23 months after the enucleation. The enucleation was both a diagnostic and treatment modality.

Key words: intraocular lymphoma, B-Non-Hodgkin lymphoma, enucleation, intraocular tumours

Čes. a slov. Oftal., 77, 2021, No. 6, p. 306–312

ÚVOD

Vnútroočný lymfóm je pomerne zriedkavá skupina malignít, ktoré môžeme rozdeliť na primárne a sekundárne intraokulárne lymfómy. Primárny vnútroočný lymfóm postihujúci vitreoretinálne rozhranie je pod-

skupinou primárnych lymfómov centrálného nervového systému (CNS), pričom maligne bunky sa vyskytujú len intraokulárne bez ich záchyty v CNS, no v neskorších štádiách býva často prítomné aj súčasné postihnutie CNS. Vitreoretinálne lymfómy majú prevažne agresívny charakter. Primárny uveálny lymfóm býva častejšie

indolentný, morfológicky, imunofenotypovo a genotypovo podobný extranodálnym lymfómom z B-buniek marginálnej zóny. Sekundárny vnútroočný lymfóm sa vyskytuje ako sekundárna očná metastáza u pacientov so systémovým leukemickým alebo lymfómovým ochorením [1]. Väčšina vnútroočných lymfómov patrí medzi Non-Hodgkinove lymfómy z B-lymfocytov, ale zriedkavo sa vyskytujú aj lymfómy z T-buniek. Diagnostika je náročný proces, pretože lymfómy sa môžu prezentovať maskujúcimi príznakmi, ktoré v rámci diferenciálnej diagnostiky môžu najmä na začiatku viesť k stanoveniu nesprávnej diagnózy a neskoršiemu nasadeniu efektívnej liečby [2].

EPIDEMIOLOGIA

Primárny vnútroočný lymfóm je raritné ochorenie, ktorého epidemiológia nie je presne známa, pretože väčšina dostupných záznamov sa viaže na primárny lymfóm CNS. Incidencia vnútroočných lymfómov v posledných rokoch narastá. Najskôr sa dávala do súvisu s nárastom počtu imunokompromitovaných a imunodeficientných pacientov, ale rast prípadov sa objavuje aj u imunokompetentných pacientov, čo môže súvisieť s narastajúcou dĺžkou života a kvalitnejšou diagnostikou ochorenia [2,3]. Vnútroočné lymfómy tvoria 1,86 % očných malignít [2,4]. Priemerný vek pre diagnostiku ochorenia je 5. a 6. dekáda života [5], aj keď sú opísané veľmi zriedkavé prípady výskytu u detí a adolescentov [6,7,8]. Niektoré práce uvádzajú, že ženy sú postihnuté častejšie ako muži, a to v pomere 2:1, bez rasovej preferencie [9,10,11,12].

KLINICKÝ OBRAZ

Medzi subjektívne príznaky pacientov s vnútroočným lymfómom patrí bolesť oka, červené oko, opuch mihalníc, hmlisté videnie, plávajúce mušky, pocit cudzieho telieska, fotofóbia. Niektorí pacienti môžu byť asymptomatickí a tumor sa zistí pri náhodnom vyšetrení [12,13,14]. Objektívne môžeme nájsť injekciu bulbu, bunky a precipitáty prítomné v prednej komore, hyfému, hypopyon, neovaskularizáciu dúhovky, zápalové postihnutie sklovca, hemorágiu v sklovcovej dutine, retinálnu hemorágiu alebo exsudát, retinitídu, edém terča zrkovitého nervu, vaskulitídu, sekundárny glaukóm. Patognomický príznak pre vnútroočný lymfóm je nález oranžovo-žltých krémových subretinálnych infiltrácií, ktoré môžu byť izolované alebo mnohopočetné. Infiltráty pod retinálnym pigmentovým epitelom majú typický vzhľad „leopardkej kože“. Po regresii chorioretinálnych infiltrátov dochádza k jazveniu a atrofii pigmentového epitelu sietnice. Pacienti s obrazom zápalového ochorenia bývajú iníciaľne liečení kortikosteroidmi. Na začiatku sa zdá, že liečba je úspešná, objektívny nález sa zlepšuje, čo sa vysvetľuje supresiou reaktívnych lymfocytov,

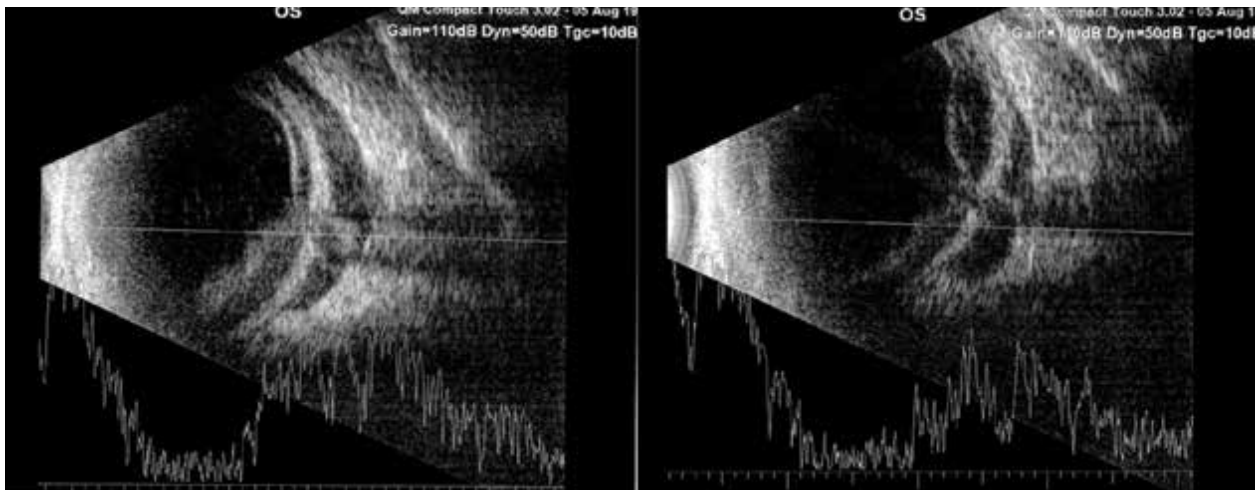
ale efekt je len prechodný a zápalové ochorenie sa následne stáva rezistentné na liečbu kortikosteroidmi. U niektorých pacientov sa pristupuje k terapii systémovými imunomodulátormi ako metotrexát, azathioprin, cyklosporín, cyklofosfamid s podobným efektom ako pri kortikosteroidoch [13,15].

Primárny vitreoretinálny lymfóm sa zvykne prejavovať ako zápalové postihnutie sklovca, zmeny na sietnici zahŕňajúce zmeny pigmentového epitelu pri pokojnom prednom segmente, aj keď zriedkavo sa môžu objaviť precipitáty v prednej komore a uveitída. Ďalšie zriedkavé prejavy vitreoretinálneho lymfómu ako vaskulitída, hyféma, hypopyon, sekundárny glaukóm, edém terča zrkovitého nervu a podobne boli spomenuté vyššie [1,13]. Primárny vitreoretinálny lymfóm býva bilaterálny v 64–83 % prípadov, aj keď na začiatku nachádzame väčšinou len unilaterálny nález. Primárny vitreoretinálny lymfóm máva rýchlejšiu progresiu nálezu, v 42–92 % sa rozvinie lymfóm centrálného nervového systému v období 8–29 mesiacov [3]. Pri súčasnej infiltrácii CNS sa rozvinú neurologické príznaky ako zmeny správania, kognitívnych funkcií, záchvaty, hemiparéza, afázia a cefalea s nauzeou pri intrakraniálnej hypertenzii [3,16].

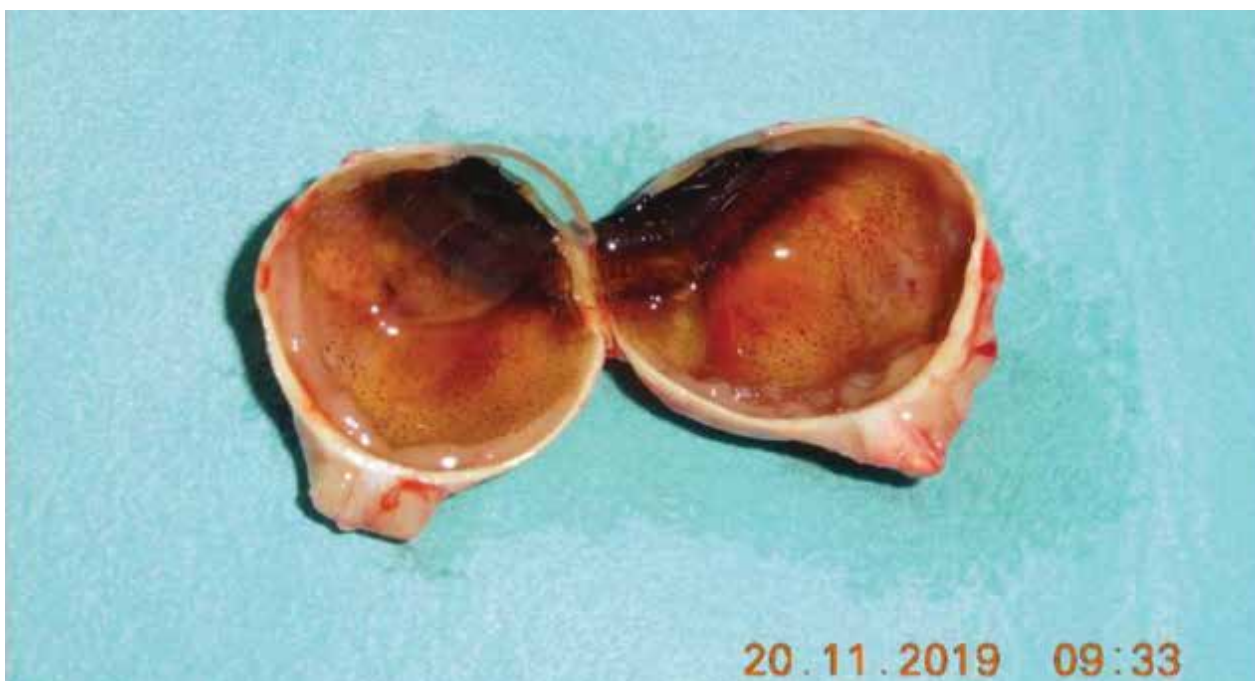Primárny uveálny lymfóm sa najčastejšie prezentuje znížením centrálnej zrkovej ostrosti, prípadne zvýšeným vnútroočným tlakom. Uveálny lymfóm býva častejšie unilaterálne postihnutie uvey predovšetkým v podobe žltých infiltrátov choroidey, difúzneho zhrubnutia uveálneho traktu a nezriedka s nálezom sekundárnej amócie sietnice. Zápalové postihnutie predného očného segmentu býva pri lymfóme iris a corpus ciliare, kedy súčasne môže byť vysoký vnútroočný tlak alebo rubeóza dúhovky [1]. Uveálny lymfóm zostáva zvyčajne stabilný bez výraznej progresie nálezu. Primárny uveálny lymfóm častejšie sprevádza extrabulbárna infiltrácia, kedy sa môže objaviť protrúzia bulbu alebo diplopia, subkonjunktiválne a episklerálne prerastanie sa prejaví lososovitými infiltráciami [3].

KAZUISTIKA

78-ročná pacientka bola odoslaná na naše pracovisko pre postupnú stratu videnia v priebehu 6 mesiacov na ľavom oku s podozrením na amóciu sietnice. V osobnej anamnéze sú významné diagnózy monoklonálna IgG gamapatia a adenokarcinóm, kvôli ktorému bola vykonaná hysterektómia spolu s rádioterapiou v minulosti. Nádorové ochorenia sa vyskytli aj v rodine, otec pacientky mal karcinóm pľúc a matka leukémiu. Objektívne bola centrálna zrková ostrosť na úrovni počítania prstov pred ľavým okom. Vnútroočný tlak sa počas priebežných kontrol zmenil z normotonu na hypertonus a normalizácia hodnôt nenastala napriek nasadeniu antiglaukomatickej liečby. Pacientke sme realizovali zobrazovacie vyšetrenia, ktoré preukázali vnútroočný tumor s podozrením na extraokulárne šírenie. Na ultrazvukovom vyšetrení ľavého oka (Obrázok 1) bola vidi-



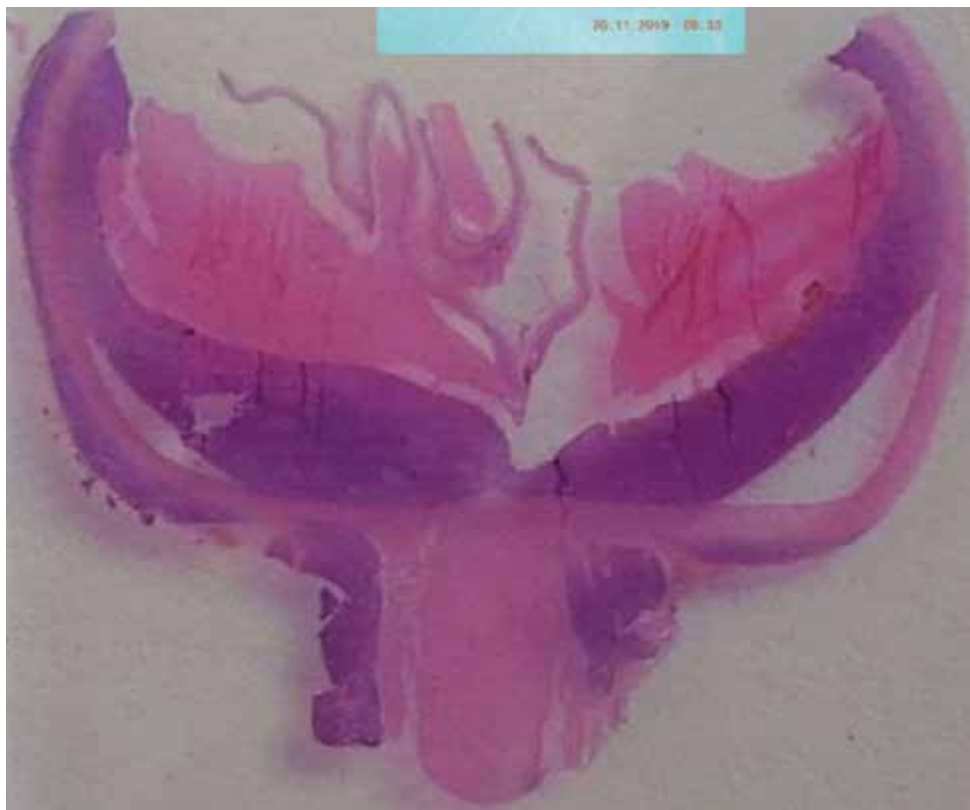Obrázok 1.: Ultrasonografické vyšetrenie ľavého oka: amočná odozva, odlúčenie choroidey, terč zrakového nervu prekrytý tumorom, negatívne echo v hrúbke 5 mm



Obrázok 2.: Bulbus po enukleácii: intrabulbárna masa 2x1 cm s cirkulárnym prerastaním okolo zrakového nervu

teľná amočná odozva vo všetkých kvadrantoch, odlúčenie choroidey, terč zrakového nervu prekrytý tumorom, rozšírenie zrakového nervu a negatívne echo v hrúbke 5mm. Magnetická rezonancia preukázala nepravidelné zhrubnutie steny ľavého bulbu, obraz plošného zhrubnutia choroidey do hrúbky 2,8 mm, prítomné retrobulbárne šírenie v okolí terča zrakového nervu a iniciálneho úseku zrakového nervu s rozmermi 14x5,5 mm a obraz plošnej amócie sietnice. Mozgový parenchým bol na magnetickej rezonancii intaktný. Vyšetrenie optickou koherentnou tomografiou nebolo možné zrealizovať, pacientka nefixovala ľavým okom. Fluoresceínová angiografia nebola realizovaná pre jednoznačný nález tumorózneho intraokulárneho ložiska s postihnutím iniciálneho úseku zrakového nervu na ultrasonografii

a magnetickej rezonancii. Počítačová tomografia hrudníka a ultrasonografia brucha nepreukázali šírenie základného ochorenia. U pacientky s diagnózou zhubný nádor cievkovky sme okrem lymfómu uvažovali aj o rozvoji sekundárnej metastázy, keďže pacientka bola v minulosti liečená pre adenokarcinóm. Kvôli intraokulárnemu nálezu tumoru s postihnutím iniciálnej časti zrakového nervu na zobrazovacích vyšetreniach sme pristúpili k enukleácii ľavého bulbu s následnou histologizáciou. Makroskopicky na enukleovanom bulbe (Obrázok 2) bola intrabulbárne viditeľná bledosivobéžová, pomerne tuhá hmota v rozsahu 2x1cm s cirkulárnym prerastaním okolo zrakového nervu do vzdialenosti 0,5 cm za odstupom od bulbu. Histologicky (Obrázok 3) bol opísaný nález na zadnej stene bulbu pod cievkou ako solídna



Obrázok 3.: Histologický nález: tumor na zadnej stene bulbu pod cievkou a retrobulbárna infiltrácia okolo zrakového nervu

infiltrácia malými lymfocytmi s jadrom okrúhlym alebo s mierne poprehýbanou jadrovou membránou, hrudkovitým chromatínom, centrálnym jadričkom, malým množstvom cytoplazmy, s tvorbou zárodočných / proliferačných centier, mitotická aktivita je nízka. Rovnaká infiltrácia bola aj v retrobulbárnom tkanive po stranách zrakového nervu.

Imunofenotyp: CD3+ sprievodné malé lymfocyty (rovnako CD5+ a CD43+), CD10+ iba zárodočné / proliferačné centrá, CD20+, CD21+ iba v zárodočných centrách, CD23+ prevažne v zárodočných centrách, prítomná IgM membránová+, cyklinD1-, Ki67+, MUM1+.

Morfologicky a fenotypovo pri dôkaze klonálnej reštrikcie ide o infiltráciu CD20+ malobunkovým B-Non-Hodgkinovým lymfómom zo spektra lymfómov z B-buniek marginálnej zóny ako sekundárnej malignity u pacientky s v minulosti verifikovaným adenokarcinómom.

Po enukleácii bola pacientka bez komplikácií, hojenie per primam, bola jej predpísaná individuálna protéza. Pacientka bola odoslaná na zváženie ďalšieho postupu k onkohematológovi v Košiciach. Nebolo potrebné použiť žiadnu ďalšiu chirurgickú liečbu, chemoterapiu ani rádioterapiu. 23 mesiacov po enukleácii pacientka naďalej zostáva v dispenzarizácii oftalmológom a onkohematológom. Onkohematológ okrem kontrol laboratórnych parametrov indikuje pravidelné ultrasonografické vyšetrenie brucha a röntgenovú snímku hrudníka, ktoré doposiaľ nepreukázali prítomnosť diseminácie ochorenia. 10 mesiacov po enukleácii onkohematológ indiko-

val vyšetrenie pozitronovou emisnou tomografiou s počítačovou tomografiou, ktoré bolo negatívne v zmysle možného lymfómu. Oftalmologické kontroly realizujeme v polročných intervaloch, pričom sledujeme aj pravé oko pre možný rozvoj bilaterálneho lymfómu. Pravé oko zostáva bez známok lymfómového ochorenia. Vnútroočná lokalizácia lymfómu s retrobulbárnym šírením okolo zrakového nervu zostáva jedinou preukázanou lokalizáciou primárneho vnútroočného lymfómu. Enukleácia bola použitá ako diagnostická a zároveň liečebná modalita.

DISKUSIA

Vnútroočný lymfóm je raritné ochorenie, a preto jeho správna diagnostika od rozvinutia prvotných symptómov môže trvať mesiace [17,18,19]. Najčastejšou diagnózou, ktorá môže na začiatku maskovať vnútroočný lymfóm a oddialiť správnu diagnostiku, je zadná uveitída neznámej etiológie. Uveitída je pomerne častým ochorením a aj atypický priebeh uveitídy sa vyskytuje častejšie ako lymfóm [20]. V rámci diferenciálnej diagnostiky treba odlíšiť chronickú uveitídu nereagujúcu na liečbu steroidmi, endoftalmitídu, herpetickú a cytomegalovírusovú chorioretinitídu, chorioretinitídu pri toxoplazmóze, tuberkulóze a syfilise, neinfekčnú uveitídu pri sarkoidóze, akútnu nekrózu sietnice, arteriálnu a venóznú oklúziu retinálnych ciev, vaskulitídu, optickú

neuritídu, white dot syndrome, systémový Hodgkinov alebo Non-Hodgkinov lymfóm, reaktívnu lymfoidnú hyperpláziu [21,22,23]. Zriedkavý nález solitárnej vnútroočnej masy treba odlišiť od amelanotického melanómu a sekundárnej metastázy [24]. Podrobné oftalmologické vyšetrenia majú pozitívnu predikciu na úrovni 88,9 % a negatívnu prediktívnu hodnotu v 85 % [25]. Diagnostika vnútroočného lymfómu vyžaduje multidisciplinárny prístup. Oftalmológ vysloví podozrenie na vnútroočný lymfóm na základe oftalmologických vyšetrení ako stanovenie centrálnej zrakovej ostrosti, vnútroočného tlaku, vyšetrenie štrbinovou lampou za použitia Hrubyho alebo Volkovej šošovky, fundusfotografia, ultrasonografia, optická koherentná tomografia (OCT), fluoresceínová angiografia. Na OCT vyšetrení môžu byť prítomné hyperreflexné ložiská na úrovni pigmentového epitelu sietnice, aj keď lymfóm môže zasiahnuť všetky vrstvy sietnice. Fluoresceínová angiografia preukáže nález hyperfluorescencií alebo naopak hypofluorescencií. Aktívne subretinálne ložiská sa zobrazia ako hyperfluorescenčné lézie, hypofluorescenčné časti bývajú úseky, v ktorých sa malígne bunky už viac nenachádzajú [26]. Na fluoresceínovej angiografii sa zvyčajne objaví škvŕnitý príznak leopardie kože [2]. Pre vizualizáciu tumoru a prípadné postihnutie CNS sa realizujú zobrazovacie vyšetrenia magnetickou rezonanciou, počítačovou tomografiou alebo pozitronovou emisnou tomografiou. Ak sa preukážu malígne lymfómové bunky v cerebrospinálnom moku odobratom lumbálnou punkciou, nie sú potrebné žiadne ďalšie postupy na stanovenie diagnózy [27]. Podozrenie na vnútroočný lymfóm sa verifikuje cytologickým alebo histologickým vyšetrením s imunohistochemickou analýzou. Vzorky môžu byť odobraté tenko-ihlovou aspiračnou biopsiou sklovcovej dutiny alebo prostredníctvom pars plana vitrektómie, avšak výsledok býva často falošne negatívny, predovšetkým pre nedostatočný záchyt malígnych buniek [2]. Sklovcová dutina obsahuje reaktívne T-lymfocyty, nekrotické bunky, debris, fibrín, čo sťažuje identifikáciu malígnych buniek [28]. Pars plana vitrektómia vedie zvyčajne k zlepšeniu zrakových funkcií po odstránení obsahu sklovcovej dutiny, ale zároveň môže dôjsť k iatrogénnemu rozšíreniu malígnych lymfómových buniek do epibulbárneho priestoru [29]. Retinálne a subretinálne ložiská vyžadujú odber vzorky prostredníctvom retinotómie cez intraokulárny alebo transsklerálny prístup [22]. V prípadoch, keď postihnutý zrakový orgán neplní svoju funkciu alebo nie je možné zvoliť konzervatívnu liečbu, pristupuje sa k enukleácii bulbu [30]. Imunohistochemické vyšetrenie, prietoková cytometria a molekulárna analýza preukážu bližší typ vnútroočného lymfómu, od ktorého sa odvíja nasledujúca liečba [27]. Štandardné liečebné postupy pre liečbu primárneho vnútroočného lymfómu nie sú presne definované pre raritný výskyt ochorenia. Manažment pacienta závisí od štádia ochorenia, prítomnosti postihnutia CNS a celkového stavu pacienta, na základe čoho sa v spolupráci s onkohematológom volí medzi intravitreálnou chemoterapiou, systémo-

vou chemoterapiou, rádioterapiou, chirurgickým riešením a ich kombináciami [2,3,12]. Externá rádioterapia s aplikáciou 30–45 Gy do tumorózneho ložiska je jednou z liečebných modalít. Nevýhodou je, že rádioterapia nemôže byť opakovane aplikovaná pri relapse ochorenia. Medzi oftalmologické nežiaduce účinky rádioterapie patria radiačná retinopatia, optická neuropatia, rozvoj katarakty, syndróm suchého oka, defekty rohovkového epitelu [23]. Izolovaná rádioterapia sa už nepovažuje za štandardnú liečbu pri primárnom vnútroočnom lymfóme [31], ale má svoje miesto v kombinácii so systémovou chemoterapiou [27]. Pri systémovej chemoterapii onkohematológ volí na intravenóznou aplikáciu medzi liečivami metotrexát, vinkristín, rituxan, thiotepa, prokarbazín, dexametazón a karboplatina, ara-C [9]. Metotrexát eventuálne v kombinácii s ara-C sa môžu aplikovať intratekálne pri primárnom vnútroočnom lymfóme centrálneho nervového systému [32] alebo je možná kombinácia intratekálnej aplikácie s intravenóznou chemoterapiou [33]. Lokálne je možné aplikovať chemoterapeutiká aj intravitreálne. Po intravitreálnej aplikácii zostáva cytotoxická hladina metotrexátu vnútroočne po dobu 5 dní [34], preto sa metotrexát aplikuje 1 až 2-krát týždenne [35]. Medzi nežiaduce účinky intravitreálnej aplikácie metotrexátu patrí progresia katarakty, optická neuropatia, rohovková epitelopatia [21], sklovcová hemorágia, makulopatia, endoftalmitída [31]. Intravitreálna aplikácia rituximabu, monoklonálnej protilátky namierenej proti CD20, bola použitá efektívne v menších štúdiách v kombinácii s inými liečebnými modalitami [36,37,38]. Intenzívna chemoterapia nasledovaná autológou transplantáciou kmeňových buniek sa javí užitočnou u pacientov s refraktérnym a rekurentným primárnym vnútroočným lymfómom [39,40]. Chirurgická liečba v podobe enukleácie bulbu sa uplatňuje, ak už nie sú zachované zrakové funkcie, u bolestivého oka, stavov bez predchádzajúceho terapeutického efektu, prípadne ak predchádzajúcimi odbermi nebolo možné stanoviť presnú diagnózu [41,42,43,44]. Primárne vitreoretinálne lymfómy bývajú rádiosenzitívne, uplatňuje sa intravitreálna aplikácia metotrexátu a rituximabu, systémová chemoterapia, prípadne intratekálna aplikácia chemoterapeutík. Dôležité je včasné zahájenie liečby pre vysokú agresivitu vitreoretinálnych lymfómov [27]. Prognóza primárnych uveálnych lymfómov je dobrá, systémová diseminácia uveálneho lymfómu je zriedkavá. Uveálny lymfóm reaguje na rádioterapiu, chemoterapiu, imunoterapiu v podobe rituximabu a uplatňuje sa aj chirurgické riešenie [45].

ZÁVER

Indikácia izolovanej chirurgickej liečby v podobe enukleácie bulbu je raritná liečebná metóda pri lymfómom ochorení, lebo lymfóm sa zriedkavo vyskytuje ako primárny vnútroočný lymfóm. Správne vyhodnotenie symptómov ochorenia a výsledkov vyšetrení je kľúčové

v rámci pomerne rozsiahlej diferenciálnej diagnostiky vnútroočného lymfómu. Na získanie presnej histologic-

kej diagnózy a následnej adekvátnej terapie je potrebné zvoliť vhodný multidisciplinárny prístup.

LITERATÚRA

- Coupland SE, Damato B. Understanding intraocular lymphomas. *Clin Exp Ophthalmol*. 2008 Aug;36(6):564-578. doi: 10.1111/j.1442-9071.2008.01843.x
- Tang L-J, Gu C-L, Zhang P. Intraocular lymphoma. *Int J Ophthalmol*. 2017;10(8):1301-1307. doi: 10.18240/ijo.2017.08.19
- Sagoo MS, Mehta H, Swampillai AJ, et al. Primary intraocular lymphoma. *Surv Ophthalmol*. 2014 Sep-Oct;59(5):503-516. doi: 10.1016/j.survophthal.2013.12.001
- Reddy EK, Bhatia P, Evans RG. Primary orbital lymphomas. *Int J Radiat Oncol Biol Phys*. 1988 Nov;15(5):1239-1241. doi: 10.1016/0360-3016(88)90210-6
- Cho B-J, Yu HG. Risk factors for intraocular involvement in patients with primary central nervous system lymphoma. *J Neurooncol*. 2014 Dec;120(3):523-529. doi: 10.1007/s11060-014-1581-4
- Sobrin L, Dubovy SR, Davis JL, Murray TG. Isolated, bilateral intraocular lymphoma in a 15-year-old girl. *Retina*. 2005 Apr-May;25(3):370-373. doi: 10.1097/00006982-200504000-00021
- Wender A. Primary B-Cell Lymphoma of the Eyes and Brain in a 3-Year-Old Boy. *Arch Ophthalmol*. 1994 Apr;112(4):450-451. doi: 10.1001/archophth.1994.01090160024009
- Chan S. Iris lymphoma in a pediatric cardiac transplant recipient. *Clinicopathologic findings*. *Ophthalmology*. 2000 Aug;107(8):1479-1482. doi: 10.1016/s0161-6420(00)00172-x
- Berenbom A, Davila RM, Lin H-S, Harbour JW. Treatment outcomes for primary intraocular lymphoma: implications for external beam radiotherapy. *Eye*. 2007 Sep;21(9):1198-1201. doi: 10.1038/sj.eye.6702437
- Buettner H, Bolling JP. Intravitreal Large-Cell Lymphoma. *Mayo Clin Proc*. 1993 Oct;68(10):1011-1015. doi: 10.1016/s0025-6196(12)62276-9
- Peterson K, Gordon KB, Heinemann MH, DeAngelis LM. The clinical spectrum of ocular lymphoma. *Cancer*. 1993 Aug;72(3):843-849. doi: 10.1002/1097-0142(19930801)72:3<843::aid-cn-cr2820720333>3.0.co;2-#
- Furdová A, Marková A, Kapitánová K, Zahorjanová P. Treatment results in patients with lymphoma disease in the orbital region. *Cesk Slov Oftalmol*. 2017;73(5-6):211-217. Available from: <http://www.cs-ophthalmology.cz/en/journal/articles/32>
- Melson MR, Mukai S. Intraocular Lymphoma. *Int Ophthalmol Clin*. 2006;46(2):69-77. doi: 10.1097/00004397-200604620-00008
- Whitcup SM, de Smet MD, Rubin BI, et al. Intraocular lymphoma. Clinical and histopathologic diagnosis. *Ophthalmology*. 1993 Sep;100(9):1399-1406. doi: 10.1016/s0161-6420(93)31469-7
- Chan C-C, Buggage RR, Nussenblatt RB. Intraocular lymphoma. *Curr Opin Ophthalmol*. 2002 Dec;13(6):411-418. doi: 10.1097/00055735-200212000-00012
- Coupland SE, Heimann H, Bechrakis NE. Primary intraocular lymphoma: a review of the clinical, histopathological and molecular biological features. *Graefes Arch Clin Exp Ophthalmol*. 2004 Nov;42(11):901-913. doi: 10.1007/s00417-004-0973-0
- Cassoux N, Merle-Beral H, Leblond V, et al. Ocular and central nervous system lymphoma: clinical features and diagnosis. *Ocul Immunol Inflamm*. 2000 Dec;8(4):243-250. doi: 10.1076/ocii.8.4.243.6463
- Grimm SA, Pulido JS, Jahnke K, et al. Primary intraocular lymphoma: an International Primary Central Nervous System Lymphoma Collaborative Group Report. *Ann Oncol*. 2007 Nov;18(11):1851-1855. doi: 10.1093/annonc/mdm340
- Hoffman PM, McKelvie P, Hall AJ, Stawell RJ, Santamaria JD. Intraocular lymphoma: a series of 14 patients with clinicopathological features and treatment outcomes. *Eye*. 2003 May;17(4):513-521. doi: 10.1038/sj.eye.6700378
- Batis V, Shuttleworth J, Shuttleworth G, Williams GS. Diagnostic dilemma of ocular lymphoma. *BMJ Case Rep*. 2019 Jun;12(6):e229513. doi: 10.1136/bcr-2019-229513
- Vosganian GS, Boisot S, Hartmann KI, et al. Primary intraocular lymphoma: a review. *J Neurooncol*. 2011 Nov;105(2):127-134. doi: 10.1007/s11060-011-0618-1
- Bardenstein DS. Intraocular Lymphoma: Intraocular lymphoma is the most elusive intraocular tumor to diagnose. *Cancer Control*. 1998;5(4):317-325. doi: 10.1177/107327489800500403
- Choi JY, Kafkala C, Foster CS. Primary Intraocular Lymphoma: A Review. *Semin Ophthalmol*. 2006;21(3):125-133. doi: 10.1080/08820530500350498
- Dean JM, Novak MA, Chan CC, Green WR. Tumor detachments of the retinal pigment epithelium in ocular/ central nervous system lymphoma. *Retina*. 1996;16(1):47-56. doi: 10.1097/00006982-199616010-00009
- Fardeau C, Lee CPL, Merle-Béral H, et al. Retinal Fluorescein, Indocyanine Green Angiography, and Optic Coherence Tomography in Non-Hodgkin Primary Intraocular Lymphoma. *Am J Ophthalmol*. 2009;147(5):886-894.e1. doi: 10.1016/j.ajo.2008.12.025
- Garweg JG, Wanner D, Sarra G-M, et al. The diagnostic yield of vitrectomy specimen analysis in chronic idiopathic endogenous uveitis. *Eur J Ophthalmol*. 2006;16(4):588-594. doi: 10.1177/112067210601600414
- Chan C-C, Wallace DJ. Intraocular lymphoma: update on diagnosis and management. *Cancer Control*. 2004;11(5):285-295. doi: 10.1177/107327480401100502
- Coupland SE, Bechrakis NE, Anastassiou G, et al. Evaluation of vitrectomy specimens and chorioretinal biopsies in the diagnosis of primary intraocular lymphoma in patients with Masquerade syndrome. *Graefes Arch Clin Exp Ophthalmol*. 2003 Oct;41(10):860-870. doi: 10.1007/s00417-003-0749-y
- Cursiefen C, Holbach LM, Lafaut B, Heimann K, Kirchner T, Naumann GO. Oculocerebral Non-Hodgkin's Lymphoma With Uveal Involvement Development of an Epibulbar Tumor After Vitrectomy. *Arch Ophthalmol*. 2000;118(10):1437-1440. doi:10.1001/archophth.118.10.1437
- Trudeau M, Shepherd FA, Blackstein ME, Gospodarowicz M, Fitzpatrick P, Moffatt KP. Intraocular lymphoma: report of three cases and review of the literature. *Am J Clin Oncol*. 1988;11(2):126-130.
- Faia LJ, Chan C-C. Primary intraocular lymphoma. *Arch Pathol Lab Med*. 2009;133(8):1228-1232. doi: 10.1043/1543-2165-133.8.1228
- Mason JO, Fischer DH. Intrathecal chemotherapy for recurrent central nervous system intraocular lymphoma. *Ophthalmology*. 2003;110(6):1241-1244. doi: 10.1016/S0161-6420(03)00268-9
- Sandor V, Stark-Vancs V, Pearson D, et al. Phase II trial of chemotherapy alone for primary CNS and intraocular lymphoma. *J Clin Oncol*. 1998 Sep;16(9):3000-3006. doi: 10.1200/JCO.1998.16.9.3000
- de Smet MD, Vancs VS, Kohler D, Solomon D, Chan CC. Intravitreal chemotherapy for the treatment of recurrent intraocular lymphoma. *Br J Ophthalmol*. 1999 Apr;83(4):448-451. doi: 10.1136/bjo.83.4.448
- Sou R, Ohguro N, Maeda T, Saishin Y, Tano Y. Treatment of primary intraocular lymphoma with intravitreal methotrexate. *Jpn J Ophthalmol*. 2008;52(3):167-174. doi: 10.1007/s10384-008-0519-9
- Itty S, Pulido JS. Rituximab for Intraocular Lymphoma: Retina. 2009 Feb;29(2):129-132. doi: 10.1097/IAE.0b013e318192f574
- Kitzmann AS, Pulido JS, Mohney BG, et al. Intraocular use of rituximab. *Eye*. 2007 Dec;21(12):1524-1527. doi: 10.1038/sj.eye.6702804
- Ohguro N, Hashida N, Tano Y. Effect of Intravitreal Rituximab Injections in Patients With Recurrent Ocular Lesions Associated With Central Nervous System Lymphoma. *Arch Ophthalmol*. 2008;126(7):1002-1003. doi: 10.1001/archophth.126.7.1002
- Soussain C, Hoang-Xuan K, Levy V. Chimiothérapie intensive avec support hématopoïétique chez 22 patients ayant un lymphome primitif du système nerveux central ou un lymphome intraoculaire réfractaire ou en rechute : mise à jour des résultats [Results of intensive chemotherapy followed by hematopoietic stem-cell rescue in 22 patients with refractory or recurrent primary CNS lymphoma or intraocular lymphoma]. *Bull Cancer*. 2004 Feb;91(2):189-192. French.

40. Abrey LE, Moskowitz CH, Mason WP, et al. Intensive Methotrexate and Cytarabine Followed by High-Dose Chemotherapy With Autologous Stem-Cell Rescue in Patients With Newly Diagnosed Primary CNS Lymphoma: An Intent-to-Treat Analysis. *J Clin Oncol*. 2003 Nov;21(22):4151-4156. doi: 10.1200/JCO.2003.05.024
41. Chow PP-C, Ho SL, Lai WW, Au WY. Enucleation of painful blind eye for refractory intraocular lymphoma after dose-limiting chemotherapy and radiotherapy. *Ann Hematol*. 2012;91(10):1657-1658. doi: <https://doi.org/10.1007/s00277-012-1452-z>
42. Albadri ST, Pulido JS, Macon WR, Garcia JJ, Salomao DR. Histologic findings in vitreoretinal lymphoma: learning from enucleation specimens. *Retina*. 2020 Feb;40(2):391-398. doi: 10.1097/IAE.0000000000002676
43. Burnier SV, Burnier MN. Linfoma sistêmico de células B com manifestação ocular e extensão extraocular [Systemic B-cell lymphoma with ocular manifestation and extraocular extension]. *Arq Bras Oftalmol*. 1997;60(6). doi: 10.5935/0004-2749.19970015
44. Sood AB, Yeh S, Mendoza P, Grossniklaus HE. Histopathologic Diagnosis of Atypical Primary Vitreoretinal Lymphoma following Enucleation. *Ocul Oncol Pathol*. 2016;2(4):242-245. doi: 10.1159/000446605
45. Aronow ME, Portell CA, Sweetenham JW, Singh AD. Uveal Lymphoma: Clinical Features, Diagnostic Studies, Treatment Selection, and Outcomes. *Ophthalmology*. 2014;121(1):334-41. doi: <https://doi.org/10.1016/j.ophtha.2013.09.004>

ZPRÁVA

OČNÍ LÉKAŘ KAREL KUBĚNA

Tradice očního lékařství ve Zlíně, špičková v evropském měřítku, má svého zakladatele. Karla Kuběna (1927-2019), rodáka z valašských Bordovic. Poznejme blíže životní osudy očního specialisty, jehož rukama prošly za dlouhou lékařskou praxi (léčil do devadesáti let) zástupy vděčných pacientů. Hlavním pramenem předložené monografie jsou osobní paměti doc. Kuběny doplněné o vzpomínky rodiny, spolupracovníků a dalších lidí, kteří měli tu čest trávit v blízkosti špičkového odborníka vzácný čas. Své místo v knize mají i střípky příběhů pacientů, které pan docent léčil. Karel Kuběna se věnoval také vědecké práci, se kterou jsme ve stručnosti seznámeni v závěru knižního dokumentu včetně jeho vybraných článků pro časopis *Československá oftalmologie*, jenž od roku 1993 nese název *Česká a slovenská oftalmologie*.

ISBN: 978-80-88068-68-6

Pevná šitá vazba, přebal, 145 x 205 mm, 304 stran, křídový papír, čb. i bar. fotografie, DPC: 355 Kč.



Knihu zakoupíte u svého knihkupce nebo ji můžete objednat u nakladatele: www.fletna.cz, tel. 736 681 735.

PhDr. Jana Langerová