

TRANSSKLERÁLNA DIÓDOVÁ CYKLOFOTOKOAGULÁCIA V LIEČBE GLAUKÓMU

Farraová P., Ondrejková, M., Demianová D.

OFTAL s.r.o.- Špecializovaná nemocnica v odbore oftalmológia

Autori práce prehlasujú, že vznik aj téma odborného článku a jeho zverejnenie nie je v strete záujmov a nie je podporené žiadnou farmaceutickou firmou. Zároveň prehlasujú, že práca nebola zadaná ku publikácii inému časopisu ani inde publikovaná, s výnimkou kongresových abstraktov a doporučených postupov.

Do redakcie doručeno dne: 22. 4. 2020

Přijato k publikaci dne: 4. 9. 2020



MUDr. Petra Farraová
OFTAL, s.r.o.
Kuzmányho nábrežie 28
960 01 Zvolen,
Slovenská republika
petra.farraova@oftal.sk

SOUHRN

Úvod: Cyklodeštrukčné techniky sú alternatívou chirurgickej liečby glaukómu nedostatočne kompenzovaného medikamentóznou liečbou.

Ciel: Hodnotenie účinnosti a bezpečnosti diódovej cyklofotokoagulácie (CPC).

Metódy: Retrospektívna štúdia 81 očí s pokročilými glaukómovými zmenami, ošetrovaných CPC od januára 2017 do januára 2019, v retrobulbárnej anestézii kontaktným diódovým laserom FOX (A.R.C. Laser, Germany) o vlnovej dĺžke 810 nm, transsklerálne, na oblasť ciliárnych výbežkov 1,5 mm od limbu v rozsahu 360° vynechaním č. 3 a 9 v počte 18 zásahov s intenzitou 2 W a expozíciou 2 s. Účinnosť CPC hodnotená podľa zníženia vnútroočného tlaku (VOT) 1, 6 a 12 mesiacov po CPC a bezpečnosť podľa výskytu komplikácií a výslednej najlepšie korigovanej centrálnej zrakovej ostrosti (NKCZO).

Výsledky: Do súboru bolo zaradených 21 (68 %) ženských a 10 (32 %) mužských očí so sledovacou dobou minimálne 12 mesiacov, priemerne 19,5 ± 6,1 (rozsah 12–29) mesiacov. Vek pacientov v čase operácie bol 75,9 ± 9,2 (56–93) rokov. CPC bola vykonaná u 15 očí (49 %) s primárnym glaukómom s otvoreným uhlom (PGOU), 6 očí (19 %) s primárnym glaukómom so zatvoreným uhlom (PGZU) a u 10 očí (32 %) pri sekundárnom glaukóme. Všetci pacienti užívali kombináciu 4 antiglaukomatik a 10 (32 %) užívalo acetazolamid v tabletkách. VOT pred CPC bol 25,4 ± 11,0 (13–56) mm Hg. Po roku bol VOT 16,9 ± 6,1 (8–40) mm Hg. Priemerná NKCZO pred operáciou bola 0,39 ± 0,34 (0–1), 1 rok po CPC 0,36 ± 0,33 (0–1). Ku poklesu NKCZO rok po CPC došlo u 11 očí (35 %), pokles o 0,23 ± 0,14, z toho u 6 očí (19 %) v dôsledku iných pridružených očných ochorení. Z komplikácií CPC sme zaznamenali prechodnú hypotóniu (6 %) a indukovanú uveitídu (10 %).

Záver: CPC je účinná a bezpečná metóda zníženia VOT.

Kľúčové slová: cyklofotokoagulácia, pokročilý glaukóm, nedostatočne kompenzovaný glaukóm

SUMMARY

TRANSCLERAL DIODE CYCLOPHOTOCOAGULATION IN TREATMENT OF GLAUCOMA

Cyclodestructive procedures are an alternative of surgical treatment of medically refractory glaucoma.

Aim: To assess efficiency and safety of diode cyclophotocoagulation (CPC).

Methods: Retrospective study included 81 eyes with advanced glaucoma operated with CPC for elevated intraocular pressure (IOP) from January 2017 to January 2019. CPC was performed in retrobulbar anesthesia with contact diode laser FOX (A.R.C. Laser, Germany) of wavelength 810 nm, transsclerally to the ciliary body. Energy settings: intensity 2 W, exposition time 2 s, 18 applications in arc of 360°. Decrease of intraocular pressure was investigated during month 1, 6 and 12 after CPC. Safety was evaluated according to the best corrected visual acuity (BCVA) on Snellen optotypes and number of postoperative complications.

Results: Study on 31 eyes of 24 patients, 21 (68 %) women and 10 (32 %) men, with follow-up during more than 12 months. Mean follow-up time was 19.5 ± 6.1 (from 12 to 29) months. Average age was 75.9 ± 9.2 (56 - 93) years. Indication for CPC was primary open angle glaucoma in 15 eyes (49 %), primary angle closure glaucoma in 6 eyes (19 %) and secondary glaucomas in 10 eyes (32 %). All patients were on therapy of 4 antiglaucomatic drops and 10 of them (32 %) on acetazolamide pills.

IOP before CPC was 25.4 ± 11.0 (13–56) mm Hg. After 1 year IOP decreased to 16.9 ± 6.1 (8–40) mm Hg. Best corrected visual acuity (BCVA) before CPC was 0.39 ± 0.34 (0–1), 1 year after CPC 0.36 ± 0.33 (0–1). 11 eyes (35 %) lost 0.23 ± 0.14 rows. 6 from these (19 %) due to other acquired ocular pathologies. Hypotony occurred in 6 % and uveitis in 10 % eyes.

Conclusion: CPC is a safe and effective method of lowering IOP.

Key words: cyclophotocoagulation, advanced glaucoma, refractory glaucoma

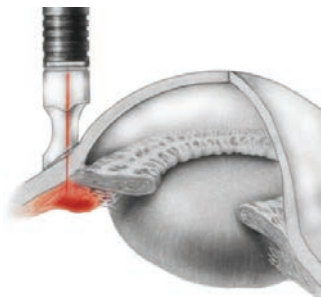
Čes. a slov. Oftal., 76, 2020, No.5, p. 236–242

ÚVOD

Cyklodeštrukčné techniky sú alternatívou chirurgickej liečby glaukómu nedostatočne kompenzova-

ného medikamentóznou liečbou. Znižujú vnútroočný tlak (VOT) znížením produkcie komorovej tekutiny deštrukciou sekrečného epitelu ciliárnych výbežkov [1,2,3].

Transsklerálnu diódovú CPC vykonávame v retrobulbárnej alebo parabolbárnej anestézii kontaktným diódovým laserom o vlnovej dĺžke 810 nm, transsklerálne na oblasť ciliárnych výbežkov 1,5 mm od limbu. Vzhľadom na konštrukciu sondy, výrobca udáva umiestnenie sondy na korneosklerálne rozhranie (Obrázok 1). Umiestnenie corpus ciliare môže byť odlišné v rôznych kvadrantoch. Opatrnosť je potrebná u veľkých myopických očí, kde je nevyhnutné si pred zákrokom lokalizáciu corpus ciliare overiť transilumináciou. Štandardne užívaná energia 2 W sa upravuje v rozsahu 1,5–2,5 W, aby nedochádzalo k počutelným „prasknutiam“. Praskajúci zvuk je spôsobený disrupciou okolitých tkanív pri použití excesívnej laserovej energie a jej absorpciou uveálnym melanínom. Operácia sa vykonáva rozsahu 4–10 aplikácií na kvadrant



Obrázok 1. Technika transsklerálnej diódovej cyklofotokoagulácie

pri ošetrovaní v rozsahu 180°–360° s vynechaním miesta č. 3 a 9 [3,4,5,6].

Laserová cyklofotokoagulácia bola použitá pri nasledujúcich diagnózach: primárny glaukóm s otvoreným uhlom (PGOU), primárny glaukóm so zatvoreným uhlom (PGZU), neovaskulárny glaukóm (NVG), glaukóm pri afakii a pseudofakii, posttraumatický glaukóm, infantilný a juvenilný glaukóm, glaukóm po penetrujúcej keratoplastike, glaukóm asociovaný s uveitídou, glaukóm po ťažkom chemickom a termálnom poškodení [3]. Podľa Americkej akadémie oftalmológie sú na CPC indikované oči, u ktorých zlyhala predchádzajúca filtračná operácia, oči s minimálnou centrálnou zrakovou ostrosťou a dekompenzovaným VOT, slepé bolestivé oči, kde nie je možné vykonať incíziu operáciu, akútny stav a oči s trvalou tamponádou silikónovým olejom (SO) [3,6].

Napriek lepšej kontrole a terapeutickému efektu diódovej CPC v porovnaní s predchádzajúcimi cykloablačnými metódami, stále existuje riziko vzniku pooperačných komplikácií. Ich prehľad uvádza tabuľka 2 [7,8].

METÓDY

Od januára 2017 do januára 2019 bolo na našom pracovisku ošetrovaných cyklofotokoaguláciou

Tabuľka 1. Indikácie transsklerálnej cyklofotokoagulácie (podľa Americkej akadémie oftalmológie) [3,6]

Oči, u ktorých zlyhala predošlá filtračná operácia
Oči s minimálnou najlepšie korigovanou centrálnou zrakovou ostrosťou a dekompenzovaným vnútroočným tlakom
Slepé bolestivé oči
Slepé nebolestivé oči s dekompenzovaným vnútroočným tlakom napriek maximálnej lokálnej liečbe a rizikom rohovkových komplikácií
Pacienti, u ktorých je kontraindikácia invazívnej operácie z celkového hľadiska
Pacienti, ktorí odmietajú invazívnu operáciu
Akútny stav (napríklad akútny nástup neovaskulárneho glaukómu)
Oči s trvalou tamponádou silikónovým olejom pre komplikovanú amóciu sietnice

Tabuľka 2. Komplikácie kontaktnej transsklerálnej diódovej laserovej cyklofotokoagulácie [7,8]

Bolesť
Zápal
Hyféma
Popálenie spojovky, nekrotizujúca skleritída
Katarakta
Chronická hypotónia
Fluktuácia vnútroočného tlaku
Sympatická oftalmia
Malígný glaukóm
Cystoidný makulárny edém


81 očí s pokročilými glaukómovými zmenami pri maximálnej lokálnej protiglaukómovej liečbe 4 antiglaukomatik v 3 fľaštičkách. Do sledovaného súboru bolo následne zaradených 31 očí 24 pacientov, ktorí mali po zákroku sledovaciu dobu dlhšiu ako 12 mesiacov.

CPC sa vykonala v retrobulbárnej anestézii kontaktným diódovým laserom FOX (A.R.C. Laser, Germany) o vlnovej dĺžke 810 nm, transsklerálne, na oblasť ciliárnych výbežkov 1,5 mm od limbu v rozsahu 360° vynechaním č. 3 a 9 v počte 18 zásahov s intenzitou 2 W a expozíciou 2 s. Účinnosť CPC bola hodnotená podľa zníženia VOT jeden, šesť a dvanásť mesiacov po CPC. V súbore bol sledovaný rozsah

medikamentózne liečby pred a po CPC. Bezpečnosť bola hodnotená podľa výskytu komplikácií a výslednej najlepšie korigovanej centrálnej zrakovéj ostrosti (NK CZO).

VÝSLEDKY

Do sledovaného súboru bolo zaradených 31 očí 24 pacientov, ktorí mali po zákroku sledovaciu dobu minimálne 12 mesiacov. Priemerná sledovacia doba bola $19,5 \pm 6,1$ (rozsah 12–29) mesiacov. V súbore bolo 17 žien (71 %) a 7 mužov 29 %). Operovaných bolo 21 (68 %) ženských a 10



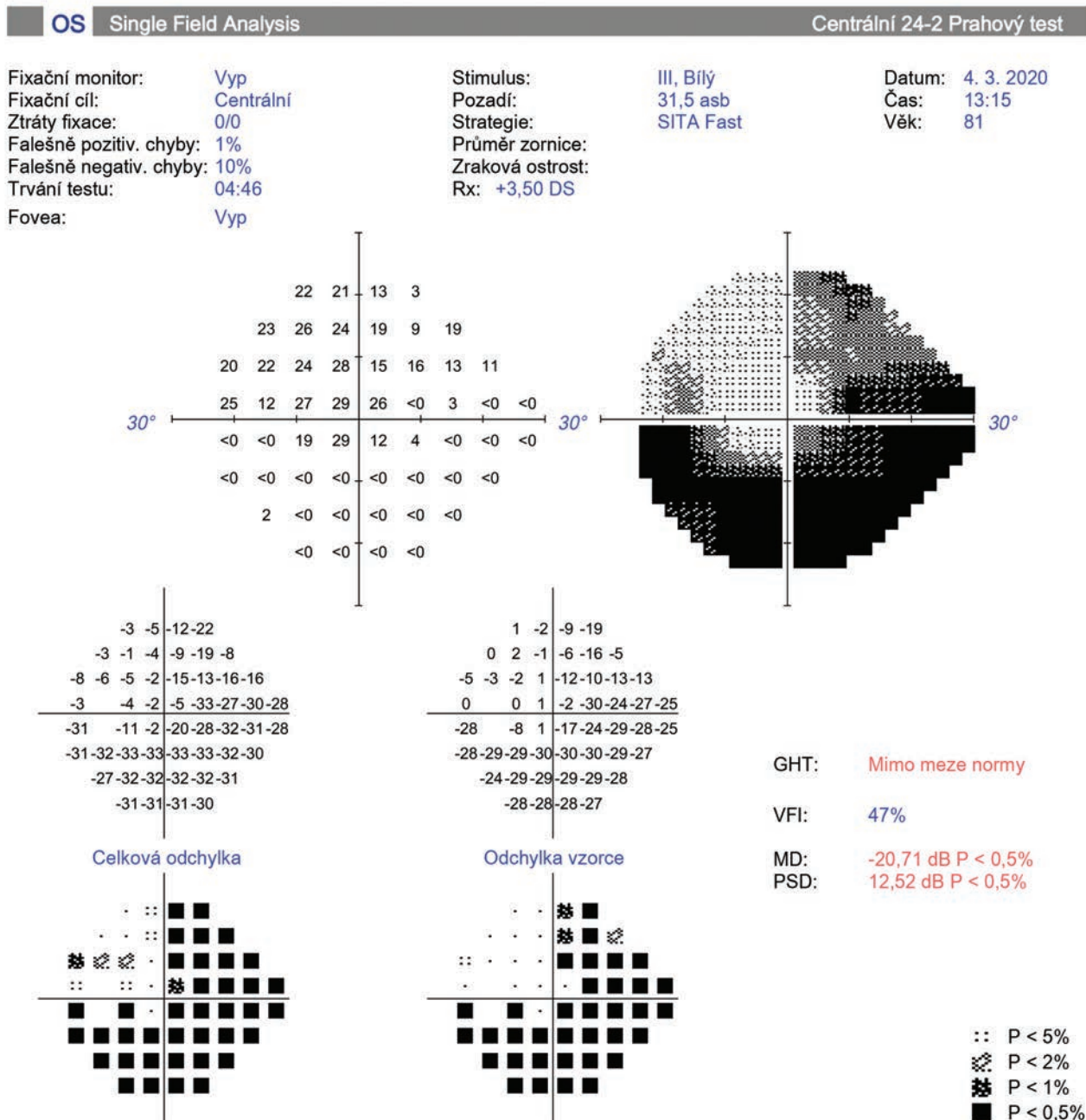
Obrázok 2. Perimeter pacienta s progresiou glaukómového ochorenia po cyklofotokoagulácii (A, B)

(32 %) mužských očí. Priemerný vek v čase operácie bol $75,9 \pm 9,2$ (56 - 93) rokov. 5 pacientov (16 %) malo do 65 rokov vrátane a 10 pacientov (32 %) malo viac ako 80 rokov. CPC bola vykonaná u 15 očí s PGOU (49 %), u 6 očí s PGZU (19 %) a u 10 očí pri sekundárnom glaukóme (32 %).

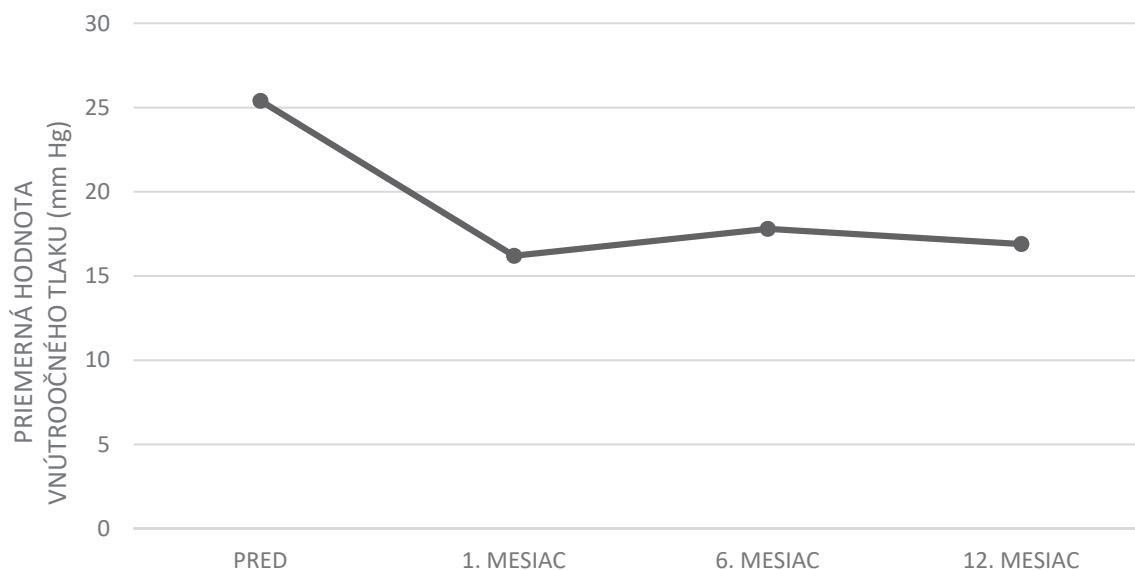
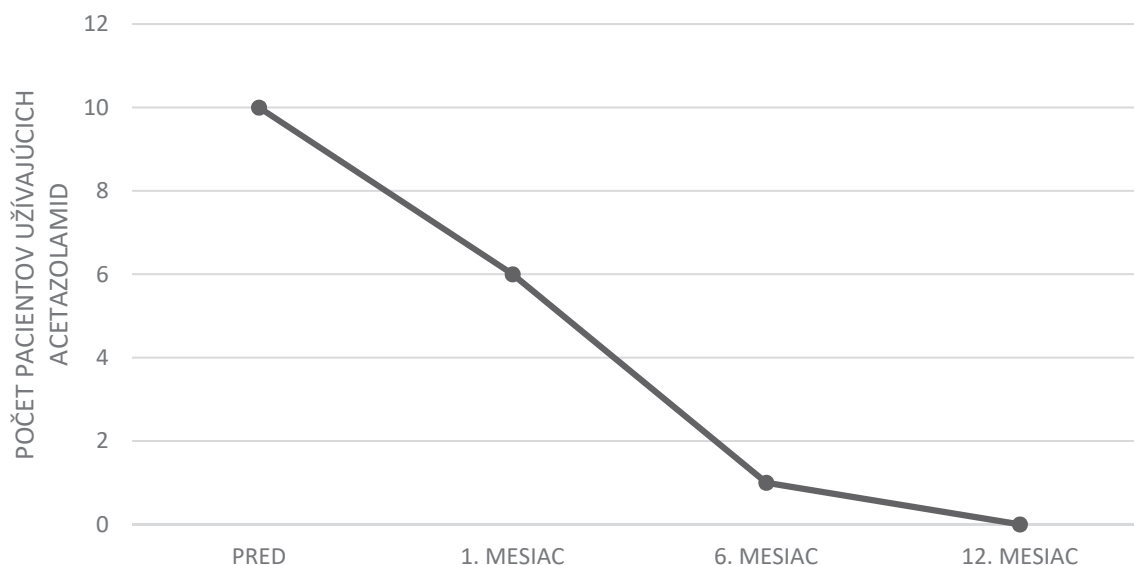
U 20 očí (64 %) bola vykonaná predchádzajúca operácia. U 3 očí bola pred CPC vykonaná filtračná protiglaukómová operácia, u 6 očí bazálna iridektómia prípadne laserová iridotómia a u 11 očí selektívna laserová trabekuloplastika (SLT). U 3 očí (10 %) bolo vykonané predchádzajúce CPC na inom pracovisku pred 12, 19 a 47 mesiacmi. VOT pred CPC bol $25,4$

$\pm 11,0$ (13–56) mm Hg. Prvý mesiac po CPC bol VOT $16,2 \pm 7,2$ (5–42) mm Hg. Priemerný VOT sa znížil na $16,2$ mm Hg, čo predstavuje pokles o $9,2$ mm Hg (36 %). 6. mesiac po CPC bol VOT $17,8 \pm 9,3$ (10–57) mm Hg (pokles o 30 %) a po roku bol VOT $16,9 \pm 6,1$ (8–40) mm Hg (pokles o 34 %) (Graf 1). Pokles hodnoty VOT po CPC je štatisticky významný pre všetky sledované časové body ($p < 0,001$ pre všetky časové body).

Všetci pacienti boli pred operáciou nastavení na lokálnu liečbu 4 antiglaukomatik kombinovaných v 3 fľaštičkách a 10 pacientov (32 %) užívalo celkovo acetazolamid v tabletkách.



Obrázok 2. B

Graf 1: Efekt cyklofotokoagulácie na zníženie vnútroočného tlaku**Graf 2:** Efekt cyklofotokoagulácie na celkovú medikamentóznú liečbu

1 mesiac po CPC užívalo celkovú liečbu 6 pacientov (25 %), po 6 mesiacoch 1 pacient (2 %) a rok po CPC nebol na celkovej liečbe acetazolamidom žiadny pacient (Graf 2). Lokálnu liečbu sa po zákroku podarilo zredukovať u 3 očí (10 %).

NKCZO bola od 0 do 1,0 Snellenovho optotypu. Priemerná NKCZO pred operáciou bola $0,39 \pm 0,34$, po 1 mesiaci $0,35 \pm 0,23$ (0,8–1) a 6 mesiacov po zákroku $0,40 \pm 0,30$ (0–1). 1 rok po CPC bola priemerná NKCZO $0,36 \pm 0,33$ (0–1). U 11 očí (36 %) došlo po 1 roku ku poklesu NKCZO priemerne o $0,23 \pm 0,14$ riadku, z toho u 6 očí (19 %) v dôsledku iných pridružených očných ochorení (Graf 3). U 4 pacientov sa jednalo o progresiu katarakty, ktorá bola následne chirurgicky riešená. U 1 oka sa vízus zhoršil pre vznik subretinálnej neovaskularizácie pri vekom podmienenej degenerácii makuly a u 1 oka pre vetvovú oklúziu centrálnej retinálnej vény. U 5 očí (16 %) došlo ku zhor-

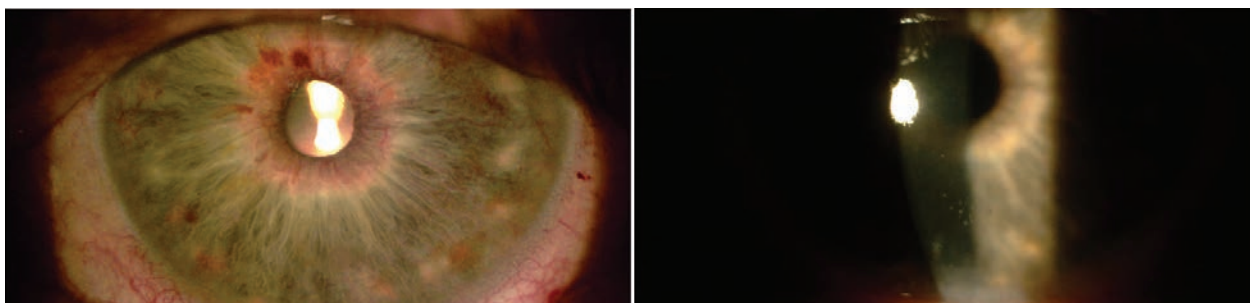
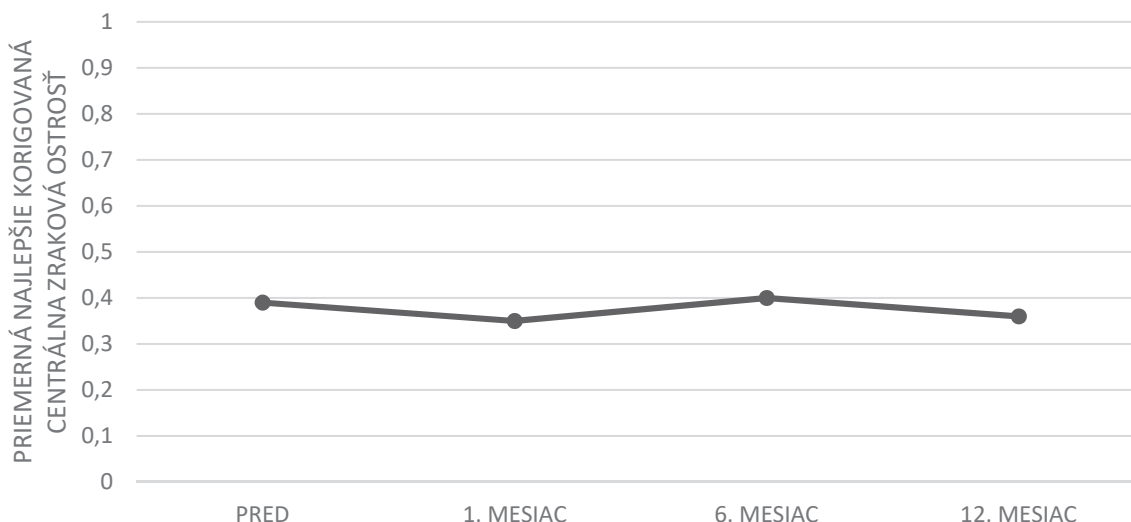
šeniu videnia pre progresiu glaukómového ochorenia (Obrázok 2).

Z komplikácií CPC sme v sledovanom súbore zaznamenali dvakrát prechodnú hypotóniu (6 %) a trikrát indukovanú uveitídu (10 %) (Obrázok 3). Všetky komplikácie boli zvládnuté lokálnou liečbou. 84 % očí bolo po zákroku bez komplikácií.

3 oči (10 %) vyžadovali opakovanú CPC za 4, 5 a 8 mesiacov po primárnej CPC, z dôvodu nedostatočnej účinnosti primárneho ošetrovania.

DISKUSIA

Transsklerálna diódová cyklofotokoagulácia je alternatívou invazívnej chirurgickej liečby glaukómu. Znižuje

Graf 3. Najlepšie korigovaná centrálna zraková ostrosť pred a po cyklofotokoagulácii**Obrázok 3.** Mierna pooperačná uveitída. Prvý deň po cyklofotokoagulácii viditeľná dilatácia ciev dúhovky a precipitáty na rohovke

VOT deštrukciou sekrečného epitelu ciliárnych výbežkov. Bola vykonaná a hodnotená rôznymi štúdiami u viacerých typov glaukómov. Medzi jej hlavné indikačné kritériá patria glaukómy s pokročilými zmenami, nedostatočne kompenzované na maximálnej medikamentóznej liečbe, u ktorých zlyhala predchádzajúca filtračná operácia, alebo je táto pre pacienta s vysokým rizikom zlyhania [1,2,3,5,6].

V našom súbore bola CPC vykonaná takmer v polovici prípadov pri PGOU (49 %), druhú polovicu tvorili oči s PGZU (19 %) a u 10 očí sekundárne glaukómy (32 %). U všetkých diagnóz bola indikáciou na vykonanie operácie nedostatočná kompenzácia VOT na maximálnej medikamentóznej liečbe s cieľom zachovania zrakovej ostrosti a stability nálezu na terči zrakového nervu, u 64 % očí aj po predchádzajúcej incíznej alebo laserovej operácii. V 36 % očí bola CPC indikovaná ako primárna chirurgická liečba pre pokročilé štádiá glaukómu s vysokým rizikom nepriaznivého výsledku filtračnej operácie, ako aj u očí so zrakovou ostrosťou na úrovni praktickej slepoty.

V literatúre sa uvádza výskyt včasných pooperačných komplikácií ako: bolesť, ktorá býva obyčajne prechodného charakteru a ustúpi po analgetickej liečbe,

hyféma (častejšia u pacientov s NVG), popálenie spojovky (pri použití nesprávnej techniky), vysoký alebo nízky vnútroočný tlak, katarakta a uveálna reakcia spojená s fotofóbiou [7,8]. V našom súbore sa vyskytla len prechodná hypotónia a mierna uveitída, ktoré ustúpili po liečbe.

Najobávanejším rizikom CPC je pooperačná hypotónia s možnou progresiou nálezu do ftízy bulbu vyžadujúcej enukleáciu. Incidencia tejto komplikácie závisí od študovanej populácie, techniky a agresivity ošetrovania a dĺžky sledovania pacientov [7,8].

Podľa štúdie Contrerasa a spol. realizovanej na 116 očiach, dochádza 1 hodinu po CPC ku priemernému poklesu VOT o 6,96 mm Hg. U 10,8 % pacientov zaznamenali aj významné zvýšenie VOT o viac ako 5 mm Hg. Napriek tomu uvádzajú, že monitorovanie VOT bezprostredne po zákroku nie je nutné. Je však nevyhnutná kontrola pacienta 1. deň aj 1. týždeň po operácii [9]. Pravidelné monitorovanie pacientov po zákroku nám pomohlo včas odhaliť a liečiť hypotóniu u 2 očí (7 %).

Efektívita CPC sa vyhodnocuje po 4 týždňoch [3]. Za uspokojivý výsledok operácie sa považuje zníženie VOT na hodnoty od 7–21 mm Hg a/alebo redukcia VOT o 20–30 %

oproti východiskovým hodnotám [1,10]. V nami prezentovanom súbore pacientov sme dosiahli po 1 mesiaci pokles VOT o 9,2 mm Hg (36 %), pričom efekt zníženia VOT pretrvával aj po 1 roku (34 %).

V literatúre sa uvádza po CPC redukcia lokálnej a celkovej antiglaukómovej liečby [4,10,11]. V našom súbore po CPC u všetkých pacientov už nebola potrebná celková liečba acetazolamidom a v 10 % bola možná aj redukcia lokálnej liečby.

U pacientov s dobrou NKCZO sa uvádza zhoršenie videnia v 20–30 % prípadov [2,4,8,11,12]. V našej štúdii

došlo u 5 očí (16 %) ku zhoršeniu videnia pre progresiu glaukómoveho ochorenia.

ZÁVER

CPC je účinná a bezpečná metóda zníženia VOT. V našom súbore bolo v priebehu 1 roka dosiahnuté dostatočné zníženie VOT v priemere o 34 % a v 84 % aj stabilizácia funkčného nálezu.

LITERATURA

1. Pastor S, Singh K, Lee D, et al. Cyclophotocoagulation. *Ophthalmology*. 2001 Nov;108(11):2130–2138.
2. Dastiridou AI, Katsanos A, Denis P, et al. Cyclodestructive Procedures in Glaucoma: A Review of Current and Emerging Options. *Adv Ther*. 2018 Nov;35:2103–2127.
3. Bloom PA, Negi AK, Kersey TL, Crawley L. Cyclodestructive Techniques. In: Shaarawy TM, Sherwood MB, Hitchings RA, Crowston JG: *Glaucoma Surgical Management*. Philadelphia: Elsevier Saunders Ltd.; c2015. Chapter 17, Cyclodestructive procedures; p. 1150–1170. ISBN: 978-0-7020-5193-7.
4. Huang G, Lin S. When should we give up filtration surgery: Indications, Techniques and Results of Cyclodestruction. *Dev Ophthalmol*. 2012;50:173–183.
5. Giaconi J, Law S, Nouri-Mahdavi K, Coleman AL, Caprioli J. Pearls of Glaucoma Management. Berlin (Germany): Springer; c2016. Chapter 34, Procedural Treatments: Transscleral Cyclophotocoagulation. p. 311–318.
6. American Academy of Ophthalmology (AAO). *Cyclodestructive Procedures in Treatment of Glaucoma*. [internet]. AAO; 2019. Available from: https://eyewiki.aao.org/Cyclodestructive_Procedures_in_Treatment_of_Glaucoma.
7. Kahook MY, Schumal JS. Complications of Cyclodestructive Procedures. In: Shaarawy TM, Sherwood MB, Hitchings RA, Crowston JG: *Glaucoma Surgical Management*. Philadelphia: Elsevier Saunders Ltd.; c2015. Chapter 17, Cyclodestructive procedures; p. 1150–1170. ISBN: 978-0-7020-5193-7.
8. Aujla JS, Lee GA, Vincent SJ, Thomas R. Incidence of hypotony and symphatetic ophthalmia following trans-scleral cyclophotocoagulation for glaucoma and a report of risk factors. *Clin Exp Ophthalmol*. 2013;41(8):761–772.
9. Contreras I, Noval S, González Martín-Moro J, Rebolledo G, Muñoz-Negrete FJ. IOP spikes following contact transscleral diode laser cyclophotocoagulation. *Arch Soc Esp Ophthalmol*. 2004;79(3):105–109.
10. Nutterová E, Pitrová Š, Lešták J. Our experience with micropulse cyclophotocoagulation in the therapy of glaucoma. *Cesk Slov Ophthalmol*. 2020;76(1):29–36. Available from: <http://www.cs-ophthalmology.cz/en/journal/articles/144>
11. Kosoko O, Gaasterland DE, Pollack IP, Enger CL. Long-term outcome of initial ciliary ablation with contact diode laser transscleral cyclophotocoagulation for severe glaucoma. The diode laser ciliary ablation study group. *Ophthalmology*. 1996;103:1294–1302.
12. Fox J. Cyclophotocoagulation controversy. [Internet]. *Glaucoma Today*; c2017 [cited 2020 Apr 25]. Available from: <https://glaucomatoday.com/articles/2017-mar-apr/cyclophotocoagulation-controversy>.