

LÉČBA VITREOMAKULÁRNÍ TRAKCE INTRAVITREÁLNÍ APLIKACÍ PERFLUOROPROPANU

SOUHRN

Cíl: zhodnotit efekt jedné intravitreální injekce expanzivního plynu při léčbě vitreomakulární trakce (VMT).

Metodika: Retrospektivní vyhodnocení výsledků léčby VMT pomocí nitrooční aplikace 0,3 ml 100% C3F8. Zákrok byl proveden ambulantně v topické anestezii.

Výsledky: Pneumatickou vitreolýzu podstoupilo 12 pacientů (14 očí). Průměrný rozsah vitreomakulární adheze byl 490,5 μm (408–751). K odloučení zadní sklivcové membrány došlo u 13 očí (92,9 %), u 11 z nich během prvního měsíce sledování (84,6 %), u dalších 2 očí v průběhu dvou měsíců od zákroku. Zraková ostrost se zlepšila ze vstupní průměrné hodnoty 0,50 (0,16–0,18) na 0,67 (0,2–1,0) ($p < 0,001$). Zákrok byl úspěšný také u dvou očí, kde byl v minulosti neúspěšný pokus o uvolnění VMT pomocí ocriplasminu. U jednoho oka došlo k rozvoji makulární díry. Jiné komplikace jsme v tomto souboru nezaznamenali.

Závěr: Intravitreální aplikace C3F8 představuje efektivní, bezpečnou a levnou metodu léčby VMT.

Klíčová slova: zadní sklivcová membrána, vitreomakulární trakce, intravitreální injekce, perfluoropropan, C3F8

SUMMARY

TREATMENT OF VITREOMACULAR TRACTION WITH INTRAVITREAL INJECTION OF PERFLUOROPROPANE

Purpose: To evaluate the effect of one intravitreal injection of expansile gas in the treatment of vitreomacular traction (VMT).

Methods: A retrospective review of eyes with VMT treated with single injection of 0,3 ml of 100% C3F8 gas was performed. The procedure was performed on an outpatient basis under topical anesthesia.

Results: Twelve consecutive patient (14 eyes) with symptomatic VMT underwent pneumatic vitreolysis. Mean extend of vitreomacular adhesion was 490,5 μm (408-751). A posterior vitreous detachment developed in 13 eyes (92,9 %) after a single gas injection, in 11 eyes (84,6 %) during the first month of follow-up, in 2 eyes within two month of injection. Mean baseline and last BCVA were 0,5 (0,16-0,18) and 0,67 (0,2-1,0) respectively ($p < 0,001$). Mean follow-up time was 5,8 (1-16) months. The procedure was also successful in two eyes, which were previously unsuccessfully treated with ocriplasmin. One eye formed a macular hole. There were no other complication.

Conclusion: Intravitreal injection of C3F8 is an effective, safe and inexpensive therapy of vitreomacular traction.

Key words: posterior vitreous membrane, vitreomacular traction, intravitreal injection, perfluoropropane, C3F8

Čes. a slov. Oftal., 75, 2019, No.4, p. 182–187

ÚVOD

Adheze sklivce k sítnici je nejsilnější v makule, na terči zrakového nervu, podél velkých cévních kmenů a v oblasti sklivcové báze. Mimořádný význam má především vitreoretinální spojení v makule, protože změn

ny v této oblasti mohou vést k poklesu zrakové ostrosti (ZO).

Stárnutím oka dochází ke zkapalnění sklivce a k oslabení vitreoretinálních adhezí s možným uvolněním zadní sklivcové membrány (ZSM) od vnitřní limitující membrány sítnice (MLI) [19,2]. Inkompletní separace ZSM v makulární kraji-

Veith M., Penčák M., Ernest A.,
Straňák Z.

Oftalmologická klinika FN Královské
Vinohrady a 3. LF Univerzity Karlovy
Praha,
Šrobárova 50, 100 34, Praha 10
Přednosta: doc. MUDr. Pavel Studený,
Ph.D., MHA

*Autoři práce prohlašují, že vznik
i téma odborného sdělení a jeho
zveřejnění není ve střetu zájmů a není
podpořeno žádnou farmaceutickou
firmou.*



MUDr. Miroslav Veith
Oftalmologická klinika FN Královské
Vinohrady a 3. LF Univerzity Karlovy
Praha
Šrobárova 50
100 34, Praha 10
mveith@email.cz

Do redakce doručeno dne: 29.5.2019
Do tisku přijato dne: 2.7.2019

ně může vést k rozvoji vitreomakulární trakce (VMT; neboli symptomatické vitreomakulární adheze-VMA), idiopatické lamelární nebo kompletní makulární díry (MD), cystoidnímu makulárnímu otoku nebo epiretinální membrány (ERM).

Vitreomakulární trakce může narušením retinální architektury způsobovat pokles zrakové ostrosti, metamorfopsie, mikropsie či fotopsie. Při čerstvém záchytu vitreomakulární trakce je obvykle doporučena observace. Ke spontánnímu uvolnění trakce však dochází spíše zřídka [7]. Pokud trakce přetrvává a pacient vnímá poškození zrakových funkcí, můžeme dnes nabídnout více možností řešení. Dříve byla jedinou možností léčby chirurgická intervence cestou pars plana vitrektomie (PPV). Ta poskytuje vysokou úspěšnost, ale jsou s ní spojená možná rizika jako endoftalmitida, trhlina či odchlípení sítnice a rozvoj katarakty [11,12,13,14]. Novější možnost představuje farmakologická vitreolýza pomocí ocriplasminu (Jetrea; TromboGenics NV, Leuven, Belgie). Jedná

se o rekombinantní enzym s proteolytickým účinkem vůči bílkovinným složkám sklivce a vitreoretinálního rozhraní [20]. Ocriplasmin je určený k jednorázovému intravitreálnímu podání v dávce 0,125 µg (0,1 ml naředěného roztoku).

Jako pneumatická vitreolýza se označuje intravitreální aplikace expanzivního plynu za účelem indukce uvolnění ZSM [10]. Přesný mechanismus této indukce intravitreální injekcí plynu je neznámý. Předpokládá se, že úvodní expanze a následná kontrakce plynové bubliny destabilizuje sklivcový gel. Pohyby bubliny urychlují proces zkapalnění sklivce, což je základním předpokladem rozvoje uvolnění ZSM [8].

METODIKA A SOUBOR

V této práci hodnotíme retrospektivně výsledky léčby pacientů s VMT, kterým byl intravitreálně aplikovaný ex-

Tabulka 1. Charakteristika souboru a výsledky

Případ	Pohlaví	Věk	Oko	Stav čočky	Předchozí léčba	Vstupní NKZO	Konečná NKZO	Šířka adheze (µm)	ERM	DME	Uvolnění trakce	Doba uvolnění
1	žena	81	OL	fakie	Jetrea	0,67	0,67	416	---	---	ano	Do 4 týdnů
2	žena	74	OP	fakie	---	0,40	0,67	490	---	---	ano	Do 6 týdnů
3	žena	66	OL	fakie	---	0,16	0,40	500	---	ano	ano	Do 4 týdnů
4	žena	69	OP	fakie	---	0,16	0,20	447	---	---	ano	Do 4 týdnů Progrese do MD
5	žena	63	OL	fakie	---	0,5	1,0	417	---	---	ano	Do 4 týdnů
6	žena	68	OP	fakie	---	0,3	0,50	481	---	---	ano	Do 4 týdnů
7	muž	82	OP	fakie	---	0,67	0,80	408	---	---	ano	Do 4 týdnů
8	muž	74	OP	artefakie	Jetrea	0,33	0,50	472	---	---	ano	Do 4 týdnů
9	žena	76	OP	fakie	---	0,67	0,80	751	---	---	ano	Do 4 týdnů
10	muž	74	OL	artefakie	---	0,67	0,67	531	---	---	ano	Do 8 týdnů
11	muž	70	OP	fakie	---	0,67	1,00	422	---	---	ne	Trvá 9 měsíců, trakce ale menší
12	muž	65	OL	fakie	---	0,50	0,50	481	---	ano	ano	Do 4 týdnů
13	muž	70	OL	fakie	---	0,80	1,00	416	---	---	ano	Do 4 týdnů
14	žena	78	OP	artefakie	---	0,50	0,67	636	---	---	ano	Do 4 týdnů

NKZO, nejlépe korigovaná zraková ostrost; ERM, epiretinální membrána; DME, diabetický makulární edém; MD, makulární díra; OP, oko pravé; OL, oko levé

panzivní plyn. Všichni pacienti byli vyšetřeni na šterbino-
vé lampě včetně biomikroskopie zadního segmentu oka
v arteficiální mydriáze. Nitrooční tlak (NOT) byl měřený
bezkontaktně. Nejlépe korigovaná zraková ostrost (NKZO)
byla vyšetřena pomocí ETDRS optotypů. Diagnóza VMT
byla potvrzena pomocí spectral domain optické kohe-
renční tomografie (SD-OCT) (Spectralis OCT, Heidelberg
Engineering, Heidelberg, Germany). K aplikaci plynu jsme
indikovali symptomatické pacienty s rozsahem trakce do
1500 μm (rovněž indikační omezení úhrady ocriplasminu).
Do hodnoceného souboru jsme zařadili všechny pacienty,
u kterých jsme tuto léčbu indikovali (včetně pacientů s dia-
betickou retinopatií, i pacientů po předchozí neúspěšné
aplikaci ocriplasminu).

Zárok jsme provedli ambulantně v topické anestezii
(Benoxi 0,4%, Unimed Pharma) na operačním sále s pomo-
cí operačního mikroskopu. Okolí oka a spojivkový vak byl
desinfikován 5% roztokem povidone-iodinu, operační pole
bylo zakryto sterilní rouškou a nasazen rozvěrač. Úvodem
zároku jsme provedli paracentézu rohovky a oko hypotoni-
zovali. Všem pacientům bylo následně aplikováno 0,3 ml
100% perfluoropropanu (C3F8). Plyn byl aplikován intravi-
treálně přes pars plana v dolním temporálním kvadrantu
3,5 mm od limbu pomocí 30-gauge jehly. Následně byla
zkontrolována perfúze centrální sítnicové arterie a dle po-
třeby jsme znovu přes paracentézu provedli další upuštění
nitrooční tekutiny z přední komory. Po ukončení zároku
setrval pacient 10 minut v pronační poloze a následně
10 min v poloze supinační. Jako prevenci elevace NOT užil
pacient po zároku 1 tabletu Diluranu (Zentiva). Následně
byl pacient z pracoviště propuštěn s termínem kontroly,
bez speciálních režimových opatření a bez lokální antibio-
tické či protizánětlivé terapie.

V tomto souboru byla u všech pacientů provedena vždy
pouze jedna aplikace plynu do hodnoceného oka.

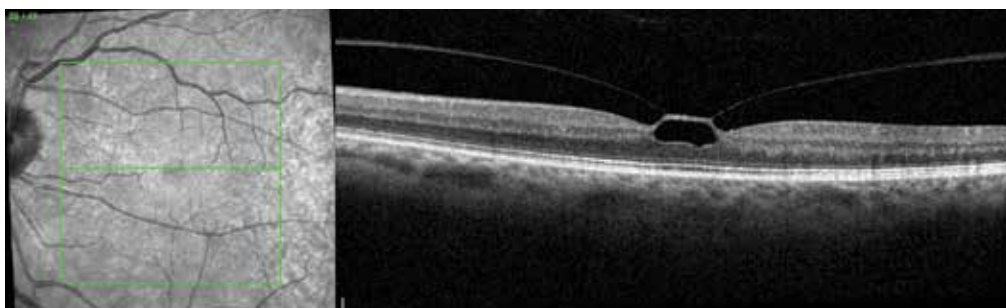Při kontrolách byla provedena stejná vyšetření jako při
indikační návštěvě, první kontrola s OCT byla provedena do
jednoho měsíce od zároku, další kontroly jsme již indiko-
vali individuálně dle aktuálního nálezu.

Primárně hodnotíme úspěšnost uvolnění VMT na SD-
-OCT, dále změnu zrakové ostrosti a výskyt komplikací.

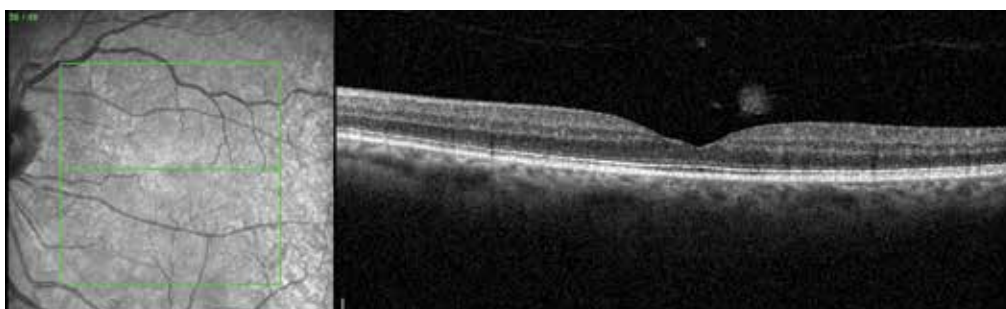
Sledovaný soubor tvoří 14 očí 12 pacientů (8 žen, 4 muži)
průměrného věku 72,2 let (65–82). Průměrná sledovací
doba je 5,8 měsíců (1–16). Průměrná šířka vitreoretinální
adheze byla 490,5 μm (408–751). 2 oči byly po předchozí
neúspěšné léčbě ocriplasminem. 11 očí bylo fakických, 3
pseudofakické, dva pacienti podstoupili s odstupem času
zárok na obou očích (podrobné údaje a výsledky jsou uve-
deny v tabulce 1). Ke statistickému zhodnocení změn NKZO
byl použitý párový t-test pro závislé vzorky.

VÝSLEDKY

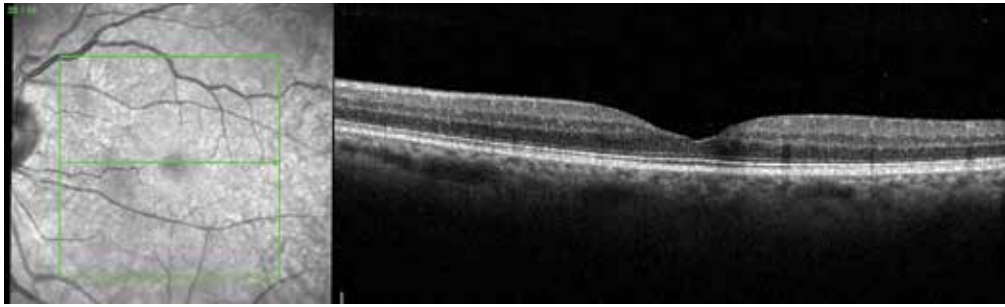
Vitreomakulární trakci se po jedné aplikaci C3F8 podaři-
lo uvolnit u 13 očí (92,9 %), z toho u 11 očí (84,6 %) během
prvního měsíce sledování, u dalších dvou očí do dvou mě-
síců od zároku. U jednoho oka VMT přetrvává i po 9 měsí-
cích sledování, je však menší a zraková ostrost se zlepšila.
K uvolnění trakce došlo i u obou očí po předchozí neúspěš-
né aplikaci ocriplasminu. U jednoho oka došlo s uvolněním
trakce současně k rozvoji makulární díry, v tomto případě
jsme indikovali PPV. Nejlépe korigovaná zraková ostrost se
zlepšila ze vstupní průměrné hodnoty 0,50 (0,16–0,18) na
0,67 (0,2–1,0) ($p < 0,001$). Ke zlepšení NKZO došlo u 11 očí
(78,6 %), u tří očí zůstala stejná, ke zhoršení nedošlo u žád-



Obrázek 1. Vitreomakulární trakce před zákrokem



Obrázek 2. Nález na OCT 1 měsíc po aplikaci perfluoropropanu



Obrázek 3. Nález na OCT 6 měsíců po aplikaci perfluoropropanu

ného z operovaných očí. Bublina plynu se vstřebala se dle referencí pacientů v rozmezí 8–10 týdnů. Hodnoty NOT se ve sledovaném období pohybovaly v normálním rozmezí bez nutnosti antiglaukomové terapie. Mimo rozvoj MD jsme ve sledovaném období již žádnou další potenciální komplikaci nezaznamenali.

DISKUSE

Tradičně hlavní přístupy v řešení vitreomakulární trakce byly observace nebo pars plana vitrektomie. K observaci obvykle přistupujeme u stabilních mírných forem onemocnění s ohledem na možné spontánní uvolnění VMT [11,17]. K tomu však dochází přibližně jen u 11 % očí v průběhu 5 let, zatímco u 64 % očí poklesne během tohoto období zraková ostrost minimálně o 2 řádky Snellenových optotypů [7,11]. Spontánní uvolnění je méně pravděpodobné u očí se současně přítomnou ERM nebo při větším rozsahu vitreomakulární adheze, navíc hrozí riziko progresu do makulární díry [11,16].

Po PPV se zraková ostrost zlepšit průměrně o 0,25 log-MAR, tedy necelé 2 řádky Snellenových optotypů [14]. Ale vzhledem k faktu, že mnoho pacientů trápí především metamorfopsie, tak i v případech, kdy zraková ostrost zůstává stejná, pacient profituje z chirurgického zákroku již snížením či vymizením metamorfopsií. Potenciálním závažným rizikem PPV je však rozvoj pooperačního odchlípení sítnice přibližně u 2,4–4,6 % očí [12,14]. Toto poměrně vysoké číslo souvisí mimo jiné s tím, že během výkonu musíme provést chirurgické uvolnění přiloženého sklivce, přičemž může dojít ke vzniku trhliny sítnice. Ta, pokud není během operace identifikována a ošetřena, progreduje do odchlípení sítnice. Dalším nežádoucím účinkem PPV je vznik a progresu katarakty u dvou třetin očí v průběhu 2 let [13,14]. Naopak mezi největší výhody PPV patří odstranění sklivcových zákalů [21].

V současné době nemáme k dispozici žádnou diagnostickou metodu, která by nám pomohla rozhodnout, v kterém případě zvolit observaci s vysokou pravděpodobností spontánního uvolnění a kde naopak bude vhodnější časná chirurgická intervence pro vysoké riziko progresu do makulární díry. Z tohoto důvodu je žádoucí mít k dispozici léčebné metody, které budou více proaktivní než pouhá observace, ale méně invazivní než pars plana vitrektomie.

Tento požadavek splňuje intravitreální aplikace ocriplasminu (Jetrea; TromboGenics NV, Leuven, Belgie). Jedná se o rekombinantní proteázu, která rozpouští bílkovinnou matrix vitreoretinálního rozhraní a uvolňuje tak adhezi sklivce k MLI [6,20]. Účinnost je však poměrně nízká. Ve dvojitě maskované, randomizované, multicentrické klinické studii MIVI-TRUST došlo po jedné intravitreální aplikaci 125 μ g ocriplasminu k uvolnění VMA pouze u 26,5 % případů [20]. Pokud je však provedena přísnější selekce indikovaných pacientů, můžeme dosáhnout lepších výsledků. Ve dvojitě zaslepené, randomizované, multicentrické klinické studii OASIS bylo u pacientů s VMA \leq 1,500 μ m a bez současně přítomné ERM dosaženo uvolnění VMA u 47,1 % očí po 28 dnech [5]. Tato léčba je však finančně velmi nákladná a navíc jsou s ní spojené některé vedlejší účinky jako přechodná ztráta zraku, změny zony elipsoidů na SD-OCT, poruchy barvocitu, výpadky zorného pole, změny elektroretinogramu [15,20].

Pneumatická vitreolýza se tak nabízí jako další alternativa léčby VMT. Jako první autor publikoval své zkušenosti s použitím intravitreální aplikace plynu k indukci uvolnění ZSM Chan [9]. K uvolnění ZSM došlo u 96 % očí, u 57 % očí došlo k uzavření MD.

Ve studii MIVI-TRUST došlo po aplikaci ocriplasminu k uvolnění VMT zejména u fakických pacientů (34 % vs 13 %) [20]. Oproti tomu Steinle a kol dosáhli aplikací C3F8 podobných výsledků u fakických i pseudofakických očí (89 % vs 75 %, $p = 0,3173$), navíc k uvolnění trakce došlo také u 83 % očí se současně přítomnou ERM [21]. Ve studii MIVI-TRUST bylo dosaženo uvolnění trakce pouze u 8,7 % pacientů se současně přítomnou ERM [20].

V souboru 50 očí s VMT Chana a kol. došlo po jedné aplikaci C3F8 k uvolnění trakce u 43 očí (86,0 %), přičemž prognosticky negativním faktorem byla rovněž současná přítomnost epiretinální membrány (uvolnění u 50 % očí) a také diabetes mellitus (uvolnění u 25 %) [8].

V našem souboru došlo k uvolnění trakce u 92,9 % očí. K tomuto úspěchu přispěl zejména menší rozsah vitreomakulární adheze (průměrně 490,5 μ m), absence ERM a nízké zastoupení pacientů s DR. U 11 z 13 úspěšných zákroků (84,6 %) v našem souboru došlo k uvolnění VMT během prvního měsíce sledování, u dvou očí se trakce uvolnila později. Rodrigues a kol. zaznamenali u 20 % očí uvolnění VMT až v průběhu 6 měsíců [18]. V souboru Chana a kol. se u 16 % očí trakce uvolnila až v průběhu

5–9 týdnů [8]. S případnou indikací PPV je tedy vhodné vyčkat.

Proces zkपालňování sklivce není pravděpodobně ani tak ovlivněný velikostí bubliny plynu, jako délkou jeho působení. Mimo C3F8 lze do sklivcového prostoru aplikovat také SF6. Publikovaných souborů je ale málo, účinnost oproti C3F8 se zdá spíše nižší, což by mohlo právě souviset s kratší délkou jeho působení. Day a kol. zaznamenali uvolnění VMT po aplikaci SF6 u 55,6 % očí [4]. Čokl a kol. porovnávali efekt obou plynů v prospektivní studii [3]. S pomocí C3F8 došlo k uvolnění VMT u 62 % očí, zatímco po aplikaci SF6 se trakce uvolnila jen u 21,4 % očí. C3F8 byl efektivnější u očí s rozsahem vitreomakulární adheze > 500 μm (p = 0,001), v případě adhezí menšího rozsahu byl efekt obou plynů srovnatelný. Svě zkušenosti s použitím SF6 publikoval také Buzzacco. K uvolnění VMT došlo u 83 % očí. Soubor však tvořilo pouze 6 očí [1].

Pneumatickou vitreolýzu lze provést i u očí, kde selhala předchozí léčba ocriplasminem. Steinle a kol. dosáhli uvolnění trakce u 83 % očí, kde byl primárně neúspěšně použitý ocriplasmin [21]. Chan byl u těchto očí úspěšný v 66,7 % [8]. V našem souboru jsou zařazeny 2 oči, kde trakce perzistovala po aplikaci ocriplasminu (14, resp. 6 měsíců), po aplikaci C3F8 se trakce uvolnila u obou očí.

Výhodou pneumatické vitreolýzy oproti PPV je nízká cena, topická anestezie, minimální riziko rozvoje katarakty. V našem souboru jsme progresi katarakty nezaznamenali. Jednak bublina plynu zaujímá ve své maximální velikosti přibližně 30–40 % sklivcového prostoru a tudíž je v minimálním kontaktu se zadním pouzdrém čočky. Druhým důvodem je krátká sledovací doba našeho souboru (průměrně 5,8 měsíců). Tornambe publikoval 12-letou analýzu 302

pneumatických retinopexí, incidenci katarakty zaznamenal pouze u 1 % případů [22].

Rizikem pneumatické vitreolýzy může být také odchlípení sítnice následkem vzniku trhliny po rychlém uvolnění ZSM. V publikovaných souborech se tato komplikace ale vyskytuje spíše vzácně, což může být částečně způsobeno nepříliš velkými soubory. V našem souboru se tato komplikace také neobjevila. Chan a kol. zaznamenali odchlípení sítnice u 1 oka z 35 [8]. Riziko vzniku trhliny sítnice lze snížit pečlivým předoperačním vyšetřením sítnice a laserovým ošetřením rizikových periferních degenerací před výkonem.

Další možnou komplikací je progresse VMT do makulární díry. Chan a kol. ji zaznamenali u 1 oka z 35 (2,9 %) [8], v našem souboru došlo k rozvoji MD také u 1 oka (7,1 %).

ZÁVĚR

Na prezentovaném souboru jsme si ověřili účinnost a bezpečnost pneumatické vitreolýzy u selektované skupiny pacientů s menším rozsahem vitreomakulární adheze. Uvolnění VMT bylo provázeno zlepšením zrakové ostrosti, výskyt nežádoucích účinků byl minimální. Pro stanovení přesných indikačních parametrů, úspěšnosti a bezpečnosti této metody by bylo vhodné provést prospektivní randomizovanou studii. Pars plana vitrektomie se nám jeví vhodná jako metoda druhé volby po selhání pneumatické vitreolýzy, nebo ji lze využít již primárně u pacientů s větším rozsahem vitreomakulární adheze, s epiretinální membránou, či při větším zakalení sklivce.

LITERATURA

- Buzzacco DM., Patel SS.:** Treatment of Symptomatic Vitreomacular Adhesion with Expansile Sulfur Hexafluoride (SF6) Gas. *Open Ophthalmol J*, 11; 2017: 80-83.
- Cigánek P., Matoušková L., Kousal B.:** Dynamic vitreomacular traction. *Cesk Slov Oftalmol*, 71; 2015: 23-28
- Čokl N., Globočnik Petrovič M.:** Intravitreal Injection of Perfluoropropane is More Efficacious than Sulfur Hexafluoride In Releasing Vitreomacular Traction. *Acta Clin Croat*, 57; 2018: 327-334.
- Day S., Martinez JA., Nixon PA., et al.:** Intravitreal sulfur hexafluoride injection for the treatment of vitreomacular traction syndrome. *Retina*, 36; 2016: 733-737.
- Dugel PU., Tolentino M., Feiner L., et al.:** Results of the 2-Year Ocriplasmin for Treatment for Symptomatic Vitreomacular Adhesion Including Macular Hole (OASIS) Randomized Trial. *Ophthalmology*, 123; 2016: 2232-2247.
- Gandorfer A.:** Enzymatic vitreous disruption. *Eye (Lond)*, 22; 2008: 1273-1277.
- Hikichi T., Yoshida A., Trempe CL.:** Course of vitreomacular traction syndrome. *Am J Ophthalmol*, 119; 1995: 55-61.
- Chan CK., Crosson JN., Mein CE., et al.:** Pneumatic vitreolysis for relief of vitreomacular traction. *Retina*, 37; 2017: 1820-1831.
- Chan CK., Wessels IF., Friedrichsen EJ.:** Treatment of idiopathic macular holes by induced posterior vitreous detachment. *Ophthalmology*, 102; 1995: 757-767.
- Johnson MW.:** How should we release vitreomacular traction: surgically, pharmacologically, or pneumatically? *Am J Ophthalmol*, 155; 2013: 203-205.
- Jackson TL., Donachie PH., Johnston RL.:** Electronic medical record database study of vitrectomy and observation for vitreomacular traction. *Retina*, 36; 2016: 1897-905.
- Jackson TL., Donachie PHJ., Sparrow JM., et al.:** United Kingdom National Ophthalmology Database Study of Vitreoretinal Surgery: report 2, macular hole. *Ophthalmology*, 120; 2013: 629-634.
- Jackson TL., Donachie PH., Sparrow JM., et al.:** United Kingdom National Ophthalmology Database Study of Vitreoretinal Surgery: report 1; casemix, complication, and cataract. *Eye (Lond)*, 27; 2013: 644-651.
- Jackson TL., Nicod E., Angelis A., et al.:** Pars plana vitrectomy for vitreomacular traction syndrome: a systematic review and metaanalysis of safety and efficacy. *Retina*, 33; 2013: 2012-2017.
- Kang SW., et al.:** Induction of vitreolysis and vitreous detachment with hyaluronidase and perfluoropropane gas. *Korean J Ophthalmol*, 9; 1995: 69-78.
- Odrobina D., Michalewska Z., Michalewski J., et al.:** Long-term evaluation of vitreomacular traction disorder in spectral-domain optical coherence tomography. *Retina*, 31; 2011: 324-331.

17. **Rodríguez A., Infante R., Rodríguez FJ., et al.:** Spontaneous separation in idiopathic vitreomacular traction syndrome associated with contralateral full-thickness macular hole. *Eur J Ophthalmol*, 16; 2006: 733-740.
18. **Rodrigues IA., Stangos AN., McHugh DA., et al.:** Intravitreal injection of expansile perfluoropropane (C3F8) for the treatment of vitreomacular traction. *Am J Ophthalmol*, 155; 2013: 270-276.
19. **Sebag J.:** Anomalous posterior vitreous detachment: a unifying concept in vitreo-retinal disease. *Graefes Arch Clin Exp Ophthalmol*, 242; 2004: 690-698.
20. **Stalmans P., Benz MS., Gandorfer A., et al.:** Enzymatic vitreolysis with ocriplasmin for vitreomacular traction and macular holes. *N Engl J Med*, 367; 2012: 606-615.
21. **Steinle NC., Dhoot DS., Quezada Ruiz C., et al.:** Treatment of vitreomacular traction with intravitreal perfluoropropane (C3F8) injection. *Retina*, 37; 2017: 643-650.
22. **Tornambe PE.:** Pneumatic retinopexy: the evolution of case selection and surgical technique. A twelve-year study of 302 eyes. *Trans Am Ophthalmol Soc*, 95; 1997: 551-578.