

# VÝSLEDKY LIEČBY PACIENTOV S LYMFÓMOVÝM OCHORENÍM V OBLASTI OČNICE

## SOUHRN

**Úvod:** Lymfóm je malígne ochorenie, ktoré môže postihovať viaceré štruktúry orbity a očné adnexy. V oblasti orbity je typickým non-Hodgkinov lymfóm (NHL), ktorý môže mať indolentný alebo agresívny charakter. K indolentným podtypom patria MALT (mucosa-associated lymphoid tissue) lymfóm, folikulárny lymfóm (FL), lymfoplazmocytový lymfóm (LPL). Naopak podtypy ako difúzny veľkobunkový lymfóm (DLBCL), lymfóm z plášťových buniek (MCL) a Burkittov lymfóm (BL) majú agresívny charakter. Ochorenie sa môže prezentovať ako primárna alebo sekundárna malignita orbity.

**Materiál a metodika:** Súbor 35 pacientov operovaných na Klinike oftalmológie LF UK a UN Bratislava za obdobie od 1. januára 2009 do 31. decembra 2016 s diagnostikovaným non-Hodgkinovým lymfómom lokalizovaným v oblasti očnice. U všetkých pacientov boli splnené všeobecne platné diagnostické kritériá pre NHL v oblasti očnice.

Štatisticky sme spracovali výskyt prvých príznakov ochorenia, podiel žien a mužov s NHL, percentuálny podiel typov NHL v oblasti orbity. Štatisticky sme vyhodnotili vek, v ktorom sa NHL u pacientov vyskytol a zhodnotili výskyt ochorenia za sledované obdobie. Následne sme štatisticky spracovali formy aplikovanej terapie, ich nežiadúce účinky, výskyt recidív ochorenia, prítomnosť inej malignity u pacienta s lymfómom.

**Výsledky:** Z celkového počtu pacientov s NHL v oblasti očnice bolo 13 (37 %) mužov a 22 (63 %) žien. Celkový priemerný vek, v ktorom sa lymfóm diagnostikoval, bol 60 rokov. Medián pre celkový vek pacientov bol 61. U žien bol zistený o niečo vyšší priemerný vek a medián, u mužov naopak nižšie hodnoty oboch parametrov v porovnaní s celkovými. Modus u oboch pohlaví bol rovnaký, a to 70 rokov.

V súbore pacientov sme zaznamenali rôzne prvé príznaky. Zistili sme, že najčastejšie pacientami popisovaný príznak je červené oko a najmenej udávaným je zhoršenie centrálne zrakovej ostrosti. Najdlhšie trvajúcim príznakom bol opuch mihalníc (v priemere až do 10 rokov) a najkratšie popisovaným bolo rezanie očí. Celkovo priemerná doba trvania ťažkostí predstavovala 28 mesiacov, pričom medián tejto doby bol 13 mesiacov.

V skúmanej skupine pacientov sa vyskytlo v 3 % LPL (lymfoplazmocytový lymfóm), 6 % Burkittov lymfóm, 6 % FL, 8 % MCL, 17 % DLBCL, pričom najväčšie zastúpenie 60 % mal MALT lymfóm.

Vo všeobecnosti bolo zastúpenie lokalizácií NHL 29 % v spojovkovej a 71 % v orbitálnej oblasti. V 9 % orbitálneho lymfómu sme pozorovali prerastanie lymfómu do spojovky.

MALT lymfóm sa vyskytoval v 62 % v orbitálnej a 38 % v spojovkovej lokalizácii.

U 21 pacientov s MALT lymfómom bolo prvou excíziou zo spojovky alebo z materiálu nádoru získaného z orbitotómie potvrdené lymfómové ochorenie 3-krát; u 18 pacientov sme verifikovali sekundárne postihnutie v oblasti očnice v intervale od 1 roka do 3 rokov od diagnostikovaného lymfómového ochorenia.

Systémová terapia bola zahájená u pacientov v II. a vyššom štádiu ochorenia podľa Ann Arbor systému a z celkového počtu liečených tvorila 63 %. Len u 2 pacientov, u ktorých bolo izolované postihnutie spojovky, sa nepristúpilo k celkovej liečbe.

Recidívy sa vyskytli u 5 pacientov, čo predstavuje 14 % pozorovaných, z toho iba u jedného pacienta s MALT lymfómom.

Centrálna zraková ostrosť (COZ) u pacientov pred operáciou (excízia, orbitotómia) a po operácii pri prvej kontrole bola nezmenená, operačný výkon nemal vplyv na zmenu COZ ani v dlhodobom sledovaní.

**Záver:** Dôležitá je najmä diferenciálna diagnostika, od ktorej sa odvíja následná terapia ochorenia, keďže prvotné príznaky nebývajú lymfómovo špecifické. Významnými faktormi pre terapiu sú grading tumoru a klinický staging podľa AJCC 2009 (American Joint Committee on Cancer, Chicago, Illinois). Správne vyhodnotenie príznakov predstavuje dôležitý krok k indikácii excízie alebo orbitotómii, aby sme na základe výsledku histologického vyšetrenia mohli v spolupráci s onkohematológom pristúpiť k adekvátnej terapii.

**Kľúčové slová:** nádory spojovky, očnica, lymfómové ochorenie, orbitotómia

## SUMMARY

### THE TREATMENT RESULTS IN PATIENTS WITH LYMPHOMA DISEASE IN THE ORBIT

**Introduction:** Lymphoma is a malignant disease that can affect several structures of the orbit and eye adnexa. In the area of orbit the non-Hodgkin's lymphoma (NHL) is typical, which may be indolent or aggressive. Indolent subtypes include MALT (mucosa-associated lymphoid ti-

Furdová A., Marková A., Kapitánová K., Zahorjanová P.

Klinika oftalmológie Lekárskej fakulty Univerzity Komenského a Univerzitná nemocnica, Nemocnica Ružinov, Bratislava, prednosta doc. MUDr. Krásnik Vladimír, PhD.

*Autori článku prehlasujú, že vznik odborného článku, jeho publikovanie a zverejnenie nie je predmetom stretu záujmov a nie je podporené žiadnou farmaceutickou firmou.*



Do redakcie doručeno dne 26. 7. 2017  
Do tisku prijato dne 26. 1. 2018

Doc. Mgr. MUDr. Alena Furdová, PhD., MPH, FEBO  
Klinika oftalmológie LFUK a UNB, nemocnica Ružinov  
Ružinovská 6, 826 06 Bratislava  
e-mail: afrf@mail.t-com.sk, alikafurdova@gmail.com  
tel: pracovisko +421 2 48234 kl. 607

ssue), follicular lymphoma (FL), lymphoplasmocytic lymphoma (LPL). Conversely, subtypes such as diffuse large cell lymphoma (DLBCL), mantle cell lymphoma (MCL) and Burkitt lymphoma (BL) are aggressive. The disease can be presented as primary or secondary malignancy of the orbit.

**Material and methods:** A group of 35 patients from the Department of Ophthalmology, Faculty of Medicine, Comenius University in Bratislava in the period from January 1 2009 to December 31 2016 with diagnosed non-Hodgkin's lymphoma located in the area of the orbit. For all patients, the generally valid diagnostic criteria for the NHL in the eye area were met. We processed the first signs of disease, the proportion of women and men with NHL, the percentage of NHL types in the orbit area. Statistically, we evaluated the age at which NHL occurred in patients and evaluated the incidence of the disease over the reference period. We have statistically processed the forms of the applied therapy, their adverse effects, the recurrence of the disease, the presence of other malignancies in the lymphoma patient.

**Results:** Of the total number of NHL patients in orbit region 13 (37%) were male and 22 (63%) female. The overall mean age at which lymphoma was diagnosed was 60 years. Median for the total age of patients was 61. In women, a slightly higher average age and median was found. On the other hand, lower values of both parameters were present in men. The modus of both sexes was the same, 70 years.

We have seen various first symptoms in our group. We found that the most common symptom is red eye, and the rarest is the deterioration of the central visual acuity. The longest lasting symptom was swelling of eyelids (on average, up to 10 years) and the shortest described eye itching. Overall, the average duration of symptoms was 28 months, with a median of 13 months.

In our group of patients were 3 % of LPL, 6 % of Burkitt's lymphoma, 6 % of FL, 8 % of MCL, 17 % of DLBCL, and 60 % of malignant lymphoma. MALT lymphoma occurred in 62 % in orbital and 38 % in conjunctival localization. In 2 patients with MALT lymphoma of the conjunctiva to start with systemic therapy wasn't necessary.

In 21 patients with MALT lymphoma excisional biopsy or orbitotomy was the first step to diagnose lymphoma disease in 3 cases; in 18 patients the infiltration of the orbit or conjunctiva occurred 1 to 3 years after primary diagnose of systemic lymphoma disease.

In general, NHL localization was 29 % in conjunctiva and 71 % in the orbital area. In 9 % of the orbital lymphoma, we observed lymphoma ingrowth to the conjunctiva. Systemic therapy was initiated in patients in II. stage and higher stage of the disease according to the Ann Arbor system. Totally 63 % of the group were treated by systemic therapy. Recurrence occurred in 5 patients, representing 14 % of the observed, but only in one patient with MALT lymphoma. Preoperative and postoperative (excisional biopsy, orbitotomy) central visual acuity (CVA) stayed unchanged, postoperative swelling did not affect CVA, and CVA didn't change even during long-term follow-up.

**Conclusion:** Careful differential diagnosis determines the therapy of the disease, since the primary symptoms are usually nonspecific for ocular lymphoma. Significant factors for therapy include tumor grading and clinical staging by AJCC 2009 (American Joint Committee on Cancer, Chicago, Illinois). Correct evaluation of the symptoms is an important step to indicate excisional biopsy or orbitotomy: After histopathological results we can start adequate therapy in the cooperation with oncohematologist.

**Key words:** conjunctival tumors, orbit, lymphoma, orbitotomy

Čes. a slov. Oftal., 73, 2017, No. 5–6, p. 211–217

## ÚVOD

Lymfómové ochorenie postihujúce oblasť očnice je zriedkavým ochorením, v posledných rokoch sa zaznamenal stúpajúci výskyt. V prevažnej miere vzniká u pacientov vyššieho veku, ale výnimkou nie sú ani prípady diagnostikované do 30. roku života. Lymfóm je malígne ochorenie, ktoré môže postihovať viaceré štruktúry okolia orbity a očné adnexy.

V oblasti orbity je typickým non-Hodgkinov lymfóm (NHL), ktorý môže mať indolentný alebo agresívny charakter. K indolentným podtypom patria MALT (mucosa-associated lymphoid tissue) lymfóm, folikulárny lymfóm (FL), lymfoplazmocytový lymfóm (LPL). Naopak podtypy ako difúzny veľkobunkový lymfóm (DLBCL), lymfóm z plášťových

buniek (MCL) a Burkittov lymfóm (BL) majú agresívny charakter. Ochorenie sa môže prezentovať ako primárna alebo sekundárna malignita orbity [6].

Prejavy lymfómového ochorenia môžeme pozorovať i voľným okom v prípade jeho lokalizácie na spojovke alebo pomocou zobrazovacích metód pri jeho umiestnení za očnou guľou (počítačová tomografia - CT, magnetická rezonancia - MRI). Dôležitá je najmä diferenciálna diagnostika syndrómu červeného oka, od ktorej sa odvíja následná terapia ochorenia, keďže prvotné príznaky nebývajú lymfómovo špecifické. Významnými faktormi pre terapiu sú grading tumoru a klinický staging podľa AJCC 2010 (American Joint Committee on Cancer) [2]. Správne vyhodnotenie príznakov predstavuje dôležitý krok k určeniu správnej diagnózy a indikácii adekvátnej terapie.

## CIEĽ

Primárnym cieľom pozorovania bolo identifikovať prvé príznaky udávané pacientami, ktoré boli spočiatku diagnostikované a liečené ako syndróm červeného oka, prípadne edém mihalníc a až po neúspešnej terapii boli pacienti odoslaní na oftalmoonkologickú ambulanciu s podozrením na nádorové ochorenie. Skúmali sme frekvenciu výskytu jednotlivých príznakov a dobu ich trvania formou dotazníka. Taktiež sme sa zamerali na charakteristiky ochorenia determinujúce indikáciu terapie a následné výsledky, prípadné nežiadúce účinky, ktoré priniesla liečba.

## MATERIÁL A METÓDY

Do analýzy bolo zahrnutých 35 pacientov evidovaných na Klinike oftalmológie LF UK a UN Bratislava za obdobie od 1. januára 2009 do 31. decembra 2016 s diagnostikovaným non-Hodgkinovým lymfómom v okolí očnénice. U všetkých pacientov boli splnené všeobecne platné diagnostické kritériá pre NHL v oblasti očnénice.

Štatisticky sme spracovali výskyt prvých príznakov ochorenia, podiel žien a mužov s NHL, percentuálny podiel typov NHL v oblasti orbity. Štatisticky sme vyhodnotili vek, v ktorom sa NHL u pacientov vyskytol a zhodnotili výskyt ochore-

nia za sledované obdobie. Následne sme štatisticky spracovali formy aplikovanej terapie, ich nežiadúce účinky, výskyt recidív ochorenia, prítomnosť inej malignity u pacienta s lymfómom.

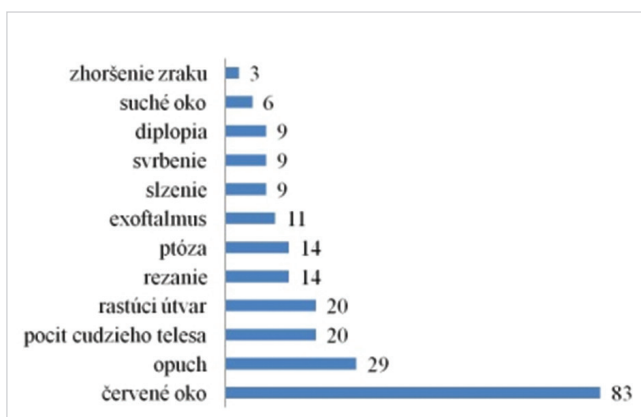
## VÝSLEDKY

V súbore pacientov sme zaznamenali rôzne prvé príznaky, ktorých frekvencia výskytu a priemerné trvanie je vyhodnotené v nasledujúcich grafoch.

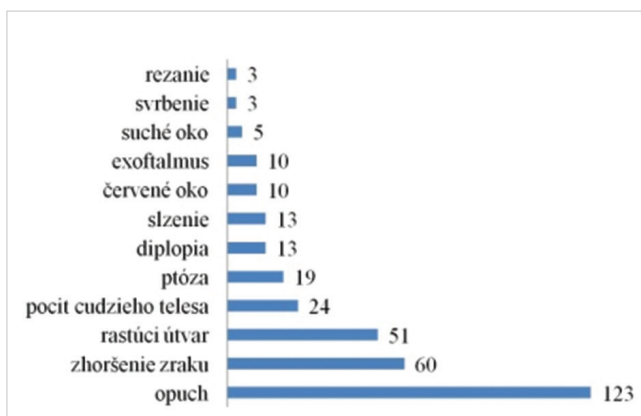
Zistili sme, že najčastejšie pacientami popisovaný príznak je červené oko a najmenej udávaným je zhoršenie centrálne zrakovej ostrosti (graf 1). Najdlhšie trvajúcim príznakom bol opuch mihalníc (v priemere až do 10 rokov) a najkratšie popisovaným bol pocit pálenia, rezania očí. Celkovo priemerná doba trvania ťažkostí predstavovala 28 mesiacov, pričom medián tejto doby bol 13 mesiacov (graf 2).

V skúmanej skupine pacientov sa vyskytli: 3 % LPL (lymfoplazmocytový lymfóm), 6 % Burkittov lymfóm, 6 % FL, 8 % MCL, 17 % DLBCL. Najväčšie zastúpenie 60 % mal MALT lymfóm (graf 3). MALT lymfóm sa vyskytoval v 62 % v orbitálnej a 38 % v spojovkovej lokalizácii.

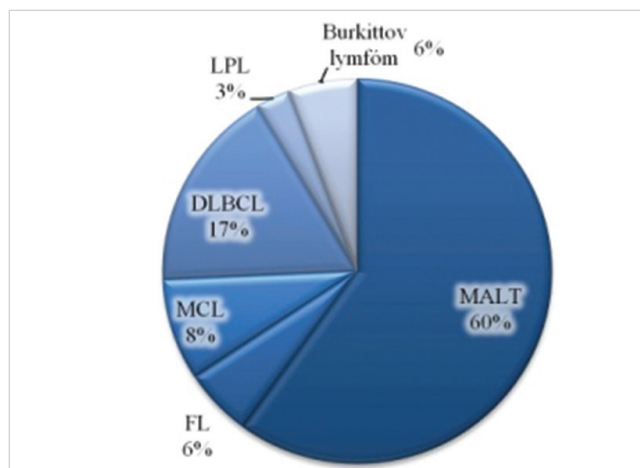
Vo všeobecnosti bolo zastúpenie lokalizácií NHL 29 % v spojovkovej a 71 % v orbitálnej oblasti (obr. 1). V 9 % orbitálneho lymfómu sme pozorovali prerastanie lymfómu do spojovky.



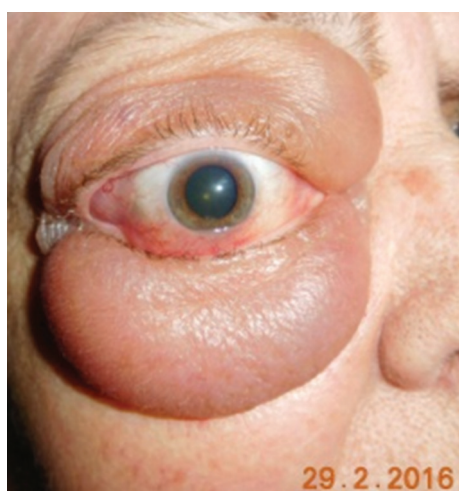**Graf 1** Subjektívne príznaky popisované pacientami (výskyt príznakov v súbore pacientov v %)



**Graf 2** Priemerná doba trvania ťažkostí u pacientov pred diagnostikovaním NHL vyjadrená v mesiacoch



Graf 3 Podiel typov B-NHL v súbore 35 pacientov



Obr. 1 Typický obraz infiltrácie mäkkých tkanív očnice pri lymfómovom ochorení

Z celkového počtu pacientov s NHL v oblasti očnice tvorili 37 % muži (13) a 63 % ženy (22). Celkový priemerný vek, v ktorom sa lymfóm diagnostikoval, bol 60 rokov. Medián pre celkový vek pacientov bol 61. U žien bol zistený o niečo vyšší priemerný vek a medián, u mužov naopak nižšie hodnoty oboch parametrov v porovnaní s celkovými. Modus u oboch pohlaví bol rovnaký, a to 70 rokov (tab. 1).

Tab. 1 Vekové zloženie pacientov s lymfómovým ochorením

Priemerný vek	Priemer	Modus	Median
celkovo	60,00	70	61
ženy	61,15	70	65
muži	56,52	70	60

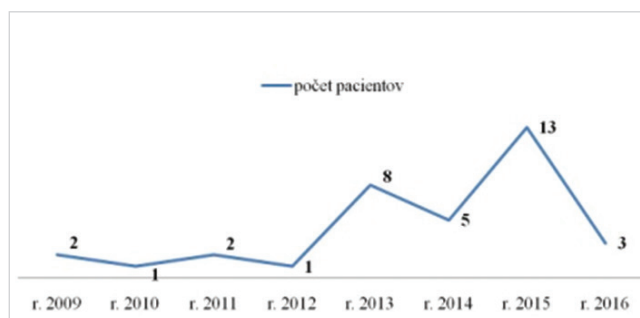
V období 2009-2012 sme zaznamenali pomerne nízky počet pacientov, približne 1 – 2 ročne. Počet diagnostikovaných pacientov signifikantne stúpol v roku 2013 a v roku 2015 (graf 4).

V sledovanom súbore pacientov bolo potvrdené ochorenie na základe histopatologického vyšetrenia z biopsie, resp. excízie z oblasti spojovky alebo po orbitotómii (obr. 2, 3).

Systémová terapia bola zahájená u pacientov v II. a vyššom štádiu ochorenia podľa Ann Arbor systému a z celkového počtu liečených tvorila 63 % (graf 5).

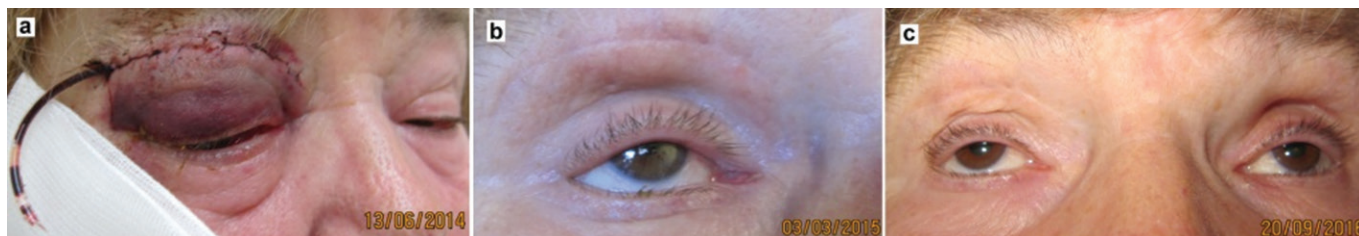Rádioterapia na oblasť očnice bola u všetkých pacientov po orbitotómii. U pacientov so spojovkovou infiltráciou rádioterapia nebola indikovaná ani v jednom prípade.

Po chirurgickom zákroku na spojovke pacienti popisovali ťaž v oblasti pôvodných sutúr. Po orbitotómii sa vyskytovala pseudoptóza hornej mihalnice a diplopia v prvých týždňoch po operácii (obr. 4).

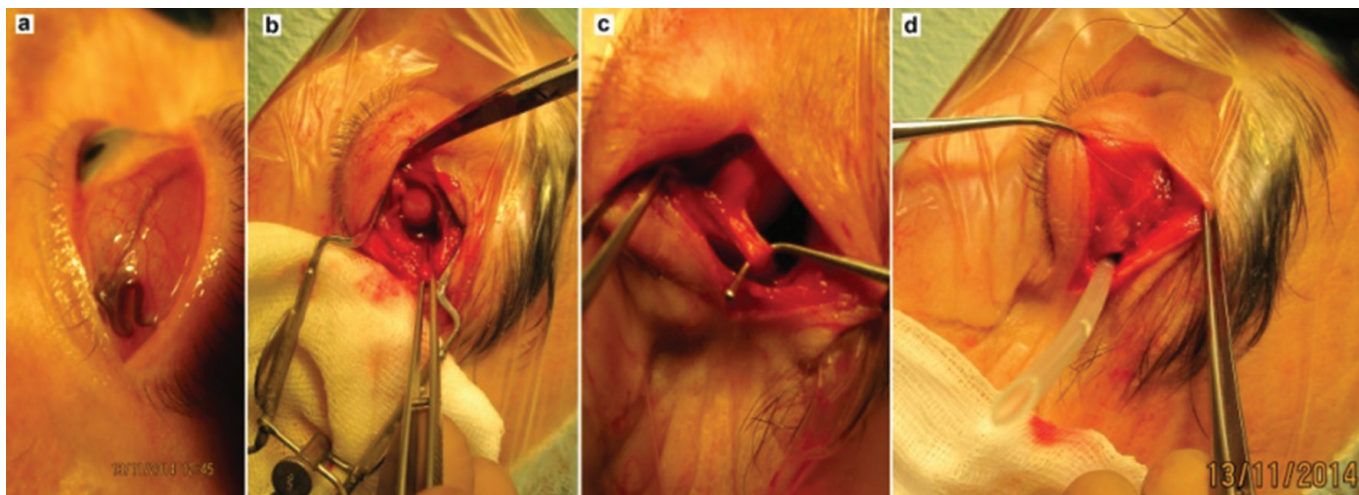


Graf 4 Podiel výskytu B-NHL v oblasti orbity v jednotlivých rokoch

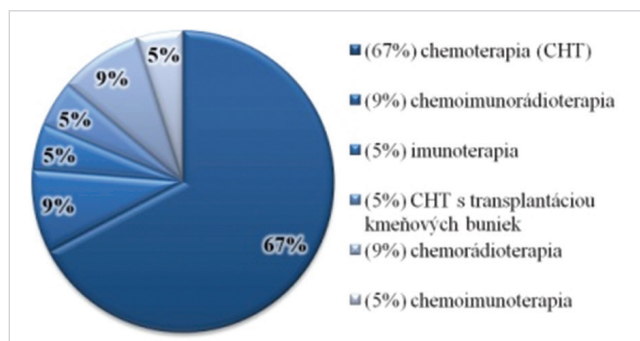




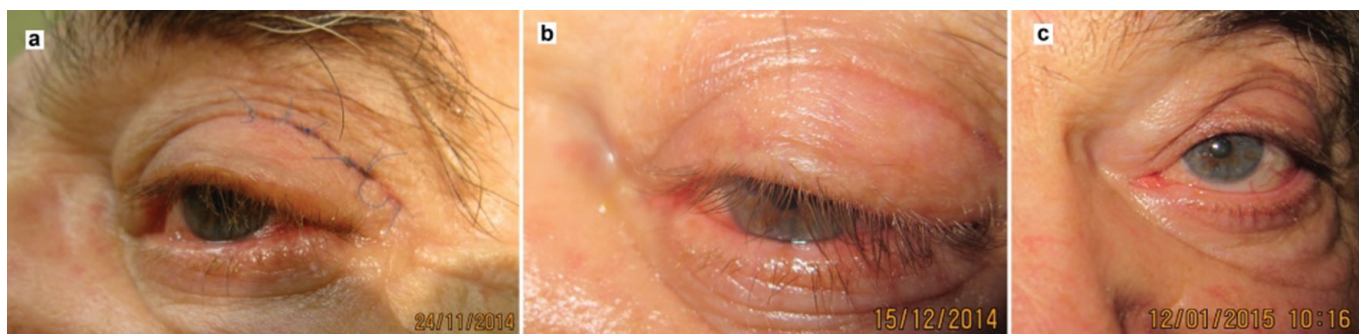
**Obr. 2** Pacient po orbitotómii pre lymfóm pravej očnice: a) tretí deň po zákroku pred vybratím drenu – 2014, b) klinický nález o 9 mesiacov – 2015, c) klinický nález pri kontrole – 2016



**Obr. 3** Pacient s lymfómom očnice infiltrujúcim horný temporálny kvadrant spojky a fornix: a) klinický obraz pred začatím operácie, b) peroperačne vizualizácia nádorového ložiska, c) ložisko pod úponom horného šikmého svalu, d) pred ukončením zákroku naložený drén



**Graf 5** Zastúpenie použitých foriem systémovej terapie v súbore 35 pacientov



**Obr. 4** Klinický nález pri kontrolnom vyšetrení: a) 2 týždne po odstránení drenu, b) 1 mesiac po zákroku, c) 2 mesiace po zákroku

Tab. 2 Počty recidív v závislosti od lokalizácie podľa typu lymfómu

Pacient	Vznik recidívy (počet rokov od remisie)	Typ lymfómu	Lokalizácia	Vzhľadom k pôvodnej lokalizácii
1.	4	MALT	spojovka	rovnaká
2.	4	MCL	orbita	rovnaká
3.	4	FL	orbita	druhá očnénica
4.	3	MALT	spojovka	obe strany
5.	2	MCL	orbita	rovnaká

MALT – mucosa associated lymphoid tissue lymfóm, FL – folikulový lymfóm, MCL – lymfóm z plášťových buniek (mantle cell lymphoma)

Tab. 3 Iné malignity vyskytujúce sa u pacientov s lymfómovým ochorením

Iná malignita	Vznik ďalšej malignity vo vzťahu k diagnóze lymfómu
tumor kaudy pankreasu	súčasne
karcinóm pažeráka a žalúdka	po 1,5 roku

Nežiaduce účinky rádioterapie akútneho charakteru v zmysle postradiačnej keratopatie a iritácie bulbu boli prítomné v 1 prípade.

Recidívy sa vyskytli u 5 pacientov, čo predstavuje 14 % pozorovaných (tab. 2).

Počet pacientov postihnutých autoimunitným ochorením bolo v nami skúmanom súbore 2 so Sjögrenovým syndrómom (SS) a 2 pacienti s reumatoidnou artritídou (RA).

Za sledované obdobie zomrelo 5 pacientov v dôsledku závažnej generalizácie lymfómového ochorenia, ktorých prežívanie od stanovenia diagnózy po exitus bolo v priemere 2,4 roka. U všetkých pacientov išlo o sekundárnu infiltráciu v oblasti očnénice po predchádzajúcej liečbe lymfómového ochorenia. Histopatologicky sa u pacientov jednalo o MALT lymfóm u 4 pacientov a lymfóm z plášťových buniek u 1 pacienta.

Zo súboru pacientov sa u dvoch pozorovala iná malignita ako lymfóm (tab. 3).

Centrálna zraková ostrosť u pacientov pred operáciou (excízia, orbitotómia) a po operácii pri prvej kontrole bola nezmenená. Rozsah infiltrácie očnénice ani operačný výkon nemal vplyv na zmenu COZ po operácii ani v dlhodobom sledovaní.

## DISKUSIA

Pre ochorenia patriace k malígnym lymfómom je charakteristická mnohotvárnosť biologického priebehu a odlišnosť terapeutických postupov u každej nozologickej jednotky. Liečba lymfómu v oblasti orbity pozostáva zo štyroch hlavných modalít, ktorými sú chirurgická intervencia, rádioterapia, chemoterapia a imunoterapia. Voľba liečebnej metódy závisí od gradingu a stagingu ochorenia [1, 4, 5].

Chirurgická excízia lymfómu v okolí očnénice je terapeutickou a zároveň i diagnostickou metódou. Chirurgická intervencia v monoterapii sa neukazuje ako postačujúca, často totiž dochádza k obávaným relapsom ochorenia, ktorých

podkladom je pozostatok nádorových buniek v mieste excízie. V dôsledku toho sa napr. pri lymfóme spojovky pristupuje k aplikácii mitomycínu-C do miesta excízie vo forme kvapiek, ktorý predstavuje chemoterapeutikum s antiproliferatívnym účinkom na rýchlo sa deliace zostatkové nádorové bunky, čím znižuje riziko možného relapsu ochorenia. Pri orbitálnej lokalizácii lymfómu sa pristupuje k adjuvantnej rádioterapii s kuratívny potenciálom po prvotnej chirurgickej intervencii [6, 12].

Rádioterapia je pre lokalizovanosť väčšiny lymfómov okolia orbity bežnou a preferovanou liečebnou metódou, ktorá je odporúčaná na liečbu nádorového ochorenia v štádiu I<sub>EA</sub>. V radiačnom poli musí byť zahrnutá celá orbita, bez ohľadu na to, do akej miery je orbita infiltrovaná. Tento postup znižuje riziko relapsu v miestach bez infiltrácie. Kuratívna dávka je pre low-grade tumor 25–35 Gy a pre high-grade tumor 30–40 Gy. Pri použití vyšších dávok ako 35 Gy vznikajú závažné komplikácie ako napr. katarakta. Jej vzniku je možné predísť tienením šošovky, avšak iba vtedy, keď tumor nie je v predpokladanom tieni [11, 12]. V našom súbore sa rádioterapia indikovala u všetkých pacientov po orbitotómii.

Nežiaduce účinky rádioterapie (postradiačnú keratopatiu a iritáciu bulbu) sme v našom súbore zaznamenali v 1 prípade.

Chemoterapia je zvyčajne rezervovaná pre nádory v II. a vyššom štádiu, najmä však pre III. a IV. štádium. Zahájenie chemoterapie je možné po chirurgickom zákroku, v kombinácii s rádioterapiou alebo vo forme monoterapie. Chemoterapia aplikovaná samostatne alebo v kombinácii s rádioterapiou predstavuje liečebný štandard pre lymfómy lokalizované extraorbitálne. Primárnou liečebnou modalitou pre agresívne extranodálne lymfómy je systémová terapia. Indukčná agresívna chemoterapia sledovaná transplantáciou krvotvorných kmeňových buniek bola preskúmaná u pacientov s MCL. Autológna alebo alogénna transplantácia kmeňových buniek môže viesť u agresívnejších lymfómov k lepšiemu dosiahnutiu remisie. Dôležitá je konzultácia s onkológom [3, 7, 8, 10]. V našom súbore bola systémová chemoterapia indikovaná u 63 % pacientov.

Imunoterapia je využívaná u nádorov exprimujúcich určitý antigén, proti ktorému je pri terapii namierená protilátka. Liečba zahŕňa použitie látky rituximab, ktorá je využívaná u CD20 pozitívnych tumorov, akým je MALT lymfóm. Hlavným nedostatkom rituximabu v monoterapii sú časté relapsy. Na to, aby sa predišlo relapsom, bol pridaný podporný liečebný režim, ktorý bol naplánovaný na 2 roky a podával sa každé 2 mesiace [10].

Podobné postupy v terapii boli použité aj u našich pacientov, pričom bola dosiahnutá parciálna až celková remisia v závislosti od histopatologického typu nádoru. Následne sa stav pacientov stabilizoval do bezpríznakového charakteru, avšak v 5 prípadoch došlo k relapsu.

V zahraničných štúdiách z rokov 2011 a 2013 bola dokázaná efektivita intralézionálne aplikovanej injekcie rituximabu v liečbe primárneho lymfómu v okolí orbity. Použiteľnosť danej terapie vyzerá sľubne u lézie lokalizovanej v prednej časti orbity, naopak u lézii v mediálnej a zadnej časti orbity už nie je efektivita rovnaká, nakoľko dochádzalo k incompletnej alebo k žiadnej odpovedi. Liečba intraorbitálnou injekciou rituximabu je perspektívnou aj vďaka minimalizácii systémových nežiadúcich účinkov formou podania a použitím nízkej dávky narozdiel od vysokých dávok podávaných intravenózne [8, 9].

V našom súbore pacientov nedošlo k použitiu intralézionálnej injekcie rituximabu, aplikovaná bola štandardne používaná intravenózna forma látky.

## ZÁVER

Lymfóm očnice je vo všeobecnosti zriedkavým ochorením, avšak v danej lokalite zastupuje najčastejšiu malignitu. Ochorenie postihuje najmä ženy vo vyššom veku.

Pacienta privádzajú k oftalmológovi pretrvávajúce ťažkosti nešpecifického charakteru v zmysle tzv. červeného či suchého oka, pocitu cudzieho telesa, diplopie a iné. Diagnostika ochorenia postupuje od neinvazívnych metód po invazívne, ktoré však majú rozhodujúce postavenie v stanovení konečnej diagnózy. V závislosti od príznakov ochorenia privádzajú pacienta do oftalmologickej ambulancie varujú aj náročnosť vykonania diferenciálnej diagnostiky. Po potvrdení lymfómu histopatologickým vyšetrením bioptovaného tkaniva lézie je možné pristúpiť k voľbe liečebnej modality vhodnej pre daný typ malignity. Výber správnej terapie je základom úspechu a priaznivej prognózy pre pacienta. Na základe vlastností daného nádoru je ordinovaná terapia, ktorú indikuje onkohematológ. Aj primárna orbitálna lokalizácia lymfómu je prejavom celkového ochorenia. Práve oftalmológ môže zachytiť toto ochorenie ako prvý na základe správneho rozpoznania príznakov.

Non-Hodgkinov lymfóm v okolí orbity je liečiteľným ochorením, avšak nie všetky jeho typy sú úplne vyliečiteľnými. Pacienti po chirurgickej a systémovej terapii môžu s danou diagnózou prežívať mnoho rokov, naviac s dobrými výsledkami COZ.

## LITERATÚRA

- Dunleavy, K. et al.:** Low-intensity therapy in adults with Burkitt's lymphoma. *The New England Journal of Medicine*. 2013-11-14, vol. 369, no. 20, p. 1915–1925. DOI: 10.1056/NEJMoa1308392.
- Edge, S. B., Compton, C. C.:** The American Joint Committee on Cancer: the 7th edition of the AJCC cancer staging manual and the future of TNM. *Annals of Surgical Oncology*. 2010-06, vol. 17, no. 6, p. 1471–1474. DOI: 10.1245/s10434-010-0985-4.
- Giuliani, G. P. et al.:** Orbital Burkitt's Lymphoma: An Aggressive Presentation. *Case Reports in Ophthalmological Medicine*. 2012, vol. 2012, p. 354043. DOI: 10.1155/2012/354043.
- Kafková, A.:** Folikulový lymfóm. *Via practica*. 2008, vol. 5, no. 12, p. 514–518.
- Menon-Mehta, S.:** Ocular Lymphoma. *Medscape*. 2008. URL <http://emedicine.medscape.com/article/1219134-overview>.
- Mohan, H.:** *Patológia*. 1. Balneotherma, 2011. 976 p. ISBN: 978-80-970156-6-4.
- Saunders, T. S. et al.:** Systemic non-Hodgkin's lymphoma involving the orbit and leptomeninges. *Digital Journal of Ophthalmology*. 2010-07-29, vol. 16, no. 3, p. 9–12. DOI: 10.5693/djo.02.2010.06.001.
- Savino, G. et al.:** Evaluation of intraorbital injection of rituximab for treatment of primary ocular adnexal lymphoma: a pilot study. *Cancer Science*. 2011-08, vol. 102, no. 8, p. 1565–1567. DOI: 10.1111/j.1349-7006.2011.01976.x.
- Savino, G. et al.:** Long-term outcomes of primary ocular adnexal lymphoma treatment with intraorbital rituximab injections. *Journal of Cancer Research and Clinical Oncology*. 2013-07, vol. 139, no. 7, p. 1251–1255. DOI: 10.1007/s00432-013-1438-9.
- Sharma, T., Kamath, M.:** Diagnosis and Management of Orbital Lymphoma. *EyeNet Magazine (American Academy of Ophthalmology)*. 2015, vol. 6. URL <https://www.aao.org/eyenet/article/diagnosis-management-of-orbital-lymphoma>.
- Tzekov, C. et al.** [Orbital lymphoma]. *Khirurgiia*. 2009, no. 4–5, p. 19–23.
- Yahalom, J. et al.** Modern radiation therapy for extranodal lymphomas: field and dose guidelines from the International Lymphoma Radiation Oncology Group. *International Journal of Radiation Oncology, Biology, Physics*. 2015-05-01, vol. 92, no. 1, p. 11–31. DOI: 10.1016/j.ijrobp.2015.01.009.