

BROWNŮV SYNDROM: JEDNOTLIVÉ FORMY A JEJICH LÉČBA (VČETNĚ EXPANDERU VLASTNÍ KONSTRUKCE)

SOUHRN

Cíl: Seznámit s léčbou jednotlivých forem Brownova syndromu a její úspěšností. Dokladovat přípravu expanderu vlastní konstrukce.

Materiál a metodika: V letech 1996 až 2016 bylo na Oční klinice FN Královské Vinohrady v Praze operováno 33 pacientů s kongenitálním Brownovým syndromem metodou prodloužení jeho šlachy pomocí expanderu. Autor dokladuje fotodokumentací přípravu expanderu vlastní konstrukce a modifikovanou operační techniku. Současně bylo operováno deset pacientů pro doprovodnou Y-exotropii. U jedenácti pacientů s akutní formou Brownova syndromu byl do oblasti kladky horního šikmého svalu aplikován Betamethason.

Výsledky: Použití expanderu vlastní konstrukce – nevstřebatelný Ethibond 5–0 krytý silikonovou kanylou – proběhlo ve sledovaném období u kongenitální formy Brownova syndromu bez závažných komplikací či jeho vyloučení. Úspěšnost výkonu byla určena věkem pacientů v době implantace expanderu. V předškolním věku byl pooperační stav plně vyhovující, expander normalizoval vertikální pohyblivost bulbu. S postupujícím věkem se vyrovnání vertikální motility snižovalo, a to hlavně v dospělosti. Optimálním operačním postupem Y-exotropie byla antepozice s retropozicí dolního šikmého svalu eventuálně doplněná o retropozici stejnostranného zevního přímého svalu. Efektivita aplikace Betamethasonu u akutní formy Brownova syndromu do oblasti kladky horního šikmého svalu byla úspěšná do dvou týdnů od počátečních projevů vertikální diplopie.

Závěr: Expander vlastní konstrukce, který představoval nevstřebatelný Ethibond krytý silikonovou kanylou, byl velice efektivní v řešení kongenitálního Brownova syndromu.

Aplikace kortikoidu do oblasti kladky horního šikmého svalu neměla vždy dostatečný efekt.

Klíčová slova: Brownův syndrom, Betamethason, expander, Ethibond, silikonová kanyla, Y-exotropia

SUMMARY

BROWN'S SYNDROME: THE VARIOUS FORMS AND THEIR TREATMENT (INCLUDING AN EXPANDER OWN DESIGN)

Aim: Familiar with the treatment of various forms of Brown's syndrome and its success. To document preparation of the expander own design.

Material and methods: In the years 1996–2016 was operated 33 patients with congenital Brown's syndrome by using an extension of its tendon expander at the Eye Clinic of the University Hospital Vinohrady in Prague. Author proves photographs preparing expander own design and modified surgical technique. It was also operated on 10 patients for accompanying Y-exotropia. Eleven patients with acute form of Brown's syndrome in the pulley of upper oblique muscle applied Betamethasoni.

Results: The using expander own design – non-resorbable Ethibond 5–0 cauted silicone cannula – held at congenital form of Brown's syndrome, without a weighty complication or its exclusion in the period. The result of the performance was determined age of patients at the time of implantation of the expander. Preschoolers postoperative condition was fully compliant, this expander standardized vertical mobility. The vertical alignment motility is reduced with advancing age, especially in adulthood. Optimal surgical procedures at Y-exotropia were antepozice with recession of the inferior oblique muscle possibly supplemented by retroposition ipsilateral external rectus. The application efficiency of Betamethasoni for acute form of Brown's syndrome in the pulley of upper oblique muscle was successful in only two weeks after the initial symptoms vertical diplopia.

Conclusion: Expander own design which represented non-resorbable Ethibond cauted silicone cannula was very effective in dealing with congenital form of Brown's syndrome.

The application of glucocorticoids in the pulley of upper oblique muscle should always be a quantity result.

Key words: Brown's syndrome, Betamethasoni, expander, Ethibond, silicone cannula, Y – exotropia

Čes. a slov. Oftal., 73, 2017, No. 4, p. 146–154

Krásný J.

Oční klinika FN Královské Vinohrady,
Praha,
přednosta prof. MUDr. P. Kuchynka, CSc.

Publikace věnována k sedmdesátinám
prof. MUDr. Antona Gerince, CSc.
(otištěno dodatečně)

Autoři práce prohlašují, že vznik i téma
odborného sdělení a jeho zveřejnění
není ve střetu zájmu a není podpořeno
žádnou farmaceutickou firmou.



Do redakce doručeno dne 28. 3. 2017
Do tisku přijato dne 20. 10. 2017

MUDr. Jan Krásný
Oční klinika FN KV
Šrobárova 50
100 34 Praha 10
e-mail: jan.krasny@fnkv.cz

ÚVOD

Tuto zvláštní cyklovertikální poruchu motility poprvé popsal v roce 1950 prof. H. W. Brown jako syndrom šlachové pochvy horního šikmého svalu. Dlouho se hledalo optimální chirurgické řešení. Problematika Brownova syndromu se stala nedílnou součástí základních monografií a učebnic v česko-slovenském regionu, a to v rozsahu základních didaktických informací. Rozbor tohoto syndromu byl zařazen do dvou kapitol o strabismu v 6. svazku „Trendy soudobé oftalmologie“. Na setkáních oftalmologů zabývajících se problematikou strabismu a pedooftalmologie v letech 2006 až 2016 zaznělo na toto téma celkem sedm sdělení a byly publikovány v supplementu Folia strabologica et neuroophthalmologica (ISSN 1213-1032). Dosud jedinou publikací o Brownově syndromu uveřejněnou v základním časopise České a Slovenské oftalmologické společnosti bylo hodnocení prvních zkušeností s operacemi od prof. Gerince a jeho kolektivu v roce 1997 [13]. Rozhodli jsme se po dvaceti letech znovu se k tomuto tématu vrátit v podrobném sdělení obsahující jednotlivé formy onemocnění, etiologický rozbor a léčebné postupy.

Klinický obraz jednotlivých forem Brownova syndromu

Brownův syndrom bývá většinou vrozená a jednostranná, výjimečně získaná porucha vertikální hybnosti oka, vyznačující se omezenou nebo chybějící elevací oka v addukci [31]. Tento syndrom je především sporadicky se vyskytující onemocnění, ale byla u něj popsána i autosomálně recesivní nebo i dominantní dědičnost [18].

A) Vrozená forma se vysvětluje následujícími mechanismy a dělí se do dvou skupin [37, 60]:

a) *Pravý Brownův syndrom*: zkrácení šlachy vyvolá přiblížení silnější svalové části ke kladce, čímž je bráněno volné protažení šlachy skrz a následně je omezena vlastní motilita, také ztlustění šlachy má obdobný mechanismus bloku

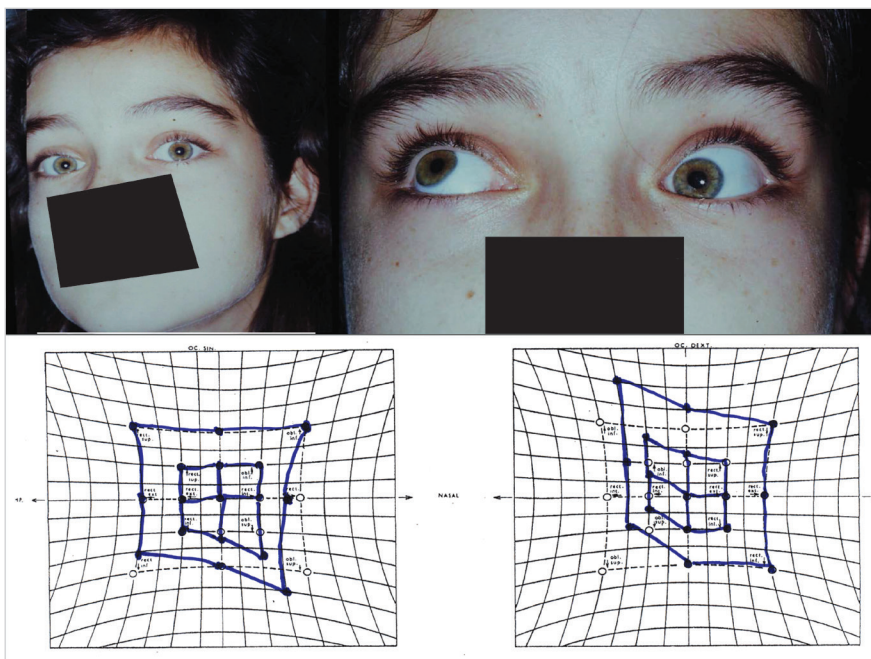
v kladce. Stav je označován jako neelastický svalově šlachový komplex.

b) *Pseudo-Brownův syndrom*: vrozené anomální inserce či anomální umístění kladky horního šikmého svalu svým umístěním zkracuje šlachy, rovněž i vrozená dolní inserce zevního přímého svalu svým posunutím má obdobný efekt. Především teoreticky je možnost inervační abnormality, tedy společné zásobení obou šikmých svalů

Brownův syndrom je charakterizován [12, 23, 24, 31, 37, 50, 52, 58]:

- omezením vertikální pohyblivosti bulbu v addukci
- absencí sekundárních hyperfunkcí a kontraktur
- rozšířením oční štěrbinu při addukci
- pozitivním trakčním testem pasivní dukce (kromě inervační abnormality)
- akutní formu provází vertikální diplopie, která může být kompenzována tortikolis
- syndromem „cvaknutí“ horního šikmého svalu, což se projevuje náhlou depresí oka při jeho elevačně addukčním pohybu, která představuje protisměrný pohyb bulbu.

Indikace operace Brownova syndromu se řídí jeho rozsahem, který se dělí do tří stupňů: 1. st. představuje jen limitovanou elevaci v addukci, 2. st. má v obraze již depresi v addukci a 3. st. kromě rozsáhlé deprese doprovází hypotropie v primárním postavení, náklon hlavy a eventuální esotropie [12], což představuje stručnou a přehlednou indikační šíři. Zatímco 1. st. není vhodný k operaci, tak 3. st. je absolutní indikací, 2. st. je mezi nimi se svou relativní volbou. Na nutnost operačního postupu u kosmeticky neakceptovatelného syndromu „cvaknutí“ oka bylo upozorněno ještě před zavedením expanderu [55]. Hodnocení poruchy elevace v addukci se dělí na čtyři stupně [58]: 1. st. představuje elevaci v addukci v rozsahu 36–50 st., 2. st. vyjadřuje elevaci 21–35 st., 3. st. je určen elevací 1–20 st. a nakonec 4. st. určuje nulovou elevací, neboť postižené oko ve vertikále nepřekročí střední čáru v horizontále. Označuje se také jako „pseudo-



Obr. 1 Akutní Brownův syndrom vlevo: Tortikolis doprava se zvednutím brady, porucha elevace s výraznou depresí při addukci vlevo a klasický obraz na Hessově plátně

paréza“ dolního šikmého svalu [9]. Tato diagnóza se objevuje v literatuře [15, 34] i jako indikace aplikace expanderu do horního šikmého svalu.

B) Získaná akutní forma, která je spojená s vertikální diplopií a většinou palpační bolestivostí v horním nazálním kvadrantu orbity. Bývá popisovaná: po úrazech orbity, iatrogeně po operacích v této oblasti nebo u zánětů orbity a přilehlých ORL oblastí, při cévním postižení CNS, či ve spojení se systémovými onemocněními pojivové tkáně [29, 52, 58].

Její klinický obraz (obr. 1) je charakteristický postavením hlavy s jejím náklonem na druhou stranu se zvednutím brady, což je podmíněno umístěním postiženého oka do abdukce a deprese pro snížení projevu vertikální diplopie. Porucha motility je klasická, v addukci je postižený bulbus ve všech výškových polohách níže a je přítomen syndrom „cvaknutí“. Tato porucha motility má patognomický obraz na Hessově štitu. Zobáčkovitě vytažení zvětšeného čtverce schématu ve směru funkce horního šikmého svalu s mírným posunem dovnitř v primárním obraze provází na druhém oku sekundární kosočtverec s největší plochou schématu ve směru funkce dolního šikmého svalu.

Diagnostika akutního Brownova syndromu je obtížná pro etiologicky pestrá paleta příčin:

- Po úrazu orbity zasahujícího do oblasti kladky [16, 27, 31] nebo lbi [40].
- Iatrogeně po operacích v dané orbitální oblasti, což představuje: např. implantace glaukomových implantátů [6], zevní operaci amoce s plombou či cerklázním pásek v oblasti inkriminovaného svalu [37], ale i strabismu (nadměrná plikace horního šikmého svalu) [53] či po endonazálních operacích [36].
- Při zánětech očnice v oblasti horního šikmého svalu: samotné myositida [30, 41] či v kombinaci se zánětem kladky (trochleitidou) [47] nebo tenosynovitida [17], vše spadající do obrazu zánětlivého pseudotumoru očnice.
- Při zánětlivých projevech ORL oblasti: sinusitida [17, 28, 31], mukokéla [26].
- Při cévním postižení CNS v rámci očních paréz a pseudo-paréz [54], ale i dalších onemocněních CNS: např. mozkové dysinervační choroby [10], ale i dopad diabetes mellitus na CNS [54].
- U dětí i dospělých při systémovém onemocněním pojivové tkáně: juvenilní idiopatická artritida [33], psoriáza [46], Sjögrenův syndrom a revmatoidní artritida u dospělých [58], lupus erythematosus [37], Wegenerova granulomatóza [38].

g) Může být i ve spojení s nádory orbity či s maskujícími stavov, např. osteochondrom [43] či cysticerkóza [32].

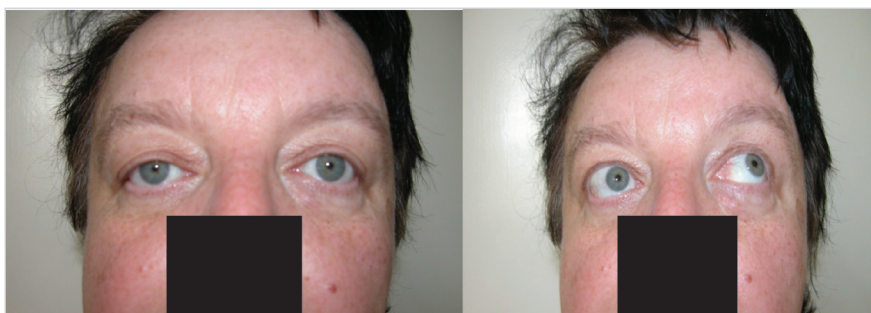Brownův syndrom může doprovázet zvláštní porucha motility v horizontálním postavení: **Y-exotropie** [60]. Kromě klasické poruchy elevace v addukci spojené se syndromem „cvaknutí“ se někdy přidružuje i mírná porucha elevace i v abdukci a oko se navíc uvolní do exotropie, a to jen při jednotlivých elevačních pohledech. Změna se může projevit i na nepostiženém oku, neboť oko je potom sekundárně výše, ale také i zevně (obr. 2). Exotropie se neprojevuje při přímém pohledu a ani při pohledech dolů, proto se označuje jako „Y-exotropie“. Tato diskrepance je často kosmeticky nápadnější, a to na oku bez Brownova syndromu, než vlastní vertikální porucha v addukci postiženého oka, pokud překročí horizontální čáru při elevaci.

Materiál a metodika

A) Problematiku vrozeného Brownova syndromu jsme operačně řešili na Oční klinice FN Královské Vinohrady v letech 1996 až 2016. Operační postupy byly rozděleny na prodloužení šlachy horního šikmého svalu vložением silikonového expanderu vlastní konstrukce a na řešení doprovodné Y-exotropie.

Sestavu pacientů pro operační postup s expanderem tvořilo 33 pacientů (z toho 17 dětí předškolního věku, 10 probandů školního věku a 6 postižených v dospělém věku), přičemž v sestavě nejmladšímu byly dva roky a nejstaršímu 35 let, medián 10 let. Indikací pro použití expanderu byla hypotropie v primárním postavení v rozsahu do 18 pdpt, v průměru 8 pdpt u 23 nemocných, z toho se současnou tortikolis v 12 případech (mírný náklon hlavy na druhou stranu). U těchto pacientů absolutně převažoval 4. st. omezení elevace (absolutní) v addukci, oproti 3. st. poruchy elevace. Další indikací představovala deprese v addukci s omezenou elevací 3. st. bez příznaků poruchy vertikální hypotropie v primárním postavení. Rozhodoval především názor rodičů či dospělých pacientů, jak významnou roli hraje nerovnovážné vertikální postavení očí z kosmetického hlediska. Vždy jsme upozorňovali na to, že stav se po operaci nezhorší, ale že nemůžeme vždy zaručit význačný efekt v úpravě postavení.

Sestavu pro operační řešení „Y-exotropie“ tvořila desetičlenná skupina školních dětí a dospělých ve věku 12 až 45 let, medián 28 let. U šesti nemocných bylo dodatečným nikoli konsekutivním výkonem, jako 2. fáze operačního postupu pro hypertropii s exotropií na druhém oku. Primární operační výkon (4 pacienti) této formy Brownova syndromu



Obr. 2 **Y-exotropie**: minimální levostranná divergence a sursumvergence v primárním postavení bulbů při fixaci pravého oka, při elevaci obou bulbů porucha elevace pravého oka v addukci – 3 st., potvrzuje diagnózu pravostranného Brownova syndromu

byl indikován tam, kde porucha elevace v addukci byla 2. st. až 3. st. postižení a byla vždy přítomná exotropie.

Příprava expanderu (obr. 3)

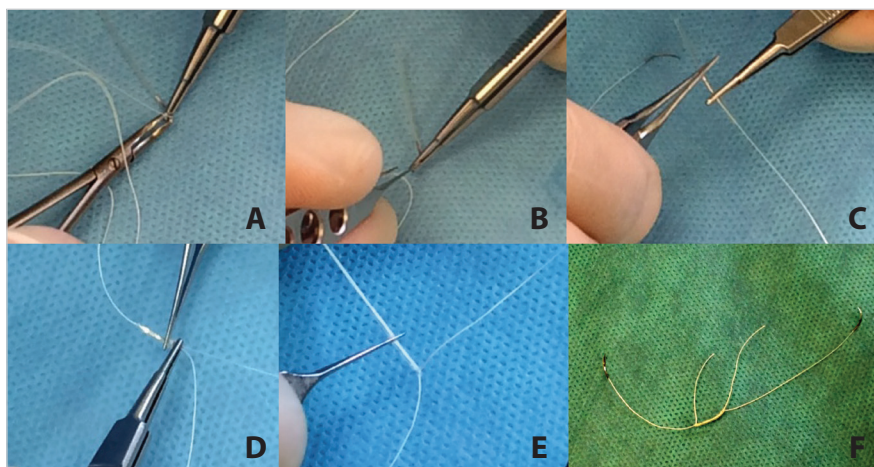
Expander jsem připravoval až na operačním sále za sterilních podmínek těsně před každou operací. Tělo expanderu přestavuje dutá silikonová kanyla o průměru 0,7 mm používaná pro operaci slzných cest o délce minimálně 8 mm. Vždy bylo snahou vyrobit co nejdelší přípravek. Maximálně se podařilo připravit expander o délce 11 mm. V první fázi se zavede jehla vlákna stehu Ethibond 5–0 do lumina kanyly, jejíž konec se zatlačuje do hloubi vázací pinzetou, kanyla musí být natočena a ohnuta v soulasu s kurvaturou jehly, tak, aby ostří jehly spontánně proniklo stěnou kanyly co nejdále. Konec jehly se vytáhne pomocí jehelce. V místě vyvedení této jehly se kanyla teprve odstříhne bez poškození vlákna. V dané fázi přípravy je kanyla provlečena zatím jediným vláknem. Obdobně a protisměrně se protáhne lumenem kanyly druhé vlákno. Na každém konci kanyly vycházejí dvě vlákna, a to jedno s jehlou a druhé bez jehly. Jednotlivá vlákna se na obou koncích této několikamilimetrové kanyly zauzlí, aby se vlákna nemohla v lumen volně pohybovat. Zároveň se uzly schovají do lumina kanyly, aby ji uzavřely. Tím je docíleno přechodu silikonové části expanderu do vláken.

Vlastní operační technika (obr. 4)

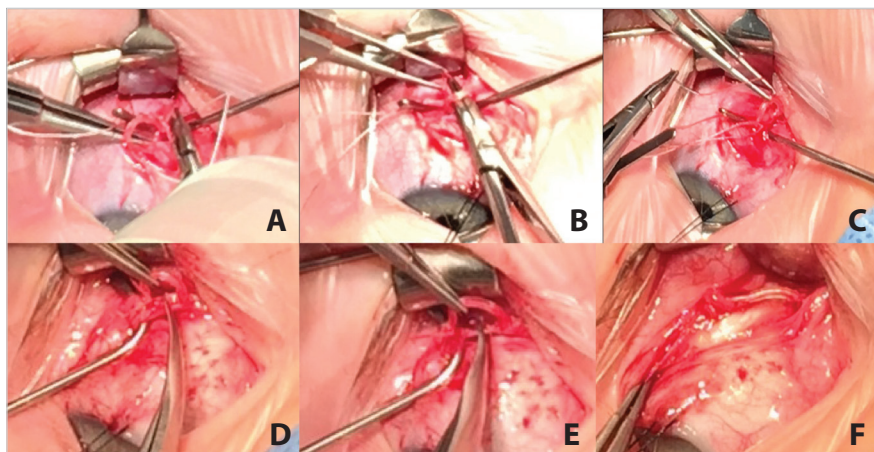
Při vlastní operaci se nejprve vyhledá, vypreparuje šlacha horního šikmého svalu na svalovém háku. Do šlachy podél

háku se přišíjí jednotlivé konce expanderu, který nad šlachou vytvoří oblouk. Při jeho založení se nepoužívá myostat, což zabraňuje zhmoždění šlachy. Následně se šlacha mezi oběma zakotveními přichyceného expanderu opatrně a postupně přestřihává. Tím, že se šlacha napíná, expander se postupně uvolní, až se úplně rozvine, což již peroperačně prokazuje prodloužení šlachy. Jednotlivé konce tenotomované šlachy horního šikmého svalu svým přichycením plynule přecházejí do konců těla expanderu, který je dostatečně pružný. Dobře přilehne ke sklěře a je docíleno topograficky fyziologického prodloužení šlachy.

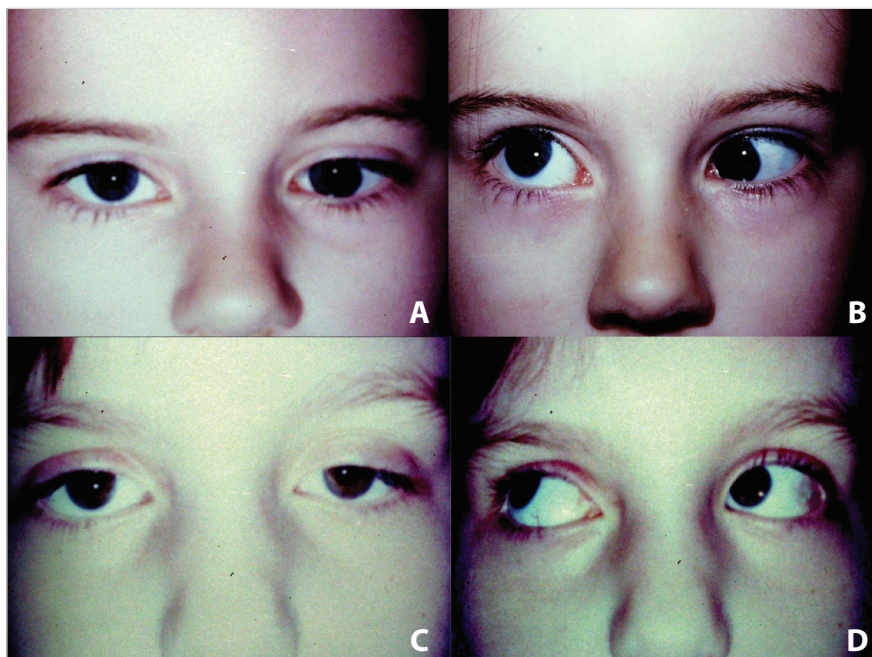
B) Akutní Brownův syndrom jsme zachytili u 9 dospělých pacientů ve věku od 24 let do 58 let (medián 42 let) v letech 1998 až 2014. Ani u jednoho z nich nepředcházel úraz orbity ani lebky nebo lokální infekční onemocnění. Neurologické vyšetření pouze u tří z nich, a to starších 50 let, prokázalo možnou souvislost s cévní mozkovou příhodou. U ostatních nemocných bylo neurologické vyšetření negativní a etiologii vzniku akutního Brownova syndromu jsme neodhalili. Nebyl prokázán patologický otorhinolaryngologický nález na vedlejších dutinách a ani se nejednalo o diabetiky. Pouze předcházela viróza s horečkami, která nebyla léčená antibiotiky. Stav provázela mírná tortikolis a diplopie v rozsahu od primárního postavení, s maximem při verzi očí na druhou stranu, než bylo postižené oko. U těchto postižených jsme do oblasti trochley aplikovali samostatně injekci 1 ml Betamethasoni natrii phosphas et dipropionas (Diprophos,



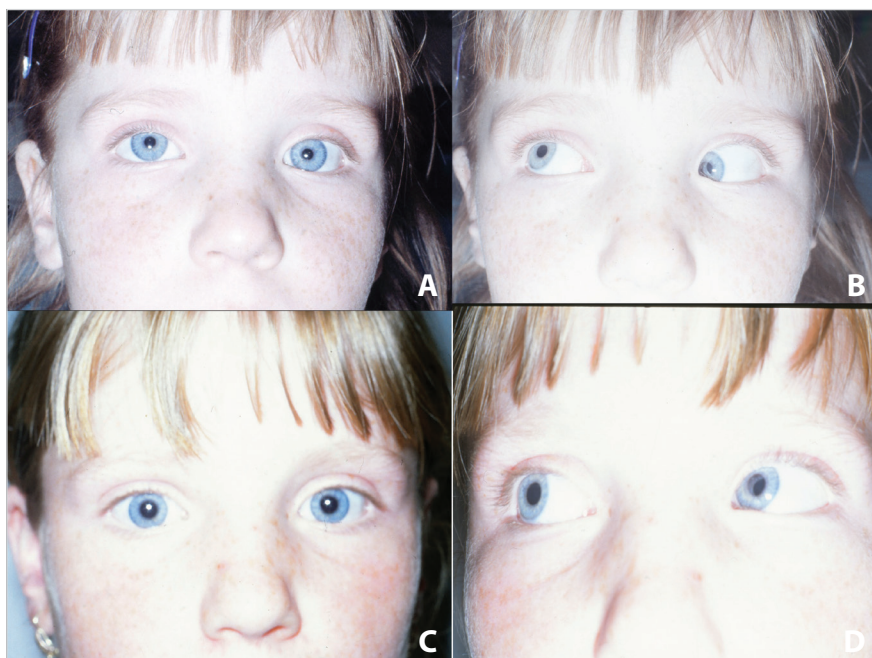
Obr. 3 Příprava expanderu (foto MUDr. O Vláčil): a – zavedení jehly poprvé, b – zatlačení jehly do lumina kanyly, c – vyvedení jehly poprvé, d – zavedení jehly podruhé, e – uzlení do lumina kanyly, f – konečná forma expanderu



Obr. 4 Vlastní operační technika (foto MUDr. L. Lalinská): a – založení prvního stehu do šlachy m.o.s., b – utahení prvního stehu, c – založení druhého stehu, d – vytvoření oblouku expanderu na šlachou před jeho uvolněním, e – nástřih šlachy rozvíjí expander, f – jeho plně spontánní rozvinutí



Obr. 5 Léčba expanderem:
A – primární hypotropie vlevo ve třech letech, B – syndrom „cvaknutí“ v addukci vlevo před operací, C – vyrovnané postavení očí v pěti letech s konsekutivní semiptózou vlevo, D – prakticky vyrovnaná elevace v addukci vlevo



Obr. 6 Léčba betamethasonem.
A – akutní Brownův syndrom vlevo u fixujícího oka, sekundární hypertropie vpravo, B – syndrom „cvaknutí“ horního šikmého svalu vlevo, C – paralelní postavení očí po aplikaci léku, D – následné vyrovnání motility v addukci vlevo

Schering-Plough) bez anestetika. Nemocní s neurologickou symptomatologií byli současně léčeni a sledováni neurologem. Jednostrannou vertikální diplopií s poruchou elevace bulbu při současné addukci jsme také vyšetřili u dvou dívek: ve věku 8 let (obr. 6) po celkové viróze bez jasných neurologických či otorhinolaryngologických symptomů a 13 let (obr. 1) při pansinusitidě.

VÝSLEDKY

Při aplikaci 33 expanderů vlastní konstrukce jsme neznamenali pooperační komplikace, stejně tak žádný poope-

rační zánět či jeho vyloučení. Pouze v pooperačním období se objevil v různém rozsahu nezápětlivý otok ve vnitřní části horního víčka, výjimečně postihoval celé horní víčko. Výsledkem byla jen ve dvou případech kosmeticky nenápadná semiptóza při normální funkci zvedáče víčka (obr. 5c, d). Neoptimálnější, tedy plně vyhovující výsledky jsme zaznamenali u 15 předškolních dětí a čtyř školních probandů (58 %), kdy elevace v addukci se zlepšila nejméně na 2. st. a vyrovnání vertikální úchytky i s ústupem případné tortikolis. Tento výsledek se stabilizoval nejpozději do pěti měsíců po operaci s výslednou stereopsí. Ve skupině 6 školních a 2 předškolních dětí, spolu s 2 dospělými pacienty (30 %) lze výsledek považovat za uspokojivý. U těchto nemocných vy-

mizela 4 st. porucha elevace, zlepšila se na 3. st. či většinou na 2. st. poruchy elevace, ale stereopse se neobnovila, pokud nebyla spojena s kompenzační tortikolis. Tato ustoupila u většiny nemocných a vyrovnala se i vertikální úchylna či poklesla maximálně na 4 pdpt v primárním postavení. Stabilizace výsledku byla krátkodobější, do tří měsíců po implantaci expanderu. Z celkového pohledu lze hodnotit za neuspokojivý výsledek pooperační nálezu u 4 dospělých pacientů (12 %), ale stav nebyl nikdy horší, než před operací. Indikací výkonu byl především kosmetický důvod výkonu 3. st. poruchy elevace, zlepšení bylo maximálně na 2. st. Případná mírná předoperační vertikální úchylna maximálně do 6 pdpt se sice zmenšila, ale úplně nevymizela. Ústup vyrovnání výše uvedených poruch se zastavil zhruba jeden měsíc po operaci. Samotní pacienti i tuto změnu považovali za vyhovující.

U stavů akutního Brownova syndromu se porucha motility spontánně upravila po protizánětlivé léčbě základního onemocnění (pansinusitida) u třináctileté dívky. U mladší pacientky s negativním nálezem na MR v oblasti orbity i CNS jsme aplikovali 10 dní po vzniku diplopie v celkové anestezii jednorázově 1 ml Diprophosu (Shering-Plough, Francie) do oblasti trochley, neboť současný test pasivní dukce byl pozitivní. Úprava do několika dní byla s trvalým a absolutně příznivým výsledkem této intraorbitální kortikosteroidní léčby (obr. 6). U dospělých pacientů byl efekt aplikace Bemethasonu do oblasti postižené kladky neúplný, jen s mírným zlepšením. Diplopie v primárním postavení většinou ustoupila, ale přetrvávala v různém rozsahu při druhostranné sursumversi. Optimální efekt byl jen v případech, kdy aplikace proběhla nejpozději do konce druhého týdne od začátku obtíží.

DISKUSE

Od doby odhalení klinické jednotky syndromu šlachové pochvy horního šikmého svalu prof. Brownem v roce 1950 [4] se hledalo její optimální chirurgické řešení. Samotná kompletní tenotomie byla jen přechodně úspěšná [8], ale z dlouhodobého hlediska se neukázala jako příliš účinná [9], navíc byly popsány pooperační parézy horního šikmého svalu [57]. Tenektomií často také doprovázela konsekvutivní obrna horního šikmého svalu, z 12 operovaných očí se neobjevila jen u 4 z nich, a nové patologické postavení muselo být upraveno především oslabujícím výkonem na stejnostranném dolním šikmém svalu [52]. Dalšími výkony byla tenotomie pomocí tzv. „z“ plastiky, která se dlouhodobě užívala při oslabení vnitřního přímého svalu, a dále prodloužení šlachy jejím rozštěpením [8]. Právě tato technika při rozštěpení o délce 10 mm se vrátila mezi operační techniky horního šikmého svalu [29]. Revoluční změnu v operačním řešení Brownova syndromu přinesl expander umožňující anatomické prodloužení šlachy horního šikmého svalu, který zavedl prof. K.W. Wright v roce 1991 [56]. Poprvé byla aplikace popsána u čtyř nemocných za pomoci silikonového amocového cerklážího pásku (medical grade), kdy po operaci se zlepšila elevace v addukci bez konsekvutivní parézy horního šikmého svalu [56]. V následujícím roce byly porovnány operační techniky tenotomie u 13 pacientů a vložení expanderu

u 12 pacientů. U obou skupin sledovaných bylo potvrzeno prakticky stejné zlepšení vertikální deviace o 10 pdpt, a to v 92,3 % respektive v 90,9 %. Významný rozdíl mezi oběma technikami byla nepřítomnost pooperační parézy horního šikmého svalu u všech operací pomocí expanderu, zatímco po tenotomii se tato komplikace objevila v 31 % [57]. Rozsáhlá studie s přehledem literatury na toto téma z let 1982–1997 uvádí 85 pacientů s Brownovým syndromem, z toho 38 vrozených, u kterých byla v 15 případech provedena operace pomocí expanderu bez sekundární patologie horního šikmého svalu a bez jeho vyloučení [58]. Pět případů konsekvutivní parézy horního šikmého svalu v tomto období bylo spojeno se zbývajícími tenotomiemi, které se upravily po retropozici stejnostranného dolního šikmého svalu. Tato operační technika se mezinárodně rozšířila vzhledem k četnosti konsekvutivních paréz horního šikmého svalu po tenotomiích a tenektomiích. V citační databázi (zvolen PUBMED) do konce roku 2016 lze najít deset sdělení od dalších autorů z rozličných regionů, např. Jižní Korea [5], Saudská Arábie [2] či Turecko [20]. V těchto publikacích byly zveřejněny informace také o vyloučení expanderu, a to u jednoho pacienta z 9 operovaných [5] a 2 nemocných z 22 léčených očí, kde byly popsány i zánětlivé reakce v 6 případech vyžadující léčbu topickými kortikoidy a orálními nesteroidními antiflogistiky [20]. Byla také zaznamenána konsekvutivní paréza horního šikmého svalu, a to u 2 (9,5 %) z 22 léčených expanderem [20] či jen jednou (1,4 %) po 71 vložení expanderu [35]. Sterilní orbitální celulitida byla také pozorována u 3 pacientů z celkového počtu 71 operovaných, kdy úspěšnou terapii představovaly vždy kortikosteroidy [35]. Spojitost s jizvením po zánětlivé reakci v horním nazálním kvadrantu orbity uváděla i nejpočetnější studie sledující výsledky expanderů u čtyř operovaných (3 %) [59] při celkovém počtu 140 výkonů, které byly operovány 39 členy AAPOS (American Association of Pediatric Ophthalmology and Strabismus). Samotné vyloučení expanderů bylo rovněž minimální, neboť bylo zaznamenáno pouze pětkrát, což představuje 3,5 % [59]. Jedinou z uveřejněných publikací z našeho regionu na toto téma v citační databázi je článek bratislavských autorů, kteří zpracovali pozorování 6 dětí do věku 6 let operovaných pro Brownův syndrom a rozbor devítileté dívky s primární hypotropií 10 pdpt. Velice příznivý efekt se u ní projevil po vložení silikonového expanderu (cerklážího pásek č. 240) 4 x 8 mm [13]. V dalším sdělení po deseti letech zařadili osm nových pacientů [11]. K indikaci tortikolis a vertikální úchylny zařadili i řešení kosmetického dopadu na stav postavení. Až po dalších dvou letech přichází brněnská a naše první studie [25, 51]. Brněnští autoři v letech 2008 až 2016 představili celkem čtyři sdělení [1, 48, 49, 51] vždy o stejném počtu 23 nemocných s Brownovým syndromem řešeným pomocí expanderu, kteří měli v primárním postavení hypotropii větší než 20 pdpt ve shodě se zahraničním pozorováním [2], ve čtyřech případech dokonce 35 pdpt. Tak vysokou hypotropii před operací jsme nepozorovali a ani ji neuvádí jiní autoři [2, 13, 58]. Po operaci ve všech případech našeho souboru se projevilo výrazné zlepšení a po týdnu se hypotropie zmenšila na 6 až 18 pdpt, která v průběhu dalšího sledování ještě poklesla a nebyla nikdy větší než 8 pdpt, ve shodě

se zahraničním pozorováním [2]. Tuto zkušenost s postupným snížením vertikální deviace v primárním postavení jsme rovněž zaznamenali stejně jako i slovenští autoři [11]. V kontextu operačního řešení paralytických strabismů v letech 1996 až 2014 [21] představovaly operace Brownova syndromu 10 %. Tato uváděná sestava byla do konce roku 2016 doplněna o další čtyři děti v předškolním věku [22]. S vyloučením implantátu vlastní konstrukce jsme se nesetkali v naší sestavě 33 pozorování v období od 20 let po několik měsíců, ani bratislavští lékaři neuváděli vyloučení cerklážního proužku jako expanderu s dobou pozorování od 7 měsíců do 11 let [11]. V dlouhodobém sledování 1995–2015 nezaznamenali vyloučení implantátu ani brněňští autoři [1], přičemž nejkratší pozorování bylo 12 let. Nepotvrdili ani perooperační komplikace se silikonexpandérem a v několika případech pooperační postavení vyústilo v hyperforii [51]. Nikdo z autorů v našem regionu dosud neudával konsektivní parézu horního šikmého svalu po aplikaci expanderu [1, 11, 13, 22, 24, 50]. Námí zaznamenané ojedinělé pozorování konsektivní semiptózy bylo pravděpodobně vyvoláno otokem oblasti levátoru horního víčka a horního přímého svalu v rámci obtížného vyhledání a preparace horního šikmého svalu.

Vlastní hodnocení jsme prováděli trojstupňově oproti klasickému oznámkování 1–10 [58]. Důvodem bylo zjednodušení: na stav plně vyhovující, uspokojivý a neuspokojivý, což bylo obdobné s hodnocením brněňských autorů [1, 48, 49, 51] a je odrazem třístupňového návrhu indikace slovenských autorů [12].

Po úspěšném zavedení expanderu konstrukce prof. Wrighta [58, 59] se objevily další materiály k prodloužení šlachy horního šikmého svalu, jednak ze syntetických materiálů, ale i z lidských tkání. Nejvíce se uplatnil nevstřebatelný polyester, kde výsledky jeho použití byly příznivě hodnoceny: 10 mm smyčka [14] či 5–8 mm proužek fixovaný jako nastavitelný steh [61]. Naše vlastní konstrukce se týkala současně dvou materiálů: nosným byl nevstřebatelný Ethibond, který fixoval v příslušné vzdálenosti oba konce přerušené šlachy horního šikmého svalu, krycím materiálem byla pružná silikonová kanyla. Při prodloužení šlachy se uplatnily různé typy fascií pacienta: Achillova šlacha [4, 5], fascie lata [44] a palmární šlacha [3].

V diagnostice Brownova syndromu je důležitý test pasivní dukce, který je možno u malých dětí provádět pouze v celkové anestezii, je tedy součástí až operačního postupu. Test nedokáže rozlišit zkrácení šlachy od jejího blokování v oblasti kladky. U skutečné parézy dolního šikmého svalu by byl test pasivní dukce negativní (teoretická úvaha). Uvolňování smyčky fixovaného expanderu naší konstrukce při postupném přerušování šlachy, neboť nepoužíváme myostat, potom svědčí pro volnou kladku a prodloužení šlachy. K objasnění jednotlivých poměrů této oblasti je úvaha využít MR, ale názory nejsou zatím jednotné. U kongenitálního Brownova syndromu je popisován o 20 % menší průřez horního šikmého svalu než na nepostiženém oku. Jedná se tedy o hypoplazii svalu, která může být důvodem kontrakce [42]. Tuto skutečnost ojediněle popisují i další autoři v otázce šlachy

s možnou fibrózou, ale dokládají převážně hypertrofii komplexu kladka-šlacha [7].

Stanovení příčiny akutního Brownova syndromu je obtížné pro rozličnou možnost lokální a celkové etiologie. U našich pacientů bylo prokázání souvislosti také obtížné. Spojitost získané formy Brownova syndromu dospělých pacientů s cévní mozkovou příhodou vycházelo z časové kontinuity problematiky a negativního nálezu na MR orbit, neboť jiné celkové onemocnění včetně diabetu nebylo potvrzeno. Zcela jasná byla souvislost diplopie s pansinutidou u třináctiletého děvčete, neboť po antibiotické léčbě zánětu se motilita bulbu zcela obnovila. U pansinutidy byla popsána oboustranná paréza horního šikmého svalu [28]. U nejmladší pacientky souboru jsme prováděli MR z důvodu vyloučení onkologické příčiny stavu. Negativní MR mozku i orbit spolu s pozitivním testem pasivní dukce, kde blok elevace mohl svědčit pro zánět v oblasti kladky. Potvrdila to promptní odpověď na injekci Betamethazonu do její oblasti. Léčba kortikosteroidy v podobě aplikace injekce do oblasti kladky je známa už 40 let [17]. V současné době se preferuje spíše systémové podání [30, 41]. Zdůvodněním je, že aplikace u malých dětí by se musela podávat v celkové anestezii [30]. Naše nemocná byla již v celkové anestezii pro diagnostický test pasivní dukce, což umožnilo bezpečné podání Betamethazonu. U dospělých si domníváme, že celková zátěž organismu je menší než při systémovém podání kortikosteroidu, pokud současně není léčeno např. systémové onemocnění pojivové tkáně. Efekt místní aplikace se dá lépe posoudit. Většinu pacientů tvořila osmičlenná skupina zařazená do našeho sdělení v roce 2008 [25], od té doby jsme přiřadili jen dva dospělé a nejmladší pacientku. V současné době se stavíme k aplikaci kortikosteroidu do oblasti kladky horního šikmého svalu rezervovaně, neboť aplikace musí být podle našich zkušeností provedena nejpozději do dvou týdnů od počátku příznaků, což je obtížné zajistit. Navíc je známa skutečnost spontánního ústupu akutního Brownova syndromu, podle literárních údajů od 11 % do 75 % [19]. Byl zaznamenán také ústup u jeho kongenitální formy bez operační intervence [39].

ZÁVĚR

Použití expanderu vlastní konstrukce (nevstřebatelný Ethibond 5–0 krytý silikonovou kanylou) u kongenitální formy Brownova syndromu: proběhlo bez závažných komplikací a jeho vyloučení ve sledovaném období. Úspěšnost výkonu byla určena věkem pacientů v době implantace. U předškolních dětí se vertikála zlepšila nejméně na 2. st. poruchy elevace S postupujícím věkem možnost vyrovnání vertikální motility klesala, a to hlavně v dospělosti. Efektivita aplikace Betamethazonu do oblasti kladky horního šikmého svalu u akutní formy Brownova syndromu byla úspěšná jen do 2 týdnů od počátečních projevů vertikální diplopie.

LITERATURA

1. **Autrata, R., Pramuková, K., Krejčíková, I., Masariková, A.:** Brownův syndrom – dlouhodobé výsledky chirurgické léčby. *Folia Strabol Neuroophthalmol*, 17, 2016 (Suppl I.): 20–22.
2. **Awad, A.H., Digout, L.G., Al-Turkmani, S., et al.:** Large-segment Superior Oblique Tendon Expander in the Management of Severe Congenital Brown

- Syndrome. *J AAPOS*, 7, 2003: 274–278.
3. **Batal, A.H., Batal, O.:** Palmaris Longus Tendon as an Autogenous Expander for Brown's Syndrome: a Novel Technique. *J AAPOS*, 14, 2010: 137–141.
 4. **Brown, H.W.:** Superior Oblique Tendon Sheath Syndrome. *Strabismus Ophthalmic Symposium*, St. Louis, C.V. Mosby, 1950, p. 219.
 5. **Cho, Y.A., Kim, S., Graef, M.H.:** Surgical Outcomes in Correction of Brown Syndrome. *Korean J. Ophthalmol.*, 20, 2006: 33–40.
 6. **Coats, D.K., Paysse, E.A., Orengo-Nania, S.:** Acquired Pseudo-Brown's Syndrome Immediately Following Ahmed Valve Glaucoma Implant. *Ophthalm Surg Laser*, 30, 1999: 396–397.
 7. **Cousin, M., Girard, N., Denis, D.:** MRI in Congenital Brown's Syndrome: Report of 16 Cases. *Fr J Ophthalmol*, 36, 2013: 202–209.
 8. **Craford, J.S.:** Surgical Treatment of True Brown's Syndrome. *Am J Ophthalmol*, 81, 1976: 289–295.
 9. **Divišová, G. a kol.:** *Strabismus*. 2. vydání. Avicenum, Praha, 1990, s.135 a 288.
 10. **Ellis, F.J., Jeffery, A.R., Seidman, D.J., et al.:** Possible Association of Congenital Brown Syndrome with Congenital Cranial Dysinnervation Disorders. *J AAPOS*, 16, 2012: 558–564.
 11. **Fišerová, O., Gromová, M., Gerinec, A.:** Brownov syndróm. *Folia strabologica et neuroophthalmologica*, 7, 2006, (Suppl I.): 36–38.
 12. **Gerinec, A.:** *Detská oftalmológia*, Osveťa, Martin, 2005, s. 183–184.
 13. **Gerinec, A., Slivková, D.:** Chirurgia kongenitálneho Brownovo syndrómu. *Čs. Oftal.*, 53, 1997: 76–79.
 14. **Gräf, M., Kloss, S., Kaufmann, H.:** Results of Surgery for Congenital Brown's Syndrome. *Klin Monbl Augenheilkd*, 222, 2005: 30–37.
 15. **Greenberg, M.F., Pollard, Z.F.:** Treatment of Inferior Oblique Paresis with Superior Oblique Silicone Tendon Expander. *J AAPOS*, 9, 2005: 341–345.
 16. **Hwang, J.U. Lim, H.T.:** Acquired Simulated Brown Syndrome Following Surgical Repair of Medial Orbital Wall Fracture. *Korean J Ophthalmol*, 19, 2005: 80–83.
 17. **Hermann, J.S.:** Acquired Brown's Syndrome of Inflammatory Origin. Response to Locally Injected Steroid. *Arch Ophthalmol*, 96, 1978: 1228–1232.
 18. **Iannaccone, A., McIntosh, N., Ciccarelli, M.L. et al.:** Familiar Unilateral Brown syndrome. *Ophthalmic Genetics*, 23, 2002: 175–184.
 19. **Kent, J.S., Makar, I.:** Hypertropia Following Spontaneous Resolution of Brown's Syndrome. *Case Rep Ophthalmol*, 3, 2012: 230–235.
 20. **Keskinbora, K.H.:** Long-term Outcome of a Silicone Expander for Brown's Syndrome. *J Pediatr Ophthalmol Strab*, 44, 2007: 163–169.
 21. **Krásný, J.:** *Strabismus sursoabductorius (v kontextu osmnáctiletého rozboru strabismu)*. *Čes a slov Oftal*, 71, 2015: 267–277.
 22. **Krásný, J.:** Brownův syndrom–expander a Y-exotropia. *Folia Strabol Neuroophthalmol*, 17, 2016, (Suppl. I.): 48–51.
 23. **Krásný, J., Autrata, R.:** *Pedooftalmologie a strabismus*. In Kuchynka, P. a kol.: *Oční lékařství*, Praha, Grada, 2007, s. 724
 24. **Krásný, J., Brunnerová, R.:** *Strabismus – konzervativní postupy a chirurgické metodiky*. In Rozsival, P. (ed.) *Trendy soudobé oftalmologie*, sv. 6., Grada, Praha, 2010, s. 56–98.
 25. **Krásný, J., Brunnerová, R.:** Brownův syndrom – akutní a získaná forma. *Folia Strabol Neuroophthalmol*, 9, 2008, Suppl. I., s. 37–39.
 26. **Lacy, P.D., Rhatigan, M, Colreavy, M.P., et al.:** Acquired Brown's Syndrome Caused by Frontoethmoidal Mucocoele. *Austr N.Z. J Surg*, 70, 2002: 688–689.
 27. **Lauer, S.A., Sauer, H., Pak, S.M.:** Brown's Syndrome Diagnosed Following Repair of an Orbital Roof Fracture. A Case Report. *J. Craniomaxillofac. Trauma*, 4, 1998: 20–22.
 28. **Lyons, C.J., Lee, J.P.:** Bilateral Consecutive Superior Oblique Palsy Following Frontoethmoidal Sinusitis. *J Pediatr Ophthalmol Strabismus*, 27, 1990: 233–236.
 29. **Moghadam, A.A., Sharifi, M., Heydari, S.:** The Result of Brown Syndrome Surgery with Superior Oblique Split Tendon Lengthening. *Strabismus*, 22, 2014: 7–12.
 30. **Muralidhar, R., Gautum, K., Christopher, D., et al.:** Isolated Superior Oblique Myositis Causing Acquired Brown's Syndrome. *Indian J Ophthalmol*, 63, 2015: 340–341.
 31. **Otradovec, J.:** *Klinická neurooftalmologie*. Praha, Grada, 2003, s. 314–315.
 32. **Pandey, P.K., Chaudhuri, Z., Bhatia, A.:** Extraocular Muscle Cysticercosis Presenting as Brown Syndrome. *Am J Ophthalmol*, 131, 2001: 526–527.
 33. **Pham, C., Utz, V., Marcotty, A., et al.:** Superior Oblique Tendon (Brown's) Syndrome as the Presenting Finding in Childhood Onset HLA-B27 Related Enthesitis and Juvenile Idiopathic Oligoarticular Arthritis. *Reumatismo*, 66, 2014: 240–244.
 34. **Pollard, Z.F., Greenberg, M.:** Achieving Success with Silicone Expander for Overacting Superior Obliques. *Trans Am Ophthalmol Soc*, 97: 1999: 333–342.
 35. **Pollard, Z.F., Greenberg, M.:** Results and Complications in 66 Cases Using a Silicone Tendon Expander on Overacting Superior Oblique with A-pattern Anisotropias. *Binocular Vis Strabismus*, 15, 2000: 113–120.
 36. **Rosenbaum, A.L., Astle, W.F.:** Superior Oblique and Inferior Rectus Muscle Injury Following Frontal and Intranasal Sinus Surgery. *J Pediatr Ophthalmol Strabismus*, 22, 1985: 194–202.
 37. **Roy, F.H.:** *Practical Management of Eye Problems*, Lea Febiger, Philadelphia, 1975, p. 162–163.
 38. **Salam, A., Meligonis, G., Malhotra, R.:** Superior Oblique Myositis as an Early Feature of Orbital Wegener's Granulomatosis. *Orbit*, 27, 2008: 203–206.
 39. **Scott, R., Lambert, M.D.:** Late Spontaneous Resolution of Congenital Brown syndrome. *J AAPOS*, 14, 2010: 373–375.
 40. **Schultz, E.:** Spontaneous Consecutive Brown Syndrome Following Superior Oblique Palsy. *Strabismus*, 1, 1993: 11–16.
 41. **Stidham, D.B. Sondhi, N., Plager, D., Helveston, E.:** Presumed Isolated Inflammation of the Suterior Oblique Muscle in Idiopathic Orbital Myositis. *Ophthalmology*, 105, 1998: 2216–2219.
 42. **Suh, S.Y., Le, A., Demer, J.L.:** Size of the Oblique Extraocular Muscles and Superior Oblique Muscle Contractibility in Brown Syndrome. *Invest. Ophthalmol Vis Sci*, 56, 2015: 6114–6140.
 43. **Talebnejad, M.R., Lankaranian, D., Warran, K., et al.:** Osteochondroma of the Trochlea as a Acquired Brown Syndrome: a Case Report. *J AAPOS*, 11, 2007: 305–306.
 44. **Talebnejad, MR., Eghtedari, Owji, N., Alavi, A.:** Super Oblique Tendon Elongation with Fascia Lata. *J AAPOS*, 12, 2008: 507–509.
 45. **Talebnejad, M.R., Mosallaei, M., Azarpira, N., et al.:** Superior Oblique Tendon Expansion with Achilles Tendon Allograft for Treating Brown Syndrome. *J AAPOS*, 15, 2011: 234–237.
 46. **Thorne, J.E., Valpe, N.J., Liu, G.T.:** Magnetic Resonance Imaging of Acquired Brown Syndrome in a Patient with Psoriasis. *Am J Ophthalmol*, 127, 1999: 233–235.
 47. **Tychen, L, Tse, D.T., Ossoinig, K., Anderson, R.L.:** Trochleitis with Superior Oblique Myositis. *Ophthalmology*, 91, 1984: 1075–1079.
 48. **Varadyová, B., Autrata, R., Pellarová, H. et al.:** Brownův syndrom – výsledky chirurgické léčby. *Folia Strabol Neuroophthalmol*, 13, 2012, (Suppl I.): 56–58.

49. **Varadyová, B., Autrata, R., Pellarová, H. et al.:** Brownův syndrom – dlouhodobé výsledky chirurgické léčby. *Folia Straboli Neuroophthalmol*, 14, 2013, (Suppl. I.): 71–73.
50. **Vodičková, K., Autrata, R.:** Chirurgická léčba komplikovaných případů strabismu. In Rozsival, P. (ed.) *Trendy soudobé oftalmologie*, sv. 6., Grada, Praha, 2010, s. 101–123.
51. **Vodičková, K., Autrata, R., Řehůřek, J.:** Brownův syndrom – dlouhodobé výsledky chirurgické léčby. *Folia Straboli Neuroophthalmol*, 9, 2008 (Suppl. I.): 56–58.
52. **von Noorden, G.K.:** Superior Oblique Tenectomy in Brown's Syndrome. *Ophthalmology*, 89, 1982: 303–309.
53. **von Noorden, G.K., Helveston, E.M.:** Strabismus–Rozhodovací postupy. *Folia Straboli Neuroophthalmol*, 5, 2002, (Suppl. II.), 212 s.
54. **Walsh, T.J.:** *Neuro-Ophthalmology (Clinical Signs and Symptoms)* 3. ed., Lea and Febinger, Philadelphia, 1992, p. 145–146.
55. **Wilson, M.E., Eustis, H.S., Parks, M.M.:** Brown's Syndrome. *Surv Ophthalmol*, 34, 1989: 153–172.
56. **Wright, K.W.:** Superior Oblique Silicone Expander for Brown's Syndrome and Superior Oblique Overaction. *J Pediatr Ophthalmol Strabismus*, 28, 1991: 101–107.
57. **Wright, K.W., Min, B.M., Park, C.:** Comparison of Superior Oblique Tendon Expander to Superior Oblique Tenotomy for the Management of Superior Oblique Overaction and Brown Syndrome. *Pediatr Ophthalmol Strabismus*, 29, 1992: 92–97.
58. **Wright, K.W.:** Brown's Syndrome: Diagnosis and Management. *Trans. Am Ophthalmol Soc*, 97, 1999: 1023–1109.
59. **Wright, K.W.:** Results of the Superior Oblique Tendon Elongation Procedures for Severe Brown's Syndrome. *Trans Am Ophthalmol Soc*, 98, 2000: 48–50.
60. **Wright, K.W.:** Alphabet Patterns and Oblique Muscle Dysfunction. In Wright, W. & Spiegel, P. M.: *Pediatric Ophthalmology and Strabismus*, New York, Springer, 2003, p. 202–248.
61. **Yazdian, Z., Kamali-Alamdari, M., Ali Yazdian, M., Rajabi, M.T.:** Superior Oblique Tendon Spacer with Application of Nonabsorbable Adjustable Suture for Treatment of Brown Syndrome. *J AAPOS*, 12, 2008: 405–408.