

# VÝSKYT KATARAKTY PO IMPLANTACI ZADNĚKOMOROVÉ FAKICKÉ ČOČKY ICL – DLOUHODOBÉ VÝSLEDKY

## SOUHRN

**Cíl:** Zhodnotit pozdní komplikace, zejména výskyt katarakty, morfologický typ katarakty a faktory ovlivňující její vznik u pacientů po implantaci ICL (implantable collamer lens).

**Metodika:** Soubor tvořili pacienti, kteří podstoupili implantaci ICL (typ ICM V4 u myopů, ICH V3 u hypermetropů, TICM V4 u astigmatismu) na Oční klinice LF MU a FN Brno v letech 1998 až 2013. Jedná se o soubor 62 očí (40 myopických a 22 hypermetropických). Sedm očí s implantovanou torickou ICL bylo zahrnuto do skupin dle sférického ekvivalentu refrakce (SE). Průměrná doba sledování činila  $10,5 \pm 3,5$  roku. Vyšetřovali jsme: decimální hodnotu nekorigované a nejlépe korigované zrakové ostrosti do dálky (UCVA a BCVA), SE, centrální vault – vzdálenost mezi ICL a vlastní čočkou (pomocí OCT předního segmentu), pozdní komplikace se zaměřením na výskyt katarakty u 2 skupin pacientů – myopů a hypermetropů.

**Výsledky:** Z pozdních pooperačních komplikací převažovala disperze pigmentu (u 27 očí, tj. celkem 43,5 %, z toho u 12 očí myopických a 15 očí hypermetropických) a vznik katarakty. Jakákoli forma zákalů čočky, včetně těch bez poklesu zrakové ostrosti, se vyskytla u 18 očí, tj. 29 % očí. Z toho kataraktu spojenou s poklesem zrakové ostrosti jsme zaznamenali u 10 očí, tj. 16,1 % očí. Pokročilá katarakta výrazně snižující vizus, pro kterou bylo nutno provést explantaci ICL a operaci katarakty s implantací zadněkomorové čočky (PC IOL), se vyskytla u 7 očí (11,3 %), z toho 5 myopických očí a 2 očí hypermetropických.

Nejčastějším morfologickým typem byla katarakta přední subkapsulární (83,3 %), ke vzniku katarakty došlo průměrně  $3,4 \pm 1,9$  let po implantaci ICL.

Nebyla pozorována statisticky signifikantní asociace mezi kataraktou a nízkým vaultem, avšak u 7 očí po explantaci ICL hodnotu vaultu před operací neznáme. Neprokázali jsme statisticky signifikantní asociaci mezi výskytem katarakty a vyšším věkem v době operace ani mezi výskytem katarakty a vyšším sférickým ekvivalentem předoperačně.

U jednoho oka jsme pozorovali recidivující uveitidy se vznikem cystoidního makulárního edému, u dvou vysoce myopických očí došlo k opakované dislokaci ICL a ke vzniku katarakty. V obou těchto případech byla provedena explantace ICL.

**Závěr:** Dle našich zkušeností je implantace ICL z dlouhodobého hlediska relativně bezpečnou metodou korekce středních a vyšších refrakčních vad. Mezi nejčastější pooperační komplikace patřila disperze pigmentu a vznik přední subkapsulární katarakty. Katarakta je chirurgicky dobře řešitelná explantací ICL, fakoemulzifikací a implantací PC IOL s dobrými refrakčními výsledky bez konečného poklesu BCVA. Nevýhodou je následná ztráta akomodace a potenciální vitreoretinální komplikace.

**Klíčová slova:** ICL (Implantable Collamer Lens), zadněkomorová fakická nitrooční čočka, refrakční chirurgie, výskyt katarakty

## SUMMARY

### CATARACT OCCURRENCE AFTER IMPLANTATION OF POSTERIOR CHAMBER PHAKIC INTRAOCULAR LENS ICL – LONG-TERM OUTCOMES

**Aim:** To evaluate late postoperative complications, especially cataract occurrence, its morphological type and factors affecting its development in patients implanted with ICL (Implantable Collamer Lens).

**Methods:** We analysed results of ICL implantation in 34 patients (type ICM V4 for myopia, ICH V3 for hyperopia, TICM V4 for astigmatism) in our department between 1998 and 2013. It comprised 62 eyes (40 myopic and 22 hyperopic). Seven eyes with toric ICL implanted were included into these groups according to spherical equivalent (SE). The average follow-up period was  $10.5 \pm 3.5$  years. We examined: uncorrected and best-corrected visual acuity (UCVA and BCVA), SE, ICL vaulting (using anterior segment OCT) and occurrence of late postoperative complications, especially cataract formation in 2 groups of patients – myopes and hyperopes.

**Results:** Among the most common late postoperative complications were pigment dispersion in 27 eyes, 43,5% (12 myopic eyes and 15 hyperopic eyes) and cataract formation. Lens opacities occurrence, including opacities without loss of BCVA, was observed in 18 eyes (29%). Opacities affecting visual acuity were observed in 10 eyes (16,1%). Cataract significantly

Kocová H.<sup>1</sup>, Vlková E.<sup>1</sup>, Michalcová L.<sup>1</sup>,  
Rybářová N.<sup>1</sup>, Motyka O.<sup>2</sup>

<sup>1</sup>Oční klinika FN Brno a LF MU, přednosta  
prof. MUDr. Eva Vlková, CSc.

<sup>2</sup>Centrum nanotechnologií, Vysoká škola  
báňská – Technická univerzita Ostrava

*Autoři práce prohlašují, že vznik i téma odborného sdělení a jeho zveřejnění není ve střetu zájmu a není podpořeno žádnou farmaceutickou firmou.*



Do redakce doručeno dne 21. 4. 2017  
Do tisku přijato dne 22. 8. 2017

MUDr. Hana Kocová  
Oční klinika FN Brno a LF MU  
Jihlavská 20  
625 00 Brno  
e-mail: hana.kocova7@gmail.com

affecting visual acuity occurred in 7 eyes, i.e. 11,3%, (in 5 myopic eyes and 2 hyperopic eyes). In these eyes, ICL removal and cataract surgery with implantation of posterior chamber intraocular lens (PC IOL) was performed.

The most common morphological type of cataract were anterior subcapsular opacities (83.3%), the average time of onset was  $3.4 \pm 1.9$  years after ICL implantation.

We did not prove statistically significant association neither between cataract occurrence and age at the time of surgery, nor between cataract occurrence and higher preoperative spherical equivalent. We did not prove significant association between cataract occurrence and low vault, however in 7 eyes after cataract surgery and ICL removal we do not know the vault values.

In one eye uveitis with cystoid macular oedema was observed, in two highly myopic eyes repeated ICL dislocation and cataract occurred. In both of these cases ICL was removed.

**Conclusions:** According to our experience, implantation of ICL in moderate and high ametropia was relatively safe when assessing long-term outcomes. Among the most common complications were pigment dispersion and anterior subcapsular cataract formation. Cataract can be managed effectively surgically with good refractive outcomes without loss of BCVA. However loss of accommodation after cataract surgery and risk of vitreoretinal complications must be considered.

**Key words:** ICL (Implantable Collamer Lens), posterior chamber phakic intraocular lens, refractive surgery, cataract occurrence

*Čes. a slov. Oftal., 73, 2017, No. 3, p. 87–93*

## ÚVOD

ICL (tzv. nitrooční kontaktní čočka, intraocular collamer lens) je zadněkomorová fakická nitrooční čočka, která se umísťuje za duhovku haptiky do sulcus ciliaris. Jedná se o čočku typu plate-haptic s centrální konvexně-konkávní optickou zónou. Je vhodná ke korekci středních a vyšších refrakčních vad. Vyrábí se z materiálu collamer – kopolymeru kolagenu a hydroxyethylmethakrylátu (19), vysoce biokompatibilního materiálu. Mezi přední plochou vlastní čočky a zadní plochou ICL vniká tzv. vault (klenba) (4). Při nízkých hodnotách vaultu (viz dále), lze očekávat komplikace, jako je rozvoj katarakty, při vysokém vaultu může dojít až k uzávěru úhlu přední komory.

Design ICL prošel několika změnami. Verze V1 se od nejstarší verze V0 lišila tvarem haptiků, verze V2 byla vylepšena o orientační značky a měla vyšší vault, rozšířením optické části vznikla verze V3 a dalším zvýšením vaultu Verze V4 (9). Verze V4 model plus, tzv. Visian ICL, se liší typem roztoku, v kterém je čočka uchovávána, a délkou orientačních značek u torických variant. Nejnovější typy ICL s tzv. CentraFLOW™ (verze V4c) umožňují průtok komorové tekutiny drobným otvůrkem v centru optické části, a tak není na rozdíl od starších typů ICL nutno provádět předoperačně laserové iridotomie. Otvor také usnadňuje odstranění viskoelastického materiálu při samotném zákroku a napomáhá zachování výživy vlastní čočky (8,2).

Délka v současnosti nejčastěji používaných čoček Visian ICL (V4b) činí 11,6 až 13,7 mm, průměr optické zóny 4,9 až 5,8 mm. Dostupné jsou v dioptrické síle -0,5 D až -18 D, torické varianty jsou dostupné ve stejném rozsahu sférických dioptrií s astigmatickou korekcí +0,5 D až +6 D odstupňovanou po 0,5 D. ICL ke korekci hypermetropie jsou dostupné v dioptrické síle +0,5 D až +10 D, torické varianty v rozsahu 0 D až +10 D s astigmatickou korekcí +0,5 až +6 D (20).

Cílem této studie bylo zhodnotit dlouhodobé komplikace implantace ICL, zejména v literatuře často diskutovaný vznik katarakty.

## MATERIÁL A METODIKA

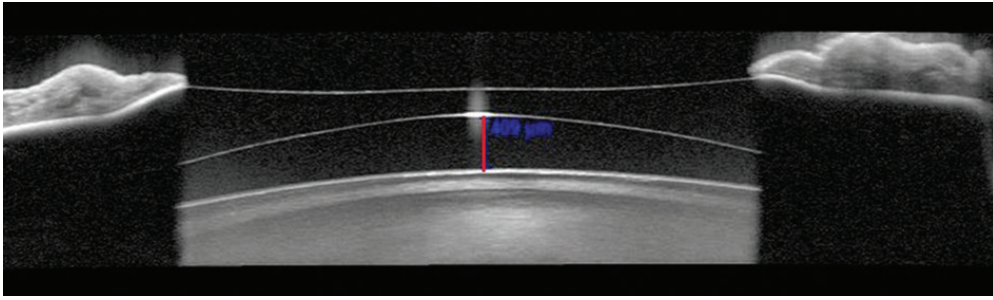
Retrospektivní studie zahrnovala 62 očí (40 myopických a 22 hypermetropických) 34 pacientů (8 mužů a 26 žen), kteří podstoupili implantaci ICL (typ ICM V4 pro myopii, ICH V3 pro hypermetropii, TICM V4 pro astigmatismus) na oční klinice LF MU a FN Brno v letech 1998 až 2013 a dostavili se na pravidelné pooperační kontroly. Pacienti byli rozděleni do 2 skupin – myopové a hypermetropové. Sedm očí s implantovanou torickou ICL bylo zahrnuto do skupin dle sférického ekvivalentu refrakce.

Indikační kritéria k implantaci ICL zahrnovala motivované pacienty s reálnými očekáváními, se střední až vyšší refrakční vadou – myopie -3 až -20 Dsf, hypermetropie +3 až +17 Dsf, astigmatismus +0,5 až +6,0 Dcyl, věk 21–45 let, stabilní refrakci, endoteliální hustotu  $>2000$  buněk/mm<sup>2</sup> u pacientů starších 25 let a  $>2500$  buněk/mm<sup>2</sup> u pacientů mladších 25 let, hloubku přední komory (ACD)  $>2,8$  mm u hypermetropů,  $>3,0$  mm u myopů. U 1 myopické pacientky přesahovala výše refrakční vady maximální dioptrickou sílu dostupných ICL.

Vyloučení byli pacienti s očními patologiemi, jako jsou onemocnění rohovky, pseudoexfoliační syndrom, syndrom disperze pigmentu, uveitida, glaukom, katarakta, maligní degenerace retiny, anamnéza odchlípení sítnice, dále pacienti s alergií na kolagen a závažným celkovým onemocněním.

Předoperačně jsme provedli kompletní vyšetření před refrakčním zákrokem včetně vyšetření kontrastní citlivosti, endoteliální mikroskopie, ultrazvukové biometrie a topografie rohovky (Orbscan IIz). Hodnoty získané rohovkovou topografií – ACD a horizontální průměr rohovky (WTW) – byly potřebné ke stanovení velikosti ICL. Dioptrická síla ICL byla stanovena oddělením klinického výzkumu firmy STAAR Surgical. Předoperačně byly provedeny 2 Nd:YAG laserové iridotomie, u našich prvních 3 pacientů byly iridotomie provedeny peroperačně.

Základní zákrok probíhal v celkové anestezii, analgosedaci, ojedinele v lokální anestezii. Složená ICL byla implantována ro-



Obr. 1 Měření vaultu pomocí OCT předního segmentu

hokovou mikroincizí vel. 2,8 mm rozšířenou na 3–3,2 mm s dvěma pomocnými paracentézami vel. 0,8–1,0 mm. ICL byla implantována pomocí injektoru, šetrně umístěna do zadní komory do sulcus ciliaris, rohovkový řez byl suturován 1 stehem.

Pooperačně pacienti aplikovali antibiotikum se steroidem v kombinovaném preparátu 5x denně po dobu 2 týdnů s postupným vysazováním (celková doba 6 týdnů). Všechny operace byly provedeny jedním chirurgem.

Kontroly probíhaly 1. den, 1. týden, 1. měsíc, 3. měsíc, 6. měsíc, dále po roce. Průměrná doba sledování činila  $10,5 \pm 3,5$  roku. Vyšetřovali jsme nekorigovanou a nejlépe korigovanou zrakovou ostrost (UCVA, BCVA), refrakci na automatickém refraktometru, biomikroskopii předního segmentu, nepřímou oftalmoskopii, bezkontaktní tonometrii, endoteliální mikroskopii, topografii rohovky (Orbscan II z), kontrastní citlivost. Při poslední kontrole bylo provedeno také změření centrálního vaultu (tj. rozměru mezi přední plochou čočky a zadní plochou ICL v centru, obr. 1) pomocí OCT předního segmentu (OCT Spectralis, Heidelberg engineering GmbH).

Hodnoceny byly parametry při poslední kontrole, tj. průměrně 10,5 let po operaci.

## VÝSLEDKY

Předoperační charakteristiky pacientů jsou shrnuty v tabulce 1.

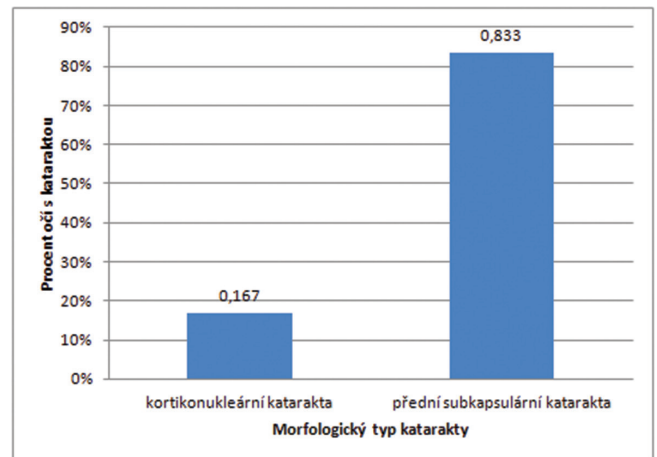
Co se týká našich pooperačních refrakčních výsledků, byly již publikovány (10) a přesahují rámec této publikace, zmíníme pouze hodnoty zrakové ostrosti: UCVA ve skupině myopů byla  $1,0 \pm 0,37$ , ve skupině hypermetropů  $0,78 \pm 0,19$ . BCVA ve skupině myopů dosahovala  $1,18 \pm 0,38$ , ve skupině hypermetropů  $1,14 \pm 0,18$ .

Hodnota centrálního vaultu činila ve skupině myopů  $206,16 \pm 105,94$   $\mu\text{m}$  (rozmezí 10–427), ve skupině hypermetropů  $195,5 \pm 109,09$   $\mu\text{m}$  (rozmezí 20–404). Nejedná se o statisticky signifikantní rozdíl mezi oběma skupinami.

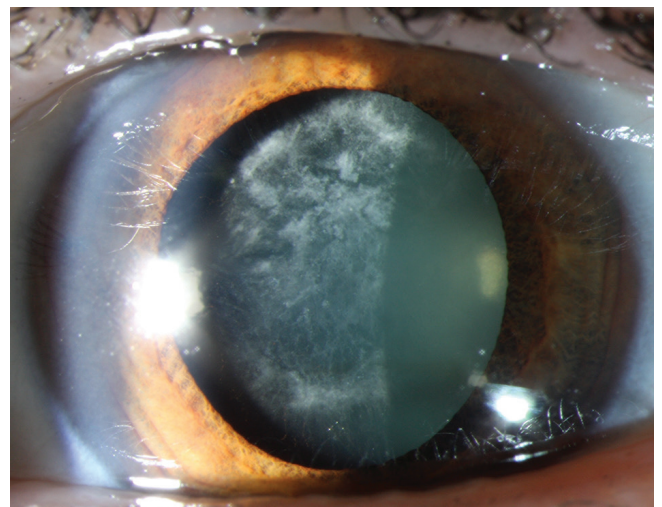
Z pozdních pooperačních komplikací dominovala disperze pigmentu a vznik katarakty. Disperzi pigmentu jsme zaznamenali u 27 očí, tj. 43,5 %, z toho 12 myopických očí (30 %) a 15 hypermetropických očí (68,2 %). Výskyt byl statisticky signifikantně častější ve skupině hypermetropů, jak jsme předpokládali vzhledem k anatomickým poměrům hypermetropického oka (Pearson's Chi-squared test with Yates'

continuity correction,  $p = 0,00845$ ). Ke vzniku pigmentového glaukomu v našem souboru nedošlo.

Jakákoli forma zákalů čočky, včetně těch bez poklesu zrakové ostrosti, se vyskytla celkem u 18 očí, tj. 29 % očí. Z toho kataraktu asociovanou s poklesem zrakové ostrosti jsme zaznamenali u 10 očí, tj. celkem 16,1 % očí. Přední subkapsulární zákalů bez efektu na vizus a bez progresu v čase jsme pozorovali u 1 myopického oka (2,5 %) a u 6 hypermetropických očí (27,3 %), incipientní kortikonukleární kataraktu bez efektu na vizus u 1 myopického oka (2,5 %). Incipientní před-



Graf 1 Zastoupení katarakty dle morfologického typu



Obr. 2 Přední subkapsulární katarakta u myopického pacienta 11 let po implantaci ICL

Tab. 1 Předoperační charakteristiky souboru pacientů (10)

	Skupina myopů, průměr ± směrodatná odchylka	Skupina hypermetropů, průměr ± směrodatná odchylka
Počet očí	40,00	22,00
Věk (roky)	28,28 ± 6,25	26,95 ± 6,04
Pohlaví (% žen)	81,80 %	66,70 %
Sférický ekvivalent (D)	-11,0 ± 4,45	+5,62 ± 1,63
UCVA	0,04 ± 0,02	0,30 ± 0,26
UCVA bez amblyopických očí	0,04 ± 0,02	0,30 ± 0,28
BCVA	0,82 ± 0,23	0,89 ± 0,23
BCVA bez amblyopických očí	0,98 ± 0,23	0,98 ± 0,19
Hustota endotelií rohovky (buněk/mm <sup>2</sup> )	2847,21 ± 217,81	2925,56 ± 329,94

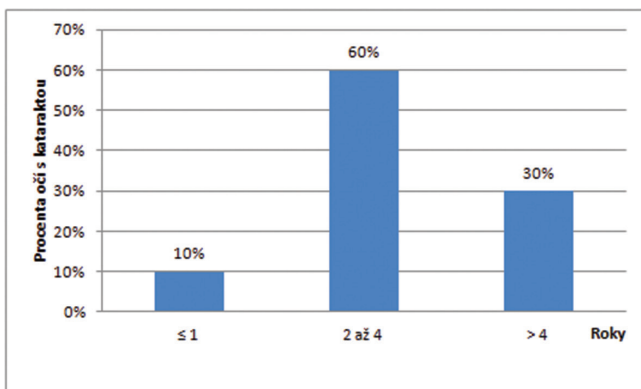
ní subkapsulární zákal spojené s poklesem BCVA alespoň o 2 řádky jsme pozorovali u 3 myopických očí (7,5 %). Progredující katarakta výrazně snižující vizus, pro kterou bylo indikováno provedení explantace ICL a operace katarakty s implantací zadněkomorové čočky (PC IOL), se vyskytla u 7 očí (11,3 %), z toho u 5 myopických očí (12,5 %) a 2 očí hypermetropických (9,09 %).

Výskyt zákalů čočky byl statisticky signifikantně častější ve skupině hypermetropů ( $p=0,019$ ), výskyt katarakty mající vliv na vizus byl v obou skupinách srovnatelný (Fischer exact test).

U 83,3 % očí s kataraktou se jednalo o přední subkapsulární zákal, u 16,7 % očí o zákal kortikonukleární (graf 1, obr. 2).

Nepozorovali jsme rozdíly v rozmístění zákalů čočky mezi hypermetropií a myopií. Mohli bychom předpokládat, že u myopů budou zákal čočky převládat ve střední periférii a u hypermetropů v centru, vzhledem k tvaru ICL a nejširšímu místu jejich optické části.

Co se týká doby vzniku katarakty, která byla spojena s poklesem zrakové ostrosti, v souboru myopů to bylo průměrně 3,13 let po operaci (u 1 oka 1 rok po operaci, u 3 očí 2 roky po operaci, u 1 oka 3 roky po operaci a dále 4 roky, 5 let a 6 let po operaci vždy u 1 oka) V souboru hypermetropů došlo ke vzniku katarakty u 2 očí jednoho pacienta 2 roky a 7 let po operaci (graf 2).



Graf 2 Doba vzniku katarakty – zahrnuty jen oči s kataraktou snižující zrakovou ostrost

Hodnoty vaultu 125  $\mu\text{m}$  až 1000  $\mu\text{m}$ , které firma STAAR Surgical uvádí jako „bezpečné“ a u kterých bychom neměli očekávat komplikace, jsme naměřili u 78,7 % očí, hodnoty pod 125 u 21,3 % očí (tj. 10 očí). Hodnoty vaultu nad 1000  $\mu\text{m}$  se v našem souboru nevyskytly.

U očí s vaultem pod 125  $\mu\text{m}$  jsme zjistili vznik katarakty ve 2 případech: u 1 hypermetropického oka s vaultem 47  $\mu\text{m}$  vznikl drobný přední subkapsulární zákal bez vlivu na zrakovou ostrost. U 1 myopického oka s vaultem 119  $\mu\text{m}$  vznikla přední subkapsulární katarakta a BCVA zde poklesla na 0,32. U očí se známou hodnotou vaultu jsme neprokázali statisticky signifikantní asociaci mezi nízkým vaultem a vznikem katarakty, u 7 očí po explantaci ICL a operaci katarakty nebyl vault před operací změřen.

Všichni pacienti, u kterých byla provedena explantace ICL a operace katarakty s implantací PC IOL, byli spokojeni, BCVA dosahovala 1,0. Pouze u 2 očí jedné vysoce myopické pacientky došlo po explantaci ICL a implantaci PC IOL k decentraci PC IOL. Pacientce byla PC IOL explantována, zůstala afakická. BCVA pravého oka při poslední kontrole byla 0,9 s korekcí -5,25 Dsf a -0,75 Dcyl, BCVA levého oka 1,0 s korekcí -3,5 Dsf a -2,0 Dcyl.

Z dalších komplikací jsme zaznamenali u jednoho myopického oka recidivující uveitidy. Ataka uveitidy proběhla po implantaci ICL třikrát, vždy přibližně v odstupu měsíce, při poslední atace došlo k rozvoji cystoidního makulárního edému s edémem papily. Pacient byl opakovaně léčen kortikoidy lokálně i celkově perorálně, jedenkrát intravenózně. U tohoto pacienta byla rok po implantaci ICL provedena její explantace. Po ukončení kortikoidní terapie a zklidnění nálezu – tj. 3 roky po explantaci ICL – pacient podstoupil LASIK ke korekci refrakční vady. Nyní, 8 let od implantace ICL, je pacient bez potíží, UCVA pravého i levého oka dosahuje 1,0.

U 2 očí vysoce myopické pacientky byla provedena repozice dislokované ICL a následně explantace pro opětovnou dislokaci a incipientní kataraktu. Během sledování byl u této pacientky zaznamenán nárůst axiální délky o 2 mm. Dále byla u této pacientky provedena operace katarakty s implantací PC IOL. UCVA při poslední kontrole činila 1,0 a 0,9.



Progresivní úbytek endoteliálních buněk rohovky jsme nezaznamenali. Průměrná hustota endoteliálních buněk rohovky při poslední kontrole činila ve skupině myopů 2346,82 ± 214,27 buněk/mm<sup>2</sup>, ve skupině hypermetropů 2455,45 ± 310,46 buněk/mm<sup>2</sup>. Pokles endoteliálních buněk za dobu sledování dosáhl ve skupině myopů 17,6 %, ve skupině hypermetropů 16 %. K vyšetření endoteliální mikroskopii při poslední kontrole se však dostavilo dosud pouze 45 % pacientů.

Vitreoretinální komplikace jsme v našem souboru nezaznamenali.

## DISKUSE

Při implantaci čoček ICL se jeví velmi důležitá správná velikost vaultu. Podle doporučení firmy STAAR Surgical je ideální hodnota vaultu 250 až 500 μm a komplikace můžeme očekávat při vaultu nižším než 125 μm nebo při vaultu vyšším než 1000 μm. Dle Gonverse dostačuje hodnota vaultu ≥ 90 μm, doporučuje však vault ≥ 150 μm (5). Doporučená hodnota vaultu dle Fernandese činí 400 - 600 μm (4).

Je zřejmé, že při nízkém vaultu může dojít ke kontaktu mezi ICL a vlastní čočkou, a tak ke vzniku zejména přední subkapsulární katarakty, dále i k nestabilitě a rotaci ICL a k poškození zonulárního aparátu. Vznik katarakty může být podmíněn jednak intermitentním či stálým dotykem ICL a čočky, jednak alterací toku nitrooční tekutiny a tím porušením nutričních poměrů v zadní komoře při nízkém vaultu (4). Byl popsán i vliv akomodace, kdy může při posunu předního pólu čočky vpřed docházet k intermitentnímu dotyku ICL a čočky (1). Na druhou stranu příliš vysoký vault může způsobovat komplikace, jako je uzávěr komorového úhlu, pupilární blok, pigmentový glaukom (5).

K primárně nízkému vaultu ihned po operaci může vést nedostatečný průměr ICL. Proto je téma správně vypočítané velikosti čočky ICL v literatuře často diskutované. Průměr ICL je nejčastěji vypočítán na základě rozměru WTW a ACD. Z rozměru WTW se odhaduje velikost ciliárního sulku přičtením + 0,5 až 1,0 mm u myopů, + 0 až 0,5 mm u hypermetropů (4). Klíčové je tedy důkladné měření vzdálenosti WTW. Může být měřena kaliperem nebo pomocí Orbscanu, Pentacam, IOL Masteru nebo Lenstar. V případě měření těmito přístroji může být měření kaliperem vhodné jako kontrola. Vyhnete se tak možným nepřesnostem způsobeným lézemi v oblasti limbu, jako je arcus senilis, pigmentace, neovaskularizace apod. (13).

Alternativou k měření WTW je měření vzdálenosti STS (sulcus-to-sulcus) pomocí UBM, měření ATA (angle-to-angle), nebo PTP (iris pigment end-to-pigment end) pomocí OCT předního segmentu. Nejčastěji užívanou metodou zůstává měření WTW a ACD. Podle souhrnné práce Packera se výsledný vault založený na měření WTW a STS statisticky významně neliší (13). Podle jiné studie autora Reinsteina je však významně vyšší prediktability pooperačního vaultu dosaženo zahrnutím rozměru STS do výpočtu velikosti ICL (15).

Bylo prokázáno, že ke snižování vaultu dochází také časem (18). Může zde jít částečně o vliv předozadního rozměru vlastní čočky, která s věkem roste (4). Zajímavý je také vliv

světelných podmínek a šíře zornice při měření vaultu. Za fotopických podmínek i při farmakologicky navozené mióze dochází ke snižování vaultu posunem ICL směrem vzad a pohybem vlastní čočky směrem vpřed, naopak za skotopických podmínek a při mydriáze dochází ke zvýšení vaultu (11,3).

K závažným pozdním komplikacím zaznamenaným v našem souboru patřila progresivní katarakta, která si vyžádala explantaci ICL a operaci katarakty s implantací PC IOL u 7 očí (z toho 2 oči zůstaly afakické po opakovaných dislokacích PC IOL u vysoce myopické pacientky), explantace ICL z důvodu jejich opakovaných dislokací a rozvoje incipientní katarakty u dvou vysoce myopických očí a recidivující uveitida u 1 oka.

U pacientů po explantaci ICL a operaci katarakty s implantací PC IOL jsme nepozorovali pooperační komplikace, kromě dislokace PC IOL a její explantace u výše zmíněné pacientky. Nicméně operace katarakty s sebou nese ztrátu akomodace a může dojít k vážným komplikacím, jako je odchlípení sítnice. Proto je nutné pacienty před implantací ICL poučit o eventuální nutnosti sekundární chirurgie katarakty.

Co se týká doby vzniku katarakty, jednalo se spíše o pozdní vznik katarakty. Časný vznik katarakty souvisí s pooperačním traumatem čočky – tento typ katarakty jsme nezaznamenali.

Pozdní vznik katarakty bývá způsoben nízkým vaultem – intermitentním či stálým kontaktem ICL a čočky ev. porušením nutričních poměrů v zadní komoře. V našem souboru se jednalo o tento typ katarakty.

Nezjistili jsme statisticky významnou asociaci mezi kataraktou a nízkým vaultem, avšak u již explantovaných ICL nebyla hodnota vaultu před operací změřena. Dále jsme neprokázali statisticky významnou asociaci mezi výskytem katarakty a vyšším věkem v době operace ani mezi výskytem katarakty a vyšším sférickým ekvivalentem předoperačně.

Prokázali jsme významně častější výskyt katarakty u hypermetropických pacientů, což můžeme vysvětlit anatomickými poměry hypermetropického oka. Na našem pracovišti byly implantovány ICL typu ICH V3 u hypermetropů a ICM V4 u myopů, tyto čočky mají shodnou výšku vaultu. Častější výskyt katarakty u hypermetropů by tedy neměl být způsoben typem implantované čočky. Mezi výskytem symptomatické katarakty u pacientů s implantovanou ICL typu ICH V3 a ICM V4 jsme významně rozdíl neprokázali. V souhrnné práci autora Fernandese je popisována incidence katarakty od 1,3 % do 28 % u typu ICM V4 a 6 % až 14,3 % u typu ICH V3 (4).

Jiná je situace při srovnání výskytu katarakty u čoček typu ICM V3 a ICM V4. Tyto čočky se výškou vaultu liší. Typ ICM V4 má strmější zakřivení a vault vyšší o 0,13 až 0,21 mm než starší typ ICM V3 (4). Autoři se shodují na častějším výskytu katarakty u typu ICM V3 (16, 6). Sanders popisuje významně vyšší incidenci předních subkapsulárních opacit ve skupině pacientů s implantovanou ICM V3 (12,6 % ve skupině s ICM V3 a 2,9 % ve skupině s ICM V4). V jeho studii bylo u pacientů s ICM V3 dosaženo nižších hodnot vaultu a byla prokázána asociace předních subkapsulárních zákalů čočky s nízkým vaultem (16).

Autor Gonvers ve své publikaci popisuje také nižší hodnoty vaultu u pacientů s implantovanou čočkou ICM V3. Jeho

soubor zahrnoval 32 myopických očí, z toho 19 s implantovanou ICM V3 a 13 očí s implantovanou ICM V4. Přední subkapsulární katarakta se vyskytla u 4 očí, z toho ve 3 případech u ICM V3. Doba sledování byla 7,4 měsíců (6).

Diskutovaným tématem v současné literatuře jsou výhody nejnovějšího typu ICL, ICL V4c s centrálním otvorem, tzv. CentraFLOW™. U tohoto typu ICL není nutno provádět předoperačně laserové iridotomie. Otvor usnadňuje průtok komorové tekutiny, napomáhá zachování výživy vlastní čočky (8, 2), a tak by měl být u pacientů s implantovanou ICL V4c nižší výskyt katarakty.

Bhandari srovnával výsledky implantace čočky ICL V4b u 62 myopických očí a V4c u 10 myopických očí. Doba sledování byla 9 měsíců. Přední subkapsulární zákal se vyskytl u 6,9 % očí s implantovanou ICL V4b a 3,14 % očí s implantovanou ICL V4c. Vysoký nitrooční tlak autoři zaznamenali u 2 očí s ICL V4b, byl způsoben neprůchodnou iridotomií (2). The main outcome measures studied were uncorrected and corrected distant visual acuity (UDVA, CDVA). Shimizu srovnával výsledky implantace ICL u 64 myopických očí 5 let po operaci, polovina očí měla implantovanou čočku ICM V4b, polovina ICM V4c. V souboru byla zaznamenána pouze 1 asymptomatická přední subkapsulární katarakta u pacienta s implantovanou ICL V4b. K pooperační elevaci nitroočního tlaku nedošlo a hodnoty nitroočního tlaku v obou skupinách se statisticky signifikantně

nelišily (17). Dlouhodobé výsledky implantace čoček s CentraFLOW™ zatím nejsou k dispozici.

Závažné komplikace, jako jsou pigmentový glaukom a vitreoretinální komplikace, jsme v našem souboru nepozorovali, stejně jako se nevyskytly ve většině zahraničních publikací (7, 12, 14).

## ZÁVĚR

Dle našich zkušeností se jeví implantace čoček ICL z dlouhodobého hlediska relativně bezpečná, jedná se o plnohodnotnou variantu chirurgické korekce středních a vyšších refrakčních vad. Její předností je zachování akomodace u mladých pacientů, reverzibilita zákroku a výborné refrakční výsledky. Nevýhodou implantace ICL zůstávají potenciální komplikace nitroočního zákroku. Ze závažných pozdních pooperačních komplikací v našem souboru dominoval výskyt přední subkapsulární katarakty častěji u hypermetropů, který je však chirurgicky velmi dobře řešitelný s výbornými refrakčními výsledky bez poklesu BCVA. Zrak ohrožující komplikace, jako je endoftalmitida, progresivní ztráta endoteliálních buněk, sekundární glaukom, vitreoretinální komplikace, krvácení, se v našem souboru se nevyskytly.

## LITERATURA

1. **Baikoff G, Lutun E, Wei J, et al.:** Anterior chamber optical coherence tomography study of human natural accommodation in a 19-year-old albino. *J Cataract Refract Surg*, 2004; 30(3): 696–701.
2. **Bhandari V, Karandikar S, Reddy JK, et al.:** Implantable collamer lens V4b and V4c for correction of high myopia. *J Curr Ophthalmol*, 2016; 27(3–4): 76–81.
3. **Du C, Wang J, Wang X, et al.:** Ultrasound Biomicroscopy of Anterior Segment Accommodative Changes with Posterior Chamber Phakic Intraocular Lens in High Myopia. *Ophthalmology*. leden 2012; 119(1): 99–105.
4. **Fernandes P, González-Méijome JM, Madrid-Costa D, et al.:** Implantable collamer posterior chamber intraocular lenses: a review of potential complications. *J Refract Surg Thorofare NJ* 1995. 2011; 27(10): 765–76.
5. **Gonvers M, Bornet C, Othenin-Girard P.:** Implantable contact lens for moderate to high myopia: relationship of vaulting to cataract formation. *J Cataract Refract Surg*, 2003; 29(5): 918–24.
6. **Gonvers M, Othenin-Girard P, Bornet C, et al.:** Implantable contact lens for moderate to high myopia: short-term follow-up of 2 models. *J Cataract Refract Surg*, 2001; 27(3): 380–8.
7. **Igarashi A, Shimizu K, Kamiya K.:** Eight-year follow-up of posterior chamber phakic intraocular lens implantation for moderate to high myopia. *Am J Ophthalmol*, 2014; 157(3): 532–539.
8. **Kawamori T, Uozato H, Shimizu K.:** Fluid dynamics simulation of aqueous humour in a posterior-chamber phakic intraocular lens with a central perforation. *Graefes Arch Clin Exp Ophthalmol*, 2012; 250(6): 935–9.
9. **Kitahara M, Kamiya K, Igarashi A, et al.:** Long-term safety outcomes of posterior chamber phakic intraocular lens implantation for high myopia. *Kitasato Med J*, 2012; 42(2): 111–119.
10. **Kocová H, Vlková E, Michalčová L, et al.:** Implantation of posterior chamber phakic intraocular lens for myopia and hyperopia – long-term clinical outcomes. *J Fr Ophthalmol* [Internet]. [citován 31. březen 2017]; Dostupné z: <http://www.sciencedirect.com/science/article/pii/S018155121730027X>.
11. **Lindland A, Heger H, Kugelberg M, et al.:** Changes in vaulting of myopic and toric implantable collamer lenses in different lighting conditions. *Acta Ophthalmol (Copenh)*, 2012; 90(8): 788–91.
12. **Moya T, Javaloy J, Montés-Micó R, et al.:** Implantable Collamer Lens for Myopia: Assessment 12 Years After Implantation. *J Refract Surg*, 2015; 31(8): 548–56.
13. **Packer M.:** Meta-analysis and review: effectiveness, safety, and central port design of the intraocular collamer lens. *Clin Ophthalmol Auckl NZ*, 2016; 10: 1059–77.
14. **Pesando PM, Ghiringhello MP, Di Meglio G, et al.:** Posterior chamber phakic intraocular lens (ICL) for hyperopia: ten-year follow-up. *J Cataract Refract Surg*, 2007; 33(9): 1579–84.
15. **Reinstein DZ, Lovisolo CF, Archer TJ, et al.:** Comparison of Postoperative Vault Height Predictability Using White-to-White or Sulcus Diameter-based Sizing for the Visian Implantable Collamer Lens: [1]. *J Refract Surg Thorofare*, 2013; 29(1): 30–5.
16. **Sanders DR, Vukich JA.:** Incidence of Lens Opacities and Clinically Significant Cataracts With the Implantable Contact Lens: Comparison of Two Lens Designs. *J Refract Surg*, 2002; 18(6): 673–82.
17. **Shimizu, Kimiya MD, PhD; Kamiya, Kazutaka MD, PhD; Igarashi, Akihito MD, PhD;** Long-Term Comparison of Posterior Chamber Phakic Intraocular Lens With and Without a Central Hole (Hole ICL and Conventional ICL) Implantation for Moderate to High Myopia and Myopic Astigmatism: Consort-Compliant Article. *Medicine*, 2016, 95(14).
18. **Schmidinger G, Lackner B, Pieh S, et al.:**

- Long-term changes in posterior chamber phakic intraocular collamer lens vaulting in myopic patients. *Ophthalmology*, 2010; 117(8): 1506–11.
19. The Implantable Contact Lens for Myopia (ITM) Study Group: Vukich

J. A., Sanders D. R., Barnett R., et al.: U.S. Food and Drug Administration clinical trial of the Implantable Contact Lens for moderate to high myopia. *Ophthalmology*, 2003; 110(2): 255–66.

20. Visian ICL User Guidance [Internet]. is-suu. [citován 3. duben 2017]. Dostupné z: [https://issuu.com/pommerli/docs/visian\\_icl\\_training\\_finalpres](https://issuu.com/pommerli/docs/visian_icl_training_finalpres).

## JUBILEUM

### PROF. MUDR. PAVEL KUCHYNKA, CSC., FCMA OSLAVIL VÝZNAMNÉ ŽIVOTNÍ JUBILEUM.

Profesor Kuchynka vyrůstal v rodině očního lékaře. Lékařskou fakultu University Karlovy absolvoval v Hradci Králové v roce 1971. Po roce vojenské služby pracoval 2 roky na Radiologické klinice VFN. V roce 1974 přešel jako sekundární lékař na Oční kliniku FNKV, kde je nyní už 43 let. Atestaci v oboru oftalmologie II. stupně složil v r. 1981 a poté se stal primářem kliniky. Vědecký titul kandidáta věd získal v roce 1985 a obhájil práci na téma „Nádory pars plana a pigmentového epitelu retiny“. V roce 1991 habilitoval na 3. LF UK a byl jmenován docentem očního lékařství. V témže roce nahradil ve vedení kliniky dosavadního přednostu kliniky prof. MUDr. J. Kolína, DrSc. V roce 1994 byl jmenován profesorem očního lékařství po obhájení práce „Fakoemulsifikace a implantace měkkých nitroočních čoček“. Od roku 2004 je vedoucím Katedry oftalmologie IPVZ.

Začátky jeho vědecké kariéry byly ovlivněny úzkou spoluprací s profesorem F. Vrabcem, tehdejší přednostou Oční kliniky na Vinohradech a mezinárodně uznávanou kapacitou v oblasti oční morfologie. Mnoho prací v oboru histopatologie oka spolu publikovali ve významných zahraničních časopisech. V 90. letech absolvoval opakovaně stáže na řadě předních evropských pracovišť. Zejména to byly dlouhodobé pobyty na pařížské klinice u profesora Pouliquena, kde získával zkušenosti s mikrochirurgií předního segmentu oka, tak i na mnichovské klinice u profesora Lunda, kde se věnoval zejména retinální chirurgii. Po roce 1989 navštívil několik očních pracovišť v USA a v období let 1995–2005 se stal spolupracovníkem týmu prestižní kliniky Johns Hopkins Hospital v Baltimore, v čele s profesorem Starkem. V roce 1991 profesor Kuchynka založil na klinice první oční banku v Československu. V čele Oční tkáňové banky Praha, která je evropským školicím střediskem IFETB a členem Evropské asociace očních bank, je i nadále. Profesor Kuchynka v USA nejen přednášel, ale seznámil se zde s nejvýznamnějšími světovými odborníky v oboru. Někteří z nich přijali pozvání pana profesora a společně v ČR přednášeli, pořádali doškolovací kurzy především v oblasti oční mikrochirurgie. Profesor Kuchynka se od této doby zaměřil zejména na problematiku předního segmentu oka a stal se průkopníkem nejmodernějších technik operace šedého zákalu v Československu. Dalším významným počinem v té době bylo zřízení Lionského mezinárodního vzdělávacího očního centra LECOP na půdě oční kliniky, které do dnes ve spolupráci s WHO úspěšně pracuje.

V letech 1990–1993 byl profesor Kuchynka vědeckým sekretářem ČOS a pak 4 roky i jejím předsedou. Od roku 1998 až dosud je předsedou České společnosti refrakční a kataraktové chirurgie. Z mezinárodních organizací je členem Mezinárodního výboru Americké Oční Akademie (AAO), emeritním členem výboru Evropské Oftalmologické společnosti (SOE) a Evropské Společnosti Kataraktové a Refrakční Chirurgie (ESCRS) kde ve výborech obou společností aktivně pracoval pět let a dalších mezinárodních společností v Evropě a USA. Rovněž je také členem několika redakčních rad domácích i zahraničních odborných časopisů. V roce 2007 byl hlavním editorem a spoluautorem učebnice Oční lékařství. Tato téměř tisícistránková monografie vyšla znovu o 9 let později jako přepracované, aktualizované a doplněné vydání.

Nyní i ve svých sedmdesáti letech nadále operuje, věnuje se pacientům i medikům, i když oficiální vedení kliniky předal docentovi MUDr. Pavlu Studenému, PhD.

Do dalších let přejeme panu profesorovi stále mnoho úspěchů, dobrou kondici a samé vyhrané tenisové mečboly.

*Za kolektiv pracovníků Oční kliniky FNKV  
MUDr. Jara Hornová, CSC.*

#### Významná ocenění

- **1996 Honoring the medical Director of the Eye Bank of Prague.** Presented by A. Sommer MD, Dean of the Johns Hopkins School of Medicine, president of IFETB and W. Stark MD medical Director of IFETB, Professor of Ophthalmology of Johns Hopkins Hospital, Baltimore-
- **1999 Second Prize (Special Cases). Video Festival. ESCRS Vienna.**
- **2008** udělena výroční **cena Nadace Český literární fond** za knižní publikaci Oční Lékařství.
- **2008** udělena 1.cena v Soutěži o **nejlepší vědeckou publikaci pracovníků IPVZ** za rok 2007 v kategorii Knižní publikace.
- **2008** udělena **medaile Prof. J. Vanýska** jako průkopníkovi implantace nitroočních čoček v ČR.
- **2012** (Chicago AAO) **Achievement Award of American Academy of Ophthalmology**