

# MELANOM DUHOVKY U DĚTSKÉHO PACIENTA

Griščíková L.<sup>1</sup>, Autrata R.<sup>1</sup>, Pramuková K.<sup>1</sup>,  
Mlčák P.<sup>2,3</sup>, Marešová K.<sup>2</sup>

<sup>1</sup>Dětská oční klinika LF MU a FN Brno,  
přednosta prof. MUDr. Rudolf Autrata,  
CSc., MBA

<sup>2</sup>Oční klinika LF UP a FN Olomouc,  
přednosta prof. MUDr. Jiří Řehák, CSc.,  
FEBO

<sup>3</sup>Ústav fyziologie, LF UP v Olomouci,  
přednosta doc. MUDr. Jiří Nečas, CSc.

*Autoři práce prohlašují, že vznik i téma odborného sdělení a jeho zveřejnění není ve střetu zájmu a není podpořeno žádnou farmaceutickou firmou.*



Do redakce doručeno dne 12. 2. 2016  
Do tisku přijato dne 20. 10. 2016

MUDr. Lenka Griščíková  
Dětská oční klinika LF MU a FN Brno  
Černopolní 9  
613 00 Brno  
lenka.griscikova@gmail.com

## SOUHRN

U dětí je maligní melanom duhovky raritní onemocnění.

V práci je prezentován případ dvanáctiletého chlapce s melanomem duhovky vřetenobuněčného typu A s předoperačně dekompenzovaným sekundárním glaukomem.

Při totální resekci tumoru bylo nutné extrahovat vlastní čočku a implantovat zadněkomorovou nitrooční čočku (PC IOL) do pouzdra. Pro přetrvávající zvýšený nitrooční tlak byla následně provedena antiglaukomatózní operace. Nyní je nitrooční tlak kompenzovaný a pacient je bez známek přítomnosti nádorových buněk či metastáz.

**Klíčová slova:** melanom duhovky, vřetenobuněčný typ, sekundární glaukom

## SUMMARY

### IRIS MELANOMA IN A CHILD

Iris melanomas are very rare in children. The paper presents the case of a 12-year-old boy with iris melanoma of spindle-cell type A and pre-operatively associated with uncontrolled secondary glaucoma. Tumour resection was complicated by lens extraction and consecutive PC IOL implantation. Antiglaucomatous surgery was performed due to the persistently elevated intraocular pressure. Currently, the intraocular pressure is within the normal range and the patient has no signs of the presence of tumour cells or metastases.

**Key words:** iris melanoma, spindle-cell type, secondary glaucoma

Čes. a slov. Oftal., 72, 2016, No. 5, p. 191–194

## ÚVOD

Maligní melanom se v dětském věku vyskytuje velmi vzácně. Na duhovce se u dětí nachází více než 50 % maligních melanomů.

V 80 % případů jsou lokalizovány v dolní polovině duhovky. Báze nádoru je větší než 3 mm a promínuje více než 1 mm. Pigmentace melanomu duhovky může být různého stupně – od výrazně pigmentovaných až po amelanotické. Vzácnější variantou je tzv. tapioca melanom – amelanotický multinodulární nádor [6].

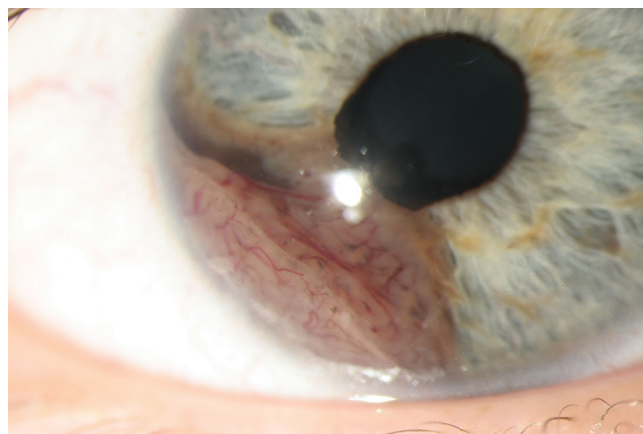
Melanom se projevuje výraznou progresí a změnou svého tvaru, velikosti, výraznou vaskularizací. Při podezření je nutná iridektomie s excizí tumoru [3].

V Callenderově histologické a cytologické klasifikaci jsou rozlišovány následující typy uveálního melanomu: vřetenobuněčný typ A, vřetenobuněčný typ B, epiteloidní a smíšený. Callenderova histologická a cytologická klasifikace uveálních melanomů se začala používat od roku 1931 k určování prognózy a přesněji modifikována byla v roce 1983 [1, 7].

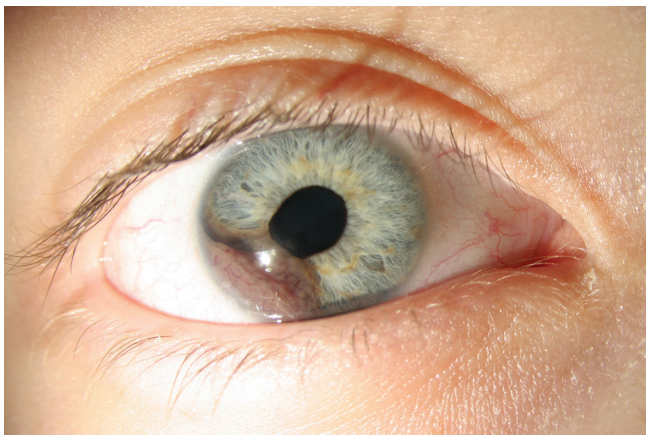
Nejčastější je vřetenobuněčný, méně maligní typ. Horší prognózu má epiteloidní histologický typ. Prorůstání difuzního melanomu trabekulární trámčinou nebo usazování nádorových buněk v komorovém úhlu může způsobit sekundární glaukom. Typický je vznik sektorové katarakty [6].

## KAZUISTIKA

Začátkem března 2014 si dvanáctiletý chlapec poranil cívovým vojákem pravé oko, poté pozoroval zarudnutí oka a zhoršené vidění. K očním vyšetření na spádovou oční ambulanci přišel až na konci března 2014. Pro suspektní tumor na duhovce byl okamžitě odeslán k vyšetření na Oční kliniku FN Olomouc. Tam byl diagnostikován suspektní melanom



**Obr. 1** Melanom duhovky pravého oka před operací



**Obr. 2** Melanom duhovky pravého oka před operací

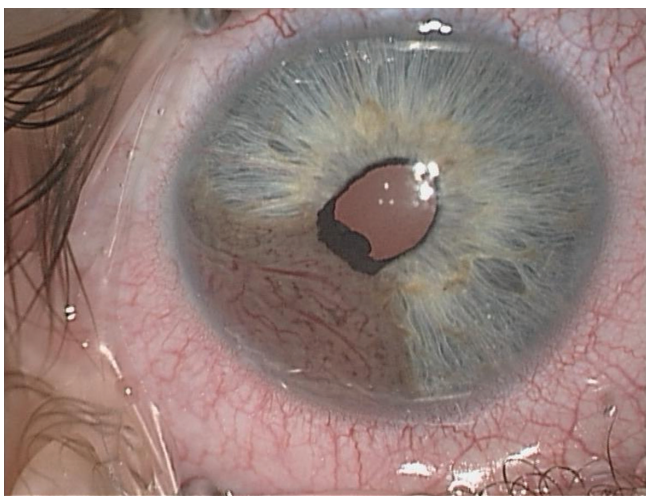
duhovky a sekundární glaukom, pro který byla indikována antiglaukomatózní terapie.

Ve spádové ambulanci byl dohledán nález z preventivního očního vyšetření z února 2010, kdy byl bilaterálně fyziologický oční nález. Dle sdělení maminky se útvar na duhovce nacházel již v roce 2011 a výrazně neprogredoval (obr. 1, 2).

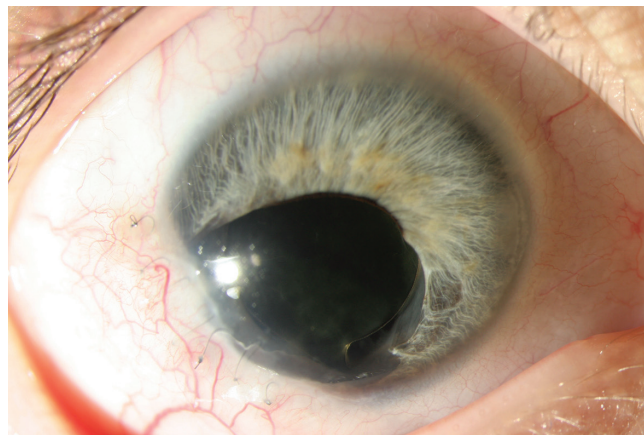Na naši kliniku byl pacient odeslán od kolegů z Olomouce k dalšímu vyšetření a následné léčbě. První vyšetření na našem pracovišti bylo provedeno začátkem dubna 2014. Nekorigovaná zraková ostrost (NZO) pravého oka byla 0,3, nejlepší korigovaná zraková ostrost (NKZO) 1,0. NZO i NKZO levého oka byla 1,0. Během hospitalizace jsme opakovaně naměřili zvýšený nitrooční tlak, průměrně 29 mm Hg, i při léčbě trojkombinací antiglaukomatik.

Biomikroskopicky přední komoru od 6. do 9. hodiny vyplňovala vaskularizovaná pigmentovaná tumorózní hmota. Zornice měla velikost 4x4 mm a lehké zneokrouhlení u 7. až 8. hodiny, kde se nacházelo ektropium pigmentového epitelu duhovky.

Při ultrazvukovém biomikroskopickém vyšetření byla na duhovce mezi 6.–9. hodinou zachycena ovoidní, jemně



**Obr. 3** Melanom duhovky pravého oka na operačním sále těsně před resekcí



**Obr. 4** Pravé oko po excizi melanomu duhovky a výměně čočky

echogenní léze zasahující až ke kořeni duhovky. Léze ve svém vrcholu naléhala na endotel, její báze dosahovala limbálně velikosti 7 mm a prominence činila 2,8–3,4 mm, radiálně až 4,6 mm. Nebyla patrná zjevná invaze do ciliárního tělesa.

Při MR mozku a orbit se zobrazil diskretní defekt přední komory pravého bulbu, bez postkontrastního sycení, jinak byl nález bez další patologie.

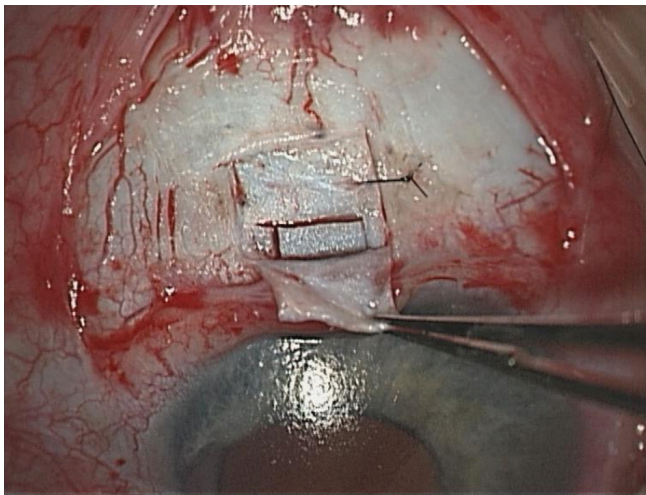
Pro prvotní odmítnání chirurgické léčby a následnou nemoc se resekce tumoru provedla až v červnu 2014 (obr. 3).

Peroperačně zasahoval melanom duhovky k okraji řasnatého tělesa. Jak již bylo zmíněno i u výsledků ultrazvukové biomikroskopie, nebyla zjevná invaze do ciliárního tělesa. To se potvrdilo i během operace. Byla proto provedena kvadrantová iridektomie bez parciální resekce řasnatého tělesa. Resekce duhovky byla provedena ve zdravé tkáni s dostatečnou bezpečnostní zónou, in sano. Následně se po operaci provedlo celotělové PET/CT a v okolí kolobomu nebyly přítomná rezidua nádoru a potvrdila se kompletní resekce nádoru.

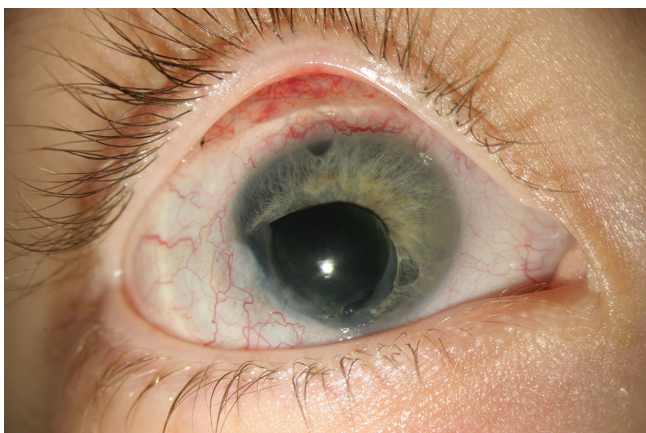Při kvadrantové resekci tumoru duhovky v rozsahu celého dolního temporálního kvadrantu bylo také zjištěno, že tumor prorůstá do předního pouzdra čočky. V daném kvadrantu byla přítomna i parciální periferní katarakta. Proto jsme po zhodnocení nálezu provedli přední kapsulorexi, irigaci/aspiraci čočky a implantaci PC IOL do pouzdra (obr. 4).

Histologicky byl potvrzen melanom duhovky, vřetenobuněčný typ A, prognosticky příznivá varianta. Mikroskopické a imunohistochemické vyšetření resekátu o velikosti 4x3x2 mm prováděl Ústav patologie FN Brno a Ústav patologie a molekulární medicíny 2. LF UK a FN v Motole. Vzhledem k potvrzené diagnóze pacient absolvoval komplexní onkologické vyšetření a zůstává i nadále v péči Kliniky dětské onkologie.

Po operaci jsme doplnili celotělové PET/CT, MR mozku a orbit a komplexní laboratorní vyšetření. Žádnou z těchto metod nebyla zjištěna patologie, všechny výsledky byly negativní. Mutace genu BRAF, NRAS, TP53 nebyla prokázána, ale byla zjištěna pozitivní mutace Q209L genu GNAQ. Tumor markery byly negativní. Na základě výsledků cytogenetiky a molekulární genetiky onkologové neindikovali chemoterapii ani jinou adjuvantní léčbu.



**Obr. 5** Pravé oko v průběhu 2. operace – trabekulektomie s mitomycinem C a bazální iridektomie



**Obr. 6** Pravé oko po 2. operaci - trabekulektomii s mitomycinem C a bazální iridektomii

Pooperačně i při kombinované antiglaukomatózní lokální a celkové terapii nebylo možné dlouhodobě nitroční tlak kompenzovat. Na začátku října 2015 jsme pro dekompenzovaný glaukom a progresi glaukomových změn na terči zrakového nervu provedli trabekulektomii s mitomycinem C a bazální iridektomii (obr. 5, 6).

Nyní je na lokální antiglaukomatózní terapii normotenze a NKZO pravého oka je 0,1. I přes celkovou a lokální kortikoidní předoperační a pooperační terapii došlo k fibrotizaci zadního pouzdra čočky. Výhledově proto bude nutné provést šetrnou zadní kapsulotomii.

Pacient je bez známek přítomnosti nádorových buněk či metastáz.

## DISKUSE

Melanom duhovky je v dětském věku raritní onemocnění, nicméně již v roce 1951 publikovali Duke a Dunn studii 28 očí s melanomem duhovky a z toho 3 byly diagnostikovány u dítěte [2].

V roce 2012 vypracovali autoři z Univerzity Thomase Jeffersona ve Filadelfii retrospektivní nerandomizovanou studii na 317 očích s melanomem duhovky. Do studie zahrnuli 24 dětí, přičemž dítě bylo definováno jako osoba mladší 20 let. V žádné věkové skupině nebyl statisticky významný rozdíl v pohlaví, lateralitě, lokalizaci nebo metastazování. Statisticky významný rozdíl u věkových skupin byl v terapii. U dětí byla častěji provedena lokální resekce a u dospělých byla čtenější radioterapie. U dětských pacientů byla báze tumoru menší, nižší výskyt sekundárního glaukomu a signifikantně častěji byl u dětí diagnostikován tapioca melanom [9].

V roce 2009 publikovali autoři z Univerzity Leiden Medical Center v Nizozemsku zajímavou kazuistiku chlapce léčeného od 12 let pro melanom v dolním kvadrantu duhovky, včetněbuněčný typ A. Po provedení lokální resekce melanomu duhovky vznikla sektorová iridektomie. Zakázkově byl vyroben fakický duhovkový implantát, který redukoval pooperační fotofobii a pooperačně byla NZO 1,0 [4].

V diferenciální diagnostice je nutné vyloučit včetněbuněčný névus, adenom pigmentového epitelu duhovky, leiomyom, melanocytom, duhovkové metastázy a juvenilní xantogranulomatózu.

Problematikou melanomu uvey se zabývá řada českých a slovenských autorů [5, 8, 10, 11, 12], avšak raritní případ melanomu duhovky u dítěte dosud v české a slovenské odborné literatuře publikován nebyl.

## ZÁVĚR

I přes dobrou prognózu melanomů duhovky je pro pacienty stěžejní rychlá a správná diagnostika. Větší velikost nádoru duhovky představuje jeden z nepříznivých prognostických faktorů. Maligní melanom duhovky včetněbuněčného typu A má při správné diagnostice a včasné totální resekci velmi dobrou prognózu bez nutnosti enukleace bulbu a další onkologické léčby. Nutná je ale mezioborová spolupráce a pravidelné sledování pacienta.

## LITERATURA

1. **Callender, G. R.:** Malignant melanotic tumours of the eye: a study of histologic types in 111 cases. *Trans Am Acad Ophthalmol Otolaryngol*, 36; 1931: 131–42.
2. **Duke, J. R., Dunn, S. N.:** Primary tumors of the iris. *AMA Arch Ophthalmol*, 59; 1958: 201–214.
3. **Gerinec, A.:** Dětská oftalmologie. Martin, Osveta, 2005, s. 277–278.
4. **de Keizer, R. J. W. et al.:** Iris melanoma in a child treated with iridectomy and a phakic iris repair implant lens: a case report of 8 years postoperative follow-up. *Br J Ophthalmol*, 94; 2010: 953–954.
5. **Křepelková, J., Šach, J., Kuchynka, P.:** Možnosti terapie maligních melanomů

- uvey. Čes Slov Oftalmol, 50(2); 1994: 105–121.
6. **Kuchynka, P. et al.:** Oční lékařství. Praha, Grada Publishing a.s., 2007, s. 488–489.
  7. **McLean, I. W., Foster, W. D. et al.:** Modifications of Callender's classification of uveal melanoma at the Armed Forces Institute of Pathology. Am J Ophthalmol, 96; 1983: 502–509.
  8. **Šach, J., Křepelková, J.:** Prognosticky významné rysy uveálního melanomu v histopatologickém vyšetření. Čes Slov Oftalmol, 48(6); 1992: 412–418.
  9. **Shields, C. L., Kaliki, S. et al.:** Iris melanoma: features and prognosis in 317 children and adults. Journal of AAPOS, 16(1); 2012: 10–16.
  10. **Svetlošáková, Z., Krásnik, V., Gergišáková, H. et al.:** Vybrané prognostické faktory maligního melanomu uvey. Čes Slov Oftalmol, 68(1); 2012: 38–42.
  11. **Tokošová, E., Uhmánová, R., Hlinomazová, Z.:** Maligní melanom uvey na Oční klinice FN Brno Bohunice. Čes Slov Oftalmol, 64(1); 2008: 30–33.
  12. **Vlková, E., Winklerová, S., Preisová J.:** Maligní melanom spojivky. Čes Slov Oftalmol, 46(4); 1990: 285–292.

## OSOBNÍ ZPRÁVY

### Prof. MUDr. Jan Kolín, DrSc., zemřel



Odešel prof. MUDr. Jan Kolín, DrSc., přední český oftalmolog, dlouholetý přednosta Oční kliniky 3. LF UK a Fakultní nemocnice Královské Vinohrady.

Zemřel 22. 7. 2016 ve věku 91 let. Profesor Kolín byl u zrodu dvou zásadních úspěšných projektů oční kliniky. Podílel se na založení Oční tkáňové banky v roce 1991 a vybudování Lionského edukačního oftalmologického centra Praha v roce 2002. Prof. Kolín byl s klinikou v kontaktu i po svém odchodu do důchodu. Měl neustále zájem o dění na klinice, zajímal se o novinky v oftalmologii a byl i nadále zapojen do výuky studentů. Za svůj život se prof. Kolín zařadil ke špičce ve svém oboru, byl vynikající chirurg a učitel.

Odešel člověk, kterého jsme si velmi vážili a jehož jméno zůstane navždy zapsáno do historie československé oftalmologie.

Prof. MUDr. Pavel Kuchynka, CSc., FCMA a spolupracovníci Oční kliniky 3. LF UK a FNKV v Praze.