

# LÉČBA MAKULÁRNÍHO EDÉMU PŘI OKLUZI CENTRÁLNÍ SÍTNICOVÉ ŽÍLY OZURDEXEM

Studnička J.<sup>1</sup>, Dusová J.<sup>1</sup>, Skoupá J.<sup>2</sup>, Řehák J.<sup>3</sup>

<sup>1</sup>Oční klinika FN a LF UK, Hradec Králové, přednosta prof. MUDr. Pavel Rozsival, CSc., FEBO

<sup>2</sup>PHARMA PROJECTS s.r.o., Brno, MUDr. Jana Skoupá, MBA

<sup>3</sup>Oční klinika FN a LF UP, Olomouc, přednosta prof. MUDr. Jiří Řehák, CSc., FEBO

*Autoři práce prohlašují, že vznik i téma odborného sdělení a jeho zveřejnění není ve střetu zájmu a není podpořeno žádnou farmaceutickou firmou.*

Do redakce doručeno dne 21. 1. 2015  
Do tisku přijato dne 1. 7. 2015

Doc. MUDr. Jan Studnička, Ph.D.  
Oční klinika FN a LF UK  
Sokolská 581  
500 05 Hradec Králové  
e-mail: jan.studnicka@fnhk.cz

## SOUHRN

Makulární edém při okluzi sítnicové žíly je druhá nejčastější cévní příčina zhoršení zraku. Autoři referují dvě kazuistiky, které popisují různou odpověď na léčbu s OZURDEXEM, biodegradabilním injekčním implantátem pomalu uvolňujícím 700 µg dexamethasonu. Léčba kortikosteroidy účinkuje také v případě cystického edému sítnice, její efekt však může být dočasný. Nejčastějšími nežádoucími účinky jsou elevace nitroočního tlaku a rozvoj katarakty.

**Klíčová slova:** dexametazon, makulární edém, okluze centrální sítnicové žíly, OZURDEX

## SUMMARY

### TREATMENT OF MACULAR OEDEMA DUE TO RETINAL VEIN OCCLUSION WITH OZURDEX

Macular edema due to retinal vein occlusion is the second most common cause of vascular vision impairment. The authors refer two case reports that describe different response to treatment with OZURDEX, biodegradable injectable implant slowly releasing 700 µg dexamethasone. Treatment with corticosteroids is effective also in the case of cystic retinal edema, but its effect can be temporary. The most common adverse events are elevation of intraocular pressure and cataract development.

**Key words:** dexamethasone, macular edema, retinal vein occlusion, OZURDEX

Čes. a slov. Oftal., 71, 2015, No. 4, p. 199–203

## ÚVOD

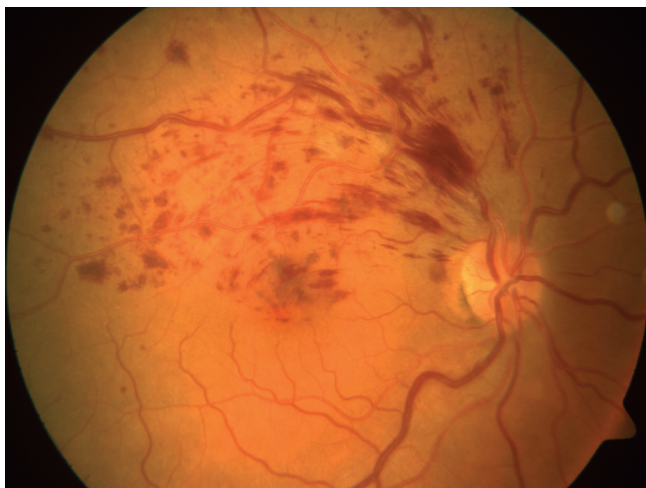
Okluze sítnicové vény je po diabetické retinopatii druhým nejčastějším vaskulárním onemocněním sítnice (5). Zatímco okluze větve sítnicové vény má vcelku dobrou prognózu, tak v případě postižení hlavního kmene je situace mnohem horší. V posledních letech máme k dispozici poměrně silné terapeutické nástroje v podobě anti-VEGF látek a depotního preparátu dexametazonu (OZURDEX®, Allergan, Inc., Irvine, USA). Klinická praxe prokázala, že použití těchto preparátů významně zlepšuje vyhlídku nemocného na uspokojivou výslednou zrakovou ostrost (ZO). Nicméně se ukazuje, že použití těchto látek v monoterapii mnohdy nestačí. Ve studii BRAVO (Ranibizumab for the Treatment of Macular Edema following Branch Retinal Vein Occlusion Study: Evaluation of Efficacy and Safety) 31 % nemocných potřebovalo záchrannou terapii laserem (2). Ve studii CRUISE (Ranibizumab for the Treatment of Macular Edema after Central Retinal Vein Occlusion Study: Evaluation of Efficacy and Safety) došlo ke zlepšení ZO nejméně o 3 řádky (15 písmen) od začátku studie do 6. měsíce u 46–48 % očí v porovnání se skupinou sham – v 17 % (1). Průměrný zisk byl 14,9 písmen a zlepšení ZO se udrželo i v extenzi – studii HORIZON. K určité ztrátě písmen ve druhém roce však došlo pravděpodobně v souvislosti s méně častými kontrolami. Je také konstatováno, že i ve druhém roce zůstává významné procento očí s chronickým makulárním edémem (ME), který vyžaduje léčbu a jejich prognóza je nejistá. Tam, kde došlo k resorpci ME, byl výborný výsledek ZO, zatímco persistence ME byla spojena

s horší finální ZO (7). Studie GENEVA hodnotila efektivitu a bezpečnost preparátu OZURDEX (0,7 mg dexametazonu v biodegradabilní depotní formě) injekčně aplikovaného do sklivcového prostoru u 421 pacientů s okluzí sítnicové žíly. Studie však nerozlišuje okluzi větve a kmene centrální sítnicové žíly, což vzhledem k odlišné prognóze zraku obou onemocnění mohlo výsledky ovlivnit (6). Slibnou alternativou se jeví opakované injekce tohoto léku.

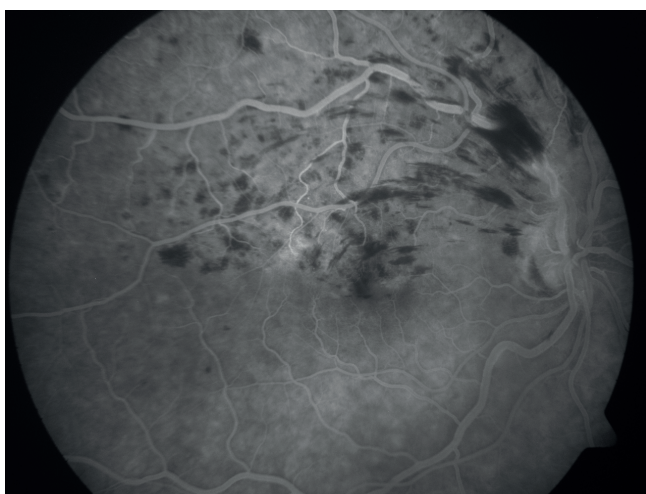
## KAZUISTICKÁ SDĚLENÍ

První kazuistika se týká 64letého muže s měsíc trvajícím zhoršením zraku pravého oka (OP), který byl poprvé vyšetřen na Oční klinice FN Hradec Králové v září 2012. Z osobní anamnézy vyplynulo, že se léčil od roku 2010 s DM 2. typu na PAD a dietě. Řadu let se léčil pro arteriální hypertenzi. V roce 2008 mu byla provedena operace katarakty obou očí.

Při vstupním vyšetření byla zjištěna nejlépe korigovaná zraková ostrost (NKZO) OP 20/25 a oka levého (OL) 20/16. Nitrooční tlak byl na obou očích v normě. Na provedené barevné digitální fotografii fundu OP byly patrné sítnicové hemoragie v povodí horní temporální větve centrální sítnicové žíly, která byla dilatovaná a tortuózní. Podél žíly byla patrná i dvě vatovitá ložiska, v makule počínající edém (obr. 1). Na sítnici OL bylo v oblasti horní temporální cévní arkády patrné výrazné arteriovenózní křížení s útlakem žilní větve horní temporální větve centrální sítnicové žíly a doprovodným krvácením do sítnice, bez postižení makuly. Provedená



**Obr. 1** Znamky okluze horní temporální větve centrální sítnicové žíly OP na začátku onemocnění



**Obr. 2** Počínající edém makuly při okluzi horní temporální větve centrální sítnicové žíly OP prokazatelný na FAG

fluorescenční angiografie ukázala blokádu fluorescence sítnicovým krvácením a postupně gradující hyperfluorescenci edému makuly OP (obr. 2). Na základě provedených vyšetření byl nález uzavřen jako uzavěr horní temporální větve centrální sítnicové žíly na obou očích, vpravo komplikován otokem makuly.

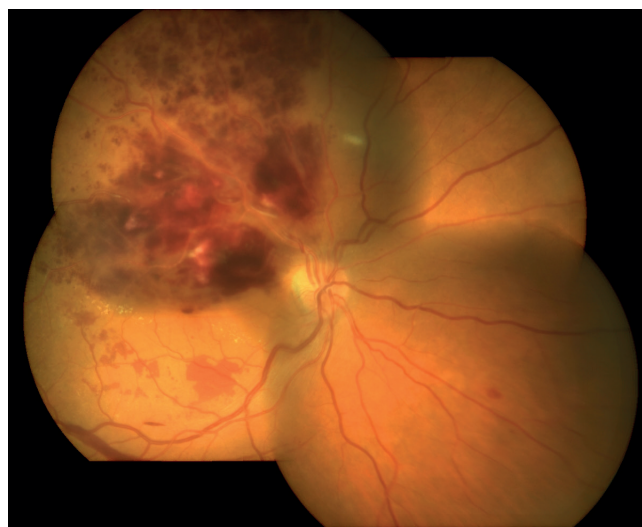Vzhledem k přítomnosti rizikových faktorů bylo doporučeno doplnění vyšetření celkového interního stavu a kompenzace DM, krevního tlaku a hladin cholesterolu a triacylglycerolů v krvi. Pacient byl indikován k provedení laserové baráže centrální krajiny a horního temporálního kvadrantu sítnice vpravo. Celkově byl nasazen Vessel Due F (sulodexid) tbl.

V dubnu 2013 přichází pacient na vyšetření pro tři měsíce trvající další zhoršení zraku OP a metamorfopsie. Na laserové ošetření sítnice OP, které bylo indikované v září předchozího roku, se nedostavil. Z provedeného interního vyšetření vyplynul závěr kolísavé arteriální hypertenze s hodnotou TK 150/90 mmHg. Při základním očním vyšetření byla zjištěna NKZO OP 20/160, OL 20/20. Do blízka pravým okem Jaegerovy tabulky nečetl, levým okem četl J. č. 1 s + 2,0 sf. Nitrooční tenze byla na obou očích v normě. Nález na sítnici

OP ukázal výrazné zhoršení uzavěru horní temporální větve centrální sítnicové žíly s masivním intraretinálním i preretinálním krvácením, otokem makuly a dalším rozvojem ischemie sítnice (obr. 3). Na optické koherenční tomografii (OCT) byly v makule patrné mikrocysty a makrocysty neuroretiny s jejím zesílením hlavně v horní části centrální krajiny sítnice (obr. 4). Vlevo se nález na sítnici upravil, přetrvávaly výrazné aterosklerotické cévní změny. Vzhledem k progresi nálezu a zhoršení NKZO OP byla indikována intravitreální aplikace OZURDEXU. Předtím bylo provedeno laserové ošetření centra sítnice OP. Celková léčba byla změněna, Vessel Due F tbl. byl vysazen a byla doporučena léčba Anopyrin (kyselina acetylsalicylová) 100 mg tbl. a Ascorutin (kyselina askorbová, trihydrát rutosidu) tbl.

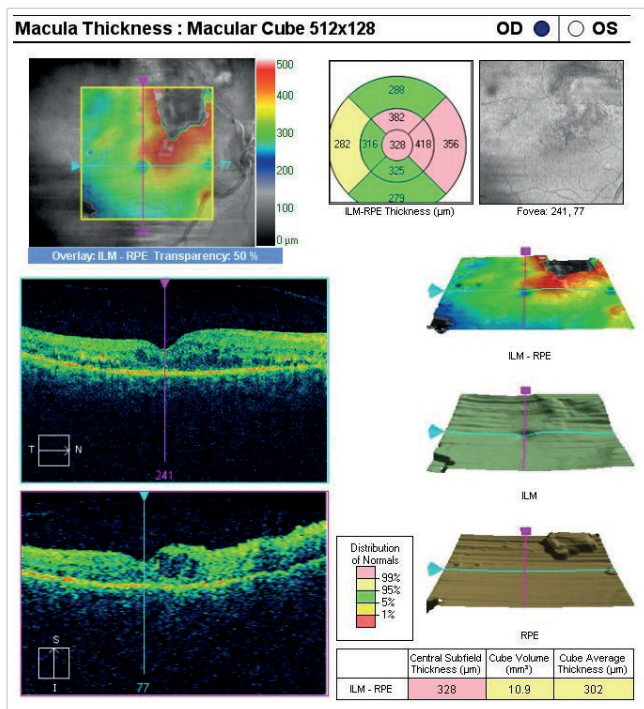
Tři měsíce po aplikaci OZURDEXU intravitreálně vpravo udával pacient zlepšení vidění OP a ústup metamorfopsií. NKZO OP se zlepšila na 20/80, do blízka J. č. 11 s + 3,0 sf. Vlevo zůstalo vidění v normě. Na sítnici pravého oka se vstřebalo sítnicové krvácení, cévní stěna postižené žíly vykazovala známky vazivové přestavby, edém sítnice se z větší části vstřebal, zůstala vatovitá ložiska jako projev ischemie sítnice a linie tvrdých exsudátů v dolní části makuly. Zlepšení stavu jsme dokumentovali i na provedené OCT s ústupem cyst neuroretiny z makuly a zmenšením CRT. V horním temporálním kvadrantu sítnice jsme provedli laserové ošetření postižené ischemií a také jsme doplnili mřížkovou koagulaci centra sítnice v místech zbytkového otoku sítnice, který byl patrný na provedené OCT. Deset měsíců po aplikaci OZURDEXU byla provedena YAG kapsulotomie zadního pouzdra čočky pro nově vzniklou sekundární kataraktu.

Rok po aplikaci v červenci 2014 je pacient bez metamorfopsií, vidění OP se po laserovém zákroku dále zlepšilo. NKZO OP je 20/50, do blízka vidí J. č. 8 s + 3,5 sf. Vlevo zůstává zraková ostrost v normě. Nitrooční tlak obou očí je normální. Na sítnici OP se zcela vstřebalo sítnicové krvácení i tvrdé exsudáty. Nejsou již patrná vatovitá ložiska ani edém sítnice. V makule došlo k reaktivnímu přesunu pigmentu, jsou vidět jemné laserové stopy v centrální krajině a v horním tempo-



**Obr. 3** Progrese nálezu na sítnici OP s rozsáhlým krvácením intraretinálním a preretinálním

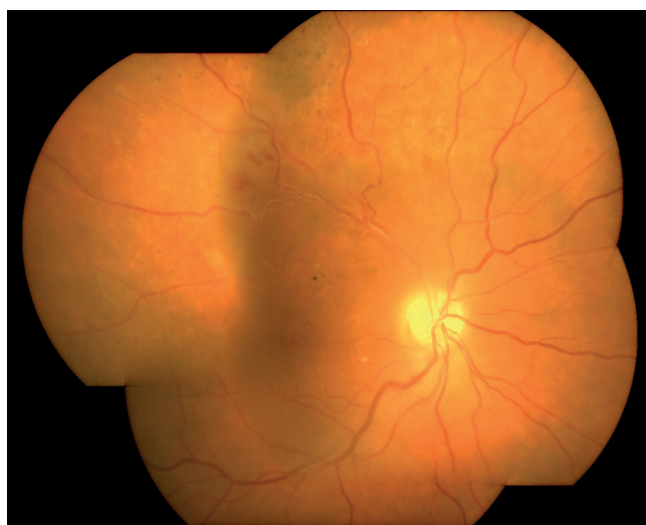



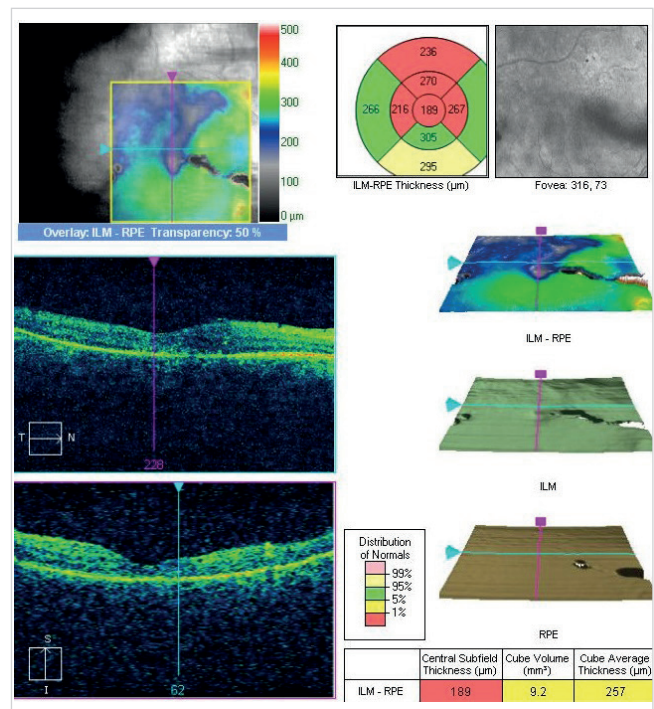
Obr. 4 Edém makuly a horní poloviny centrální krajiny OP prokazatelný na OCT (Cirrus, Zeiss)

rálním kvadrantu sítnice. Žilní stěna horní temporální větve centrální sítnicové žily vykazuje známky vazivové přestavby, je zřejmá parciální atrofie terče zrakového nervu (obr. 5). Na OCT je patrné úplné vymizení makulárního otoku, vytvoření foveální deprese a mírná atrofie neuroretiny (obr. 6).

V druhé kazuistice referujeme o 69leté pacientce, která na Oční kliniku FN Hradec Králové přišla s měsíc trvajícím zhoršením zraku levého oka. Při vyšetření v únoru 2014 byla zjištěna NKZO OP 20/16, OL 20/25. Nález na předním segmentu očním byl v normě, stejně jako nitrooční tenze obou očí. Při vyšetření zadního očního segmentu byly na OL zjištěny známky okluze dolní temporální větve centrální sítnicové žily.

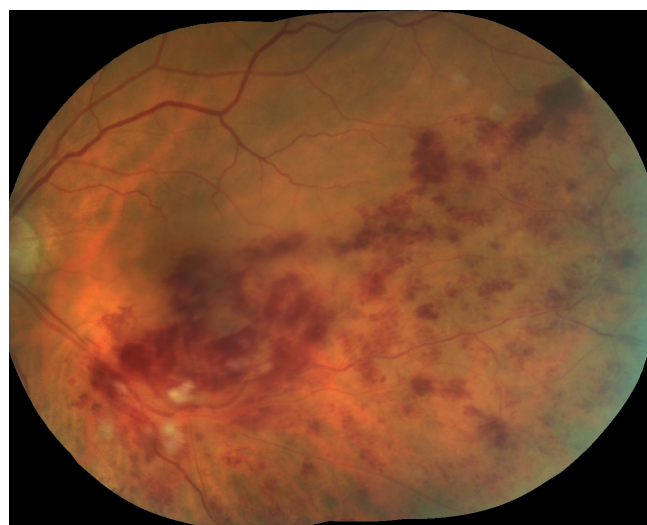


Obr. 5 Zlepšení nálezu na sítnici OP rok po kombinované léčbě OZURDEXEM a ošetření sítnice laserem

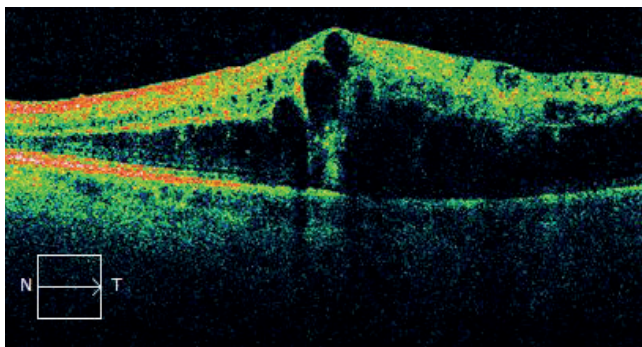


Obr. 6 Vymizení otoku centrální krajiny po kombinované léčbě OZURDEXEM a ošetření sítnice laserem. Následně ztenčení neuroretiny v místě postižené sítnice prokazatelné na OCT (Cirrus, Zeiss)

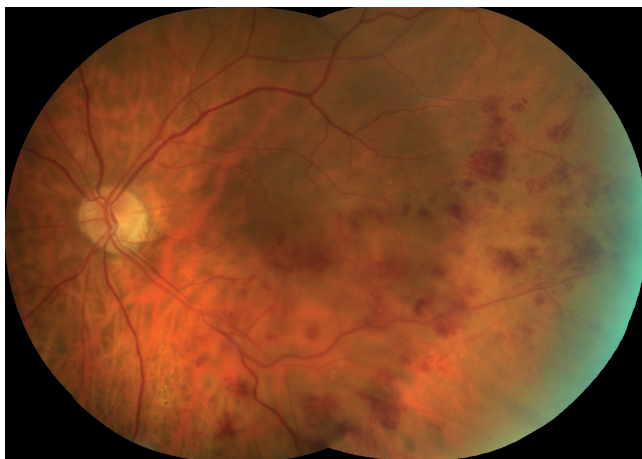
vé žíly komplikované makulárním edémem. V povodí dolní temporální větve centrální sítnicové žily jsou četné intraretinální hemoragie, v okolí uzávěru žilní větve v místě arteriovenózního křížení je několik vatovitých ložisek, žilní větve za místem uzávěru jsou dilatované a vlnité (obr. 7). Na OCT je obraz makrocystického difuzního makulárního edému s CRT 615 μm (obr. 8). Pacientka se celkově léčí s hyperlipoproteinémií, její BMI byl 31,2. Od roku 2004 se léčí s arteriální hypertenzí, užívá dvojkombinaci antihypertenziv. Po stanovení diagnózy byla provedena laserová baráž dolní části centrální krajiny sítnice a dolního temporálního kvadrantu sítnice OL.



Obr. 7 Obraz ischemické okluze dolní temporální větve centrální sítnicové žily OL



Obr. 8 Makrocystický otok makuly prokazatelný na OCT OL (Cirrus, Zeiss)



Obr. 9 Ústup otoku a hemoragií sítnice dolního temporálního kvadrantu sítnice OL po opakované léčbě OZURDEXEM

Při kontrolním vyšetření v březnu 2014 je přes snížení CRT na 515  $\mu\text{m}$  zjištěno další zhoršení ZO OL na 20/100 a pacientce je indikována aplikace OZURDEXU. V dubnu 2014, měsíc po aplikaci, se NKZO zlepšila na 20/63, CRT se snížila na 344  $\mu\text{m}$ . V červenci 2014, čtyři měsíce po první aplikaci, je NKZO stále 20/63, CRT se však zvýšila na 593  $\mu\text{m}$ . Na sítnici jsou patrné přetrvávající intraretinální hemoragie i otok v makule. Vzhledem ke zhoršení makulárního edému byla provedena druhá aplikace OZURDEXU do levého oka. V září 2014, dva měsíce po druhé aplikaci, se NKZO OL opět zlepšila na 20/32 s poklesem CRT na 417  $\mu\text{m}$ , po uplynutí dalších dvou měsíců se však makulární edém opět zhoršil, CRT se zvýšila na 480  $\mu\text{m}$  a NKZO se zhoršila na 20/50. Na sítnici ubylo intraretinálních hemoragií, přetrvává však edém makuly a v horní polovině makuly se objevily tvrdé exsudáty (obr. 9). Vzhledem k indikačním omezením úhrady jsme nemohli pokračovat v léčbě a pacientka byla indikována k léčbě ranibizumabem (Lucentis, Novartis AG) (8). Nitrooční tlak byl po celou dobu léčby OZURDEXEM v normě a nitrooční čočka zůstala čirá.

## DISKUSE

Uzávěr horní temporální větve centrální sítnicové žíly v naší první kazuistice postihl muže s typickými rizikovými

komorbiditami – cukrovkou, vysokým krevním tlakem a aterosklerotickým postižením sítnicových cév. Vzhledem k horší kompenzaci těchto interních onemocnění a horší spolupráci pacienta v rámci léčebného procesu došlo ke zhoršení klinického nálezu před zahájením intravitreální léčby kortikosteroidy a laserové léčby. Také v případě druhé kazuistiky měla pacientka typické rizikové příznaky – hyperlipoproteinémii, obezitu a arteriální hypertenzi.

Provedení laserové léčby u okluze větve centrální sítnicové žíly komplikované makulárním edémem je smysluplné ze dvou základních příčin. Laserová léčba makulárního edému je efektivní, jak prokázala Branch Vein Occlusion Study Group (BVOS) a laserové ošetření ischemické části sítnice způsobí snížení exprese růstových a angiogenních faktorů (např. vaskulární endotelový růstový faktor (VEGF)), čímž sníží jejich efekt na vznik a růst neovaskularizací sítnice či duhovky a tím sníží i riziko vzniku neovaskulárního glaukomu (11, 12). Provedení laserového ošetření může však být obtížné i sporné pro výrazné sítnicové krvácení. Vzhledem k indikačnímu omezení úhrady léčby OZURDEXEM je nicméně nutné se o léčbu laserem alespoň pokusit (8). Léčba makulárního edému u okluze větve centrální sítnicové žíly OZURDEXEM je efektivní, jak prokázala studie GENEVA (6). Na rozdíl od laserového ošetření lze tuto léčbu použít i v případě rozsáhlého sítnicového krvácení. Další intravitreální lék hrazený pojišťovnou, který lze použít v léčbě makulárního edému při uzávěru větve centrální sítnicové žíly, je Lucentis (1, 2). Léčba OZURDEXEM však nevyžaduje pravidelné měsíční kontroly a umožňuje pouze jednu aplikaci během prvních třech měsíců, což nelze předpokládat u všech pacientů léčených Lucentisem. Je proto vhodnější u pacientů s horší dostupností léčby. Ve studii GENEVA byla prokázána vyšší frekvence vzniku a rozvoje katarakty (6). Také v našem případě jsme zjistili vznik sekundární katarakty u prvního pacienta, ta však byla jednoduše řešitelná kapsulotomií pomocí YAG laseru. Rozvoj katarakty v druhém případě jsme neprokázali. Vstřebání edému po aplikaci OZURDEXU bylo prokazatelné na OCT již v prvních třech měsících léčby, podobně jako ve studii GENEVA (6). V případě první kazuistiky nebylo třeba v ročním sledování přidávat další aplikaci OZURDEXU, v druhém případě však ano. V literatuře je několik prací popisujících výsledky u pacientů s opakovanou aplikací (3, 4, 9, 10). Ve všech případech se jedná o retrospektivní analýzy patientských databází. Charakteristika pacientů tak odpovídá běžné klinické praxi. Opakovaná aplikace prokázala, že účinnost přípravku OZURDEX byla zachována i při více než dvou aplikacích. V našem případě jsme nemohli pokračovat v léčbě vzhledem k limitaci počtu re aplikací daným indikačním omezením úhrady. Častým dokumentovaným nežádoucím účinkem bylo zvýšení nitroočního tlaku, což jsme však ani v jedné naší kazuistice nezaznamenali.

## ZÁVĚR

Léčba makulárního edému větve okluze centrální sítnicové žíly pomocí intravitreální aplikace OZURDEXU je efektivní a vyžaduje v některých případech pouze jednu aplikaci

léčebné látky. Vhodnější je jeho aplikace u pacientů s chronickým makulárním edémem a artefakií. Výhodnější je také použití u pacientů, kteří nejsou schopni navštěvovat aplikační centrum pravidelně v kratších časových intervalech. Vyžaduje však pravidelnou kontrolu nitroočního tlaku a nitrooční čočky, případně zadního pouzdra čočky u artefakie. Vzhledem k dočasnému efektu kortikosteroidů na makulární edém je s výhodou jejich kombinace s ošetřením sítnice laserem. Indikace OZURDEXU je vázána na aplikační centra a jeho úhrada ze zdravotního pojištění omezena splněním

indikačních omezení úhrady. V současné době je v České republice schválena úhrada pouze dvou aplikací OZURDEXU, což omezuje jeho opakovanou indikaci, přestože je prokázána jeho účinnost i při opakovaném použití. Vzhledem k dočasnému působení kortikosteroidů je třeba při jejich užití pravidelných kontrol. Nejprůnosnější možností zjišťování strukturálních změn sítnice při léčbě OZURDEXEM je OCT s možností měření CRT. V kombinaci s vyšetřením ZO na ETDRS optotypech lze přesně zjistit odpověď na léčbu a případnou nutnost další reapplikace.

## LITERATURA

- Brown, D.M, Campochiaro, P.A., Singh, R.P. et al.:** Ranibizumab for macular edema following central retinal vein occlusion: six-month primary end point results of a phase III study. *Ophthalmology*, 117, 2010, 6: 1124–33.
- Campochiaro, P.A., Heier, J.S., Feiner, L. et al.:** Ranibizumab for macular edema following branch retinal vein occlusion: six-month primary end point results of a phase III study. *Ophthalmology*, 117, 2010, 6: 1102–12.
- Capone, A., Singer, M.A., Dodwell, D.G. et al.:** Efficacy and safety of two or more dexamethasone intravitreal implant injections for treatment of macular edema related to retinal vein occlusion (SHASTA study). *Retina*, 34, 2014, 2: 342–51.
- Coscas, G., Augustin, A., Bandello, F. et al.:** Retreatment with for Ozurdex macular edema secondary to retinal vein acclusion. *Eur J Ophthalmol*, 24, 2014, 1: 1–9.
- Coscas, G., Loewenstein, A., Augustin, A. et al.:** Management of retinal vein occlusion--consensus document. *Ophthalmologica*, 226, 2011, 1: 4–28.
- Haller, J.A., Bandello, F., Belfort, R. Jr. et al.:** Dexamethasone intravitreal implant in patients with macular edema related to branch or central retinal vein occlusion twelve-month study results. *Ophthalmology*, 118, 2011, 12: 2453–60.
- Heier, J.S., Campochiaro, P.A., Yau, L. et al.:** Ranibizumab for macular edema due to retinal vein occlusions: long-term follow-up in the HORIZON trial. *Ophthalmology*, 119, 2012, 4: 802–9.
- <http://www.sukl.cz/modules/medication/detail.php?code=0167756&tab=prices>
- Joshi, L., Yaganti, S., Gemenetzi, M. et al.:** Dexamethasone implants in retinal vein occlusion: 12-month clinical effectiveness using repeat injections as-needed. *Brit J Ophthalmol*, 97, 2013, 8: 1040–4.
- Querques, L., Querques, G., Lattanzio, R. et al.:** Repeated Intravitreal Dexamethasone Implant (OZURDEX®) for Retinal Vein Occlusion. *Ophthalmologica*, 229, 2013, 1: 21–25.
- The Branch Vein Occlusion Study Group: Argon laser photocoagulation for macula edema in branch vein occlusion. *Am J Ophthalmol*, 98, 1984: 271–82.
- The Branch Vein Occlusion Study Group: Argon laser scatter photocoagulation for prevention of neovascularization and vitreous hemorrhage in branch vein occlusion. *Arch Ophthalmol*, 104, 1986: 34–41.