

# STEREOTAKTICKÁ RÁDIOCHIRURGIA (LINAC) UVEÁLNYCH MELANÓMOV; POSTRADIATIONNÉ KOMPLIKÁCIE

Furdová A.<sup>1</sup>, Šramka M.<sup>2</sup>, Waczulíková I.<sup>3</sup>, Chorváth M.<sup>2</sup>, Trompak O.<sup>2</sup>, Krčová I.<sup>1</sup>, Horkovičová K.<sup>1</sup>

<sup>1</sup>Klinika oftalmológie Lekárskej fakulty Univerzity Komenského a Univerzitná nemocnica, Nemocnica Ružinov, Bratislava, prednosta doc. MUDr. Vladimír Krásnik, PhD.

<sup>2</sup>Klinika stereotaktickej rádioterapie OÚSA a VŠZaSP, Bratislava, prednosta prof. MUDr. Miron Šramka, DrSc.

<sup>3</sup>Katedra jadrovej fyziky a biofyziky, Oddelenie biomedicínskej fyziky, Fakulta matematiky, fyziky a informatiky Univerzity Komenského, Bratislava, vedúci doc. RNDr. Stanislav Tokár, CSc.

Časť práce bola prednesená na XXII. Výročnom zjazde Českej oftalmologickej spoločnosti v Prahe, jún 2014.

*Autori článku prehlasujú, že vznik odborného článku, jeho publikovanie a zverejnenie nie je predmetom stretu záujmov a nie je podporené žiadnou farmaceutickou firmou.*

## SÚHRN

**Cieľ práce:** V práci hodnotíme skupinu pacientov s malígnym melanómom uvey liečených stereotaktickou rádioterapiou v r. 2009–2011 na lineárnom urýchľovači LINAC.

**Materiál a metódy:** V r. 2009–2011 sme sledovali 40 pacientov s malígnym melanómom uvey v štádiu T2 a T3, ktorí boli liečení stereotaktickou rádioterapiou (LINAC), terapeutická dávka TD 35,0 Gy, TD max 42,0 Gy. Hodnotili sme vplyv faktorov (vek, ožiarenie rizikových štruktúr, čas) na hodnotu vnútroočného tlaku (VOT) a časové zmeny vnútroočného tlaku po zákroku medzi kontrolnou skupinou a skupinou pacientov, ktorí podstúpili enukleáciu. Normálnosť rozdelenia dát sme testovali Shapiro-Wilkovým W testom a graficky. Vzťahy medzi parametrami boli testované pomocou jednoduchej a viacnásobnej lineárnej regresie (korelačné koeficienty r, hladina významnosti p).

**Výsledky:** Priemerný vek v súbore 40 pacientov s malígnym melanómom indikovaných na stereotaxiu na lineárnom urýchľovači v r. 2009 až 2011 bol 55,13 ± 11,11 rokov. Priemerná maximálna dávka žiarenia pre citlivé štruktúry bola pre terč zrkavého nervu 12,0 Gy a pre corpus ciliare 10,0 Gy.

Analýza v našej skupine potvrdzuje, že prevalencia tumoru nezávisí od pohlavia, zvyšuje sa s vekom, pričom najviac pacientov je diagnostikovaných medzi 60. a 70. rokom života.

Analýza rozdielu vnútroočného tlaku (VOT) pred zákrokom neukázala signifikantný rozdiel medzi skupinou mužov a žien (p = 0,54). Pomocou jednoduchej lineárnej regresie sme nepotvrdili predpoklad súvisu hodnoty VOT pred stereotaktickou rádioterapiou s vekom (r = -0,09, p = 0,65). Viacnásobnou lineárnou regresiou sme hodnotili vzťah medzi prediktormi (dávka na rizikových štruktúrach – šošovke a zrkavom nerve) a zmenou hodnoty VOT od hodnoty pred stereotaxiou v každom časovom intervale. Vzťahy medzi prediktormi (dávka na šošovke – L, dávka na zrkavom nerve – O) a hodnotami VOT v celom súbore sú popísané parciálnymi korelačnými koeficientami po 2 týždňoch. Za signifikantné vzťahy považujeme koreláciu medzi dávkou na šošovke a VOT v čase 1 roku, 1,5 roka, 2 a 4 rokoch po zákroku.

**Záver:** Jednorázová stereotaktická rádioterapia na lineárnom urýchľovači LINAC je možná v dávke 35,0–38,0 Gy u vnútroočných melanómov v štádiu T1 až T3. Podľa našich výsledkov ide o vysoko efektívnu metódu liečby uveálnych melanómov s eleváciou do 6 mm a objemom do 0,4 cm<sup>3</sup>. Sekundárny glaukóm je jednou z najzávažnejších príčin enukleácie po jednorázovom rádioterapeutickom výkone na lineárnom akcelerátore (LINAC) uveálneho melanómu, percento enukleácií v našom sledovanom súbore (17,5 %) pre sekundárny glaukóm je približne rovnaké ako v iných štádiách.

**Kľúčové slová:** vnútroočné nádory, malígnym melanóm uvey, stereotaktická rádioterapia, lineárny akcelerátor

## SUMMARY

### STEREOTACTIC RADIOSURGERY FOR UVEAL MELANOMA; POSTRADIATION COMPLICATIONS

**Objective:** The authors evaluate a group of patients with malignant uveal melanoma treated with stereotactic radiosurgery in the year 2009–2011 on a linear accelerator LINAC.

**Material and methods:** In 2009–2011 were followed 40 patients with malignant melanoma of the uvea in stage T2 and T3 treated with stereotactic radiosurgery (LINAC), the therapeutic dose of 35,0 Gy TD, TD max 42,0 Gy. We evaluated the influence of factors (age, exposure risk structures, time) to intraocular pressure (IOP) and temporal changes in intraocular pressure after surgery between the control group and the group of patients who underwent enucleation.

The normality of data distribution was tested Shapiro-Wilk W test and graphically. The relations between the parameters were tested using simple and multiple linear regression (correlation coefficient r, the significance level p).

**Results:** The mean age of the group of 40 patients with malignant melanoma of the uvea treated by one day session stereotactic radiosurgery on a linear accelerator in the year 2009–2011 was 55.13 ± 11.11 years. Average maximum radiation dose to sensitive structures has been the target of 12,0 Gy to the optic nerve and the ciliary 10,0 Gy.

The analysis in our group confirmed that the prevalence of the tumor independent of sex, increasing with age, with most patients are diagnosed between 60 and 70 years of age.

Analysis of the difference in intraocular pressure (IOP) before surgery showed no significant difference between the group of men and women (p = 0.54). Using simple linear regression, we confirmed assumptions, related to IOP before stereotactic radiosurgery with age (r = -0.09, p = 0.65). Multiple linear regression, we evaluated the relationship between predictors

Do redakce doručeno dne 5. 12. 2014  
Do tisku přijato dne 10. 4. 2015

Doc. Mgr. MUDr. Alena Furdová,  
PhD., MPH, MSc.  
Klinika oftalmológie LFUK a UNB,  
Nemocnica Ružinov  
Pažitková 4  
821 01 Bratislava  
e-mail: alikafurdova@gmail.com  
tel: pracovisko 421 2 48234 kl. 607

(dose at-risk structures – lens and optic nerve) and the change in IOP from the value before stereotactic radiosurgery at each time interval. Relations between predictors (Dose aperture – L, the dose of the optic nerve – O) and IOP of the file being described partial correlation coefficients after 2 weeks. For the relationship is significant correlation between the dose and the IOP in the lens at the time of 1 year, 1.5 years, and 2 years after the stereotactic radiosurgery.

**Conclusion:** A single stereotactic radiosurgery on a linear accelerator LINAC is possible at a dose of 35,0 to 38,0 Gy in intraocular melanomas in stage T1 to T3. According to our results, this is a highly effective method of treatment of uveal melanomas elevation to 6 mm and a capacity of up to 0,4 cm<sup>3</sup>. Secondary glaucoma is one of the most serious causes of enucleation after one day session stereotactic radiosurgery at linear accelerator (LINAC) for uveal melanoma. The percentage of enucleation in our investigated group (17.5%) for secondary glaucoma is about the same as in other studies.

**Key words:** intraocular tumors, malignant melanoma of the uvea, stereotactic radiosurgery, linear accelerator

Čes. a slov. Oftal., 71, 2015, No. 3, p. 134–142

## ÚVOD

Malígný melanóm je najčastejšie sa vyskytujúcim vnútroočným nádorom v dospelosti a jeho diagnostika ešte aj v súčasnosti naráža na mnohé nejasnosti. Liečba závisí od štádia, v ktorom bol proces diagnostikovaný aj od celkového stavu pacienta. Stanovenie diagnózy vnútroočného melanómu v minulosti znamenalo radikálny operačný prístup – enukleáciu bulbu, resp. až exenteráciu orbity. V posledných rokoch sa ustupuje od primárnej radikálnej liečby a do popredia sa dostávajú postupy zachovávajúce orgán zraku.

Malígný melanóm uvey (MMU), v 75–85 % lokalizovaný v choroidey, je najčastejším primárnym vnútroočným nádorom u dospelých. Jednou z možností liečby je využitie ionizujúceho žiarenia pri stereotaktickej rádiokirurgii z externého zdroja žiarenia pomocou lineárneho urýchľovača (LINAC). Cieľom liečby je cieleňé ožiarenie nádoru terapeutickou dávkou 35,0 Gy a zároveň minimalizácia škodlivého vplyvu žiarenia na citlivé štruktúry oka, ako je cievny systém sietnice, terč zrkovéhého nervu a corpus ciliare [14, 25, 36].

Napriek maximálnej snahe vyhnúť sa poškodeniu rádiosenzitivných štruktúr, úplná eliminácia tohto rizika nie je možná. Hlavným dôvodom je častý výskyt nádoru v oblasti fovey alebo terču zrkovéhého nervu. Najčastejšou a zároveň najzávažnejšou postradiačnou komplikáciou je sekundárny glaukóm. Vzniku sekundárneho glaukómu predchádza rozvoj rubeosis iridis na podklade neovaskularizácie. Predpokladá sa, že ožiarenie ciev vedie k ischemii, ktorá následne podporuje novotvorbu ciev a rozvoj sekundárneho glaukómu, ktorý v niektorých prípadoch môže byť dôvodom k enukleácii bulbu. Pri ischemii je zvýšená tvorba faktorov, ako sú VEGF (cievny endotelový rastový faktor), oxid dusnatý, zápalové cytokíny, voľné radikály a zvýšená akumulácia intracelulárneho glutamátu. Najdôležitejší je práve VEGF, ktorý podnecuje tvorbu ciev dúhovky a fibrovaskulárneho tkaniva, tvorbu synechií a uzáver uhla, čo mechanicky bráni odtoku vnútroočnej tekutiny a vedie k narastaniu vnútroočného tlaku. So zvyšovaním vnútroočného tlaku klesá perfúzný tlak, čo zhoršuje ischemický stav zrkovéhého nervu a buniek sietnice a vedie k ich poškodeniu, čo má za následok zužovanie zorného poľa, slepotu, alebo nutnosť pristúpenia k enukleácii bulbu [32].

## CIEĽ PRÁCE

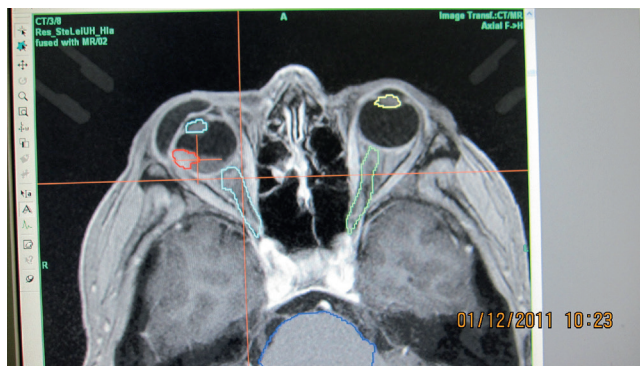
Sledovanie skupiny pacientov s malígnym melanómom uvey liečených stereotaktickou rádiokirurgiou v r. 2009–2011 na lineárnom urýchľovači LINAC, sledovanie postradiačných komplikácií.

## METODIKA

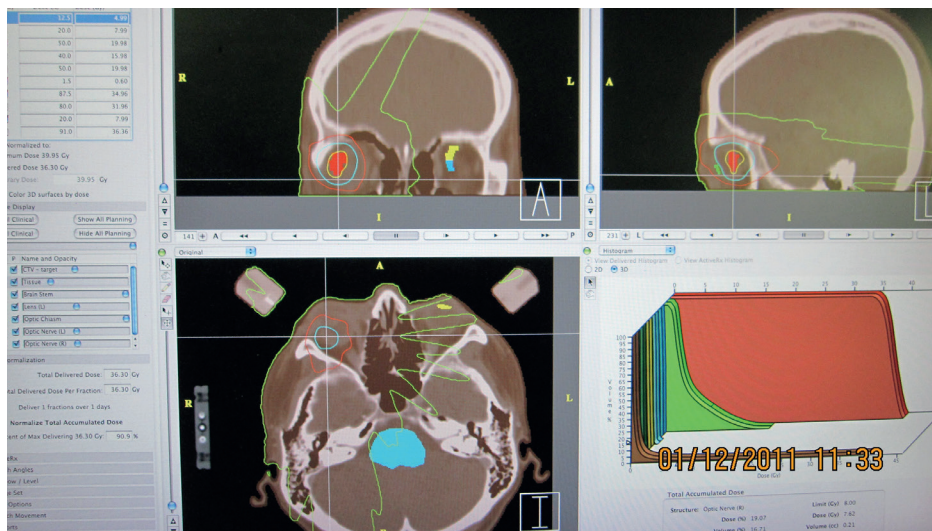
Sledovali sme 40 pacientov s malígnym melanómom uvey v štádiu T2 a T3, ktorí boli liečení stereotaktickou rádiokirurgiou (LINAC) v období 2009 až 2011, terapeutická dávka do ložiska bola TD 35,0 Gy, maximálna TD max 42,0 Gy (obr. 1, 2, 3, 4, 5).

Hodnotili sme vplyv faktorov (vek, ožiarenie rizikových štruktúr, čas) na hodnotu vnútroočného tlaku (VOT) a časové zmeny vnútroočného tlaku po zákroku medzi kontrolnou skupinou a skupinou pacientov, ktorí podstúpili enukleáciu.

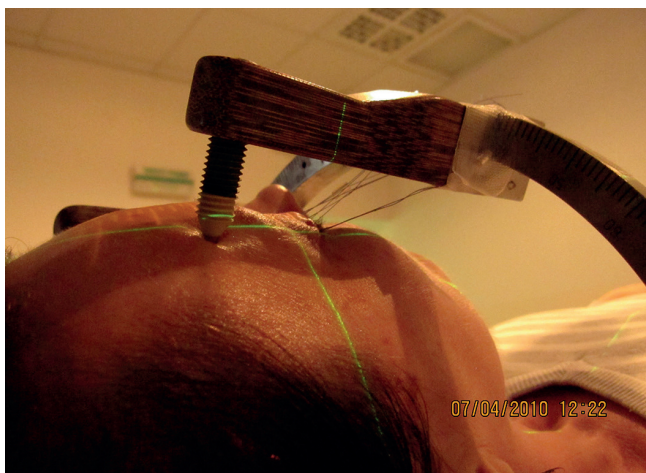Normálnosť rozdelenia dát sme testovali Shapiro-Wilkovým W testom a graficky. Vzťahy medzi parametrami boli testované pomocou jednoduchej a viacnásobnej lineárnej regresie (korelačné koeficienty  $r$ , hladina významnosti  $p$ ). Hodnotenie rozdielov medzi skupinami v čase sme vyko-



Obr. 1 Označenie nádorového intrabulbárneho ložiska (červená farba) a rizikových štruktúr (šošovky, zrkové nervy, kmeň) pred vytvorením stereotaktického rádiokirurgického plánu pre pacienta s malígnym melanómom choroidey



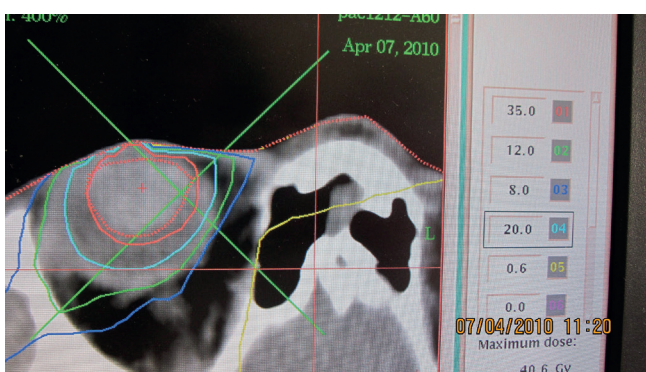
Obr. 2 Stereotaktický rádiochirurgický plán pacienta s malígnym melanómom choroidey, grafické naznačenie DVH (Dose Volume Histogram)



Obr. 3 Poloha pacienta s naloženým stereotaktickým kruhom a imobilizovanou očnou guľou pred ožiarení



Obr. 5 Poloha pacientky pri ožiarení na lineárnom urýchľovači (apríl 2010)



Obr. 4 Stereotaktický rádiochirurgický plán pacientky s veľkým vnútroočným melanómom – objem 1,0 cm<sup>3</sup> (apríl 2010)

nali pomocou dvojfaktorovej analýzy variancie (ANOVA). Všetky testy sme uskutočnili na hladine významnosti alfa 5 % ( $\alpha = 0,05$ ). Výsledky boli štatisticky spracované a vyhod-

notené pomocou programu StatsDirect® 2.7.8 software (StatsDirect Ltd., Cheshire, UK, GraphPad Prism 6.01 (GraphPad Software Inc.) a Microsoft Office Excel 2007.

## VÝSLEDKY

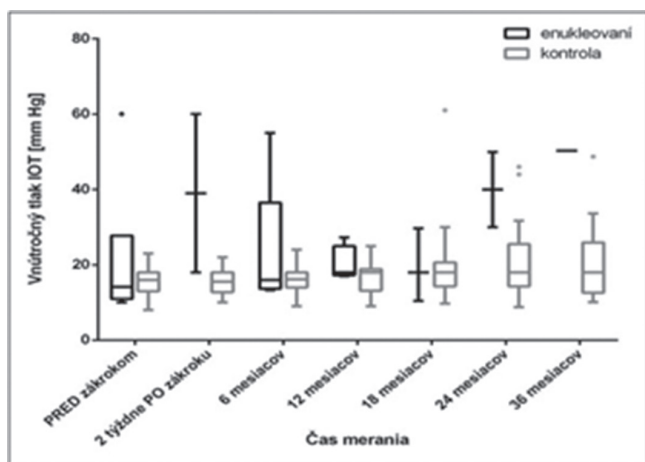
Priemerný vek v súbore 40 pacientov s malígnym melanómom uvey, ktorí boli indikovaní na stereotaktickú rádiokirurgiu na lineárnom urýchľovači v r. 2009 až 2011 bol  $55,13 \pm 11,11$  rokov. Priemerná maximálna dávka žiarenia pre citlivé štruktúry bola pre terč zrkavého nervu 12,0 Gy a pre corpus ciliare 10,0 Gy. Enukleáciu bolo nutné vykonať v 7 prípadoch, a to s priemerným časovým odstupom 14 mesiacov po stereotaktickom rádiokirurgickom výkone.

Analýza v našej skupine potvrdzuje, že prevalencia tumoru nezávisí od pohlavia, zvyšuje sa s vekom, pričom najviac pacientov je diagnostikovaných medzi 60. a 70. rokom života.

Analýza rozdielu vnútroočného tlaku (VOT) pred zákrokom neukázala signifikantný rozdiel medzi skupinou mužov a žien ( $p = 0,54$ ). Pomocou jednoduchšej lineárnej regresie sme nepotvrdili predpoklad súvisu hodnoty VOT pred stereotaxiou s vekom ( $r = -0,09$ ,  $p = 0,65$ ). Viacnásobnou lineárnou regresiou sme hodnotili vzťah medzi prediktormi (dávka na rizikových štruktúrach – šošovke a zrkavom nerve) a zmenou hodnoty VOT od hodnoty pred stereotaxiou v časovom intervale. Vzťahy medzi prediktormi (dávka na šošovky – L, dávka na zrkavom nerve – O) a hodnotami VOT v celom súbore sú popísané parciálnymi korelačnými koeficientami po 2 týždňoch. Za signifikantné vzťahy považujeme koreláciu medzi dávkou na šošovke a VOT v čase 1 roka, 1,5 roka, 2 a 4 rokoch po zákroku.

Pri porovnaní hodnôt VOT získaných v rôznych časových obdobiach medzi kontrolnou skupinou a enukleovaných pacientov sme dáta vyniesli do grafu krabicového typu (odľahlé hodnoty, min. interkvartilové rozpätie 25–75 %, max. odľahlé hodnoty). Rozdiely medzi skupinami boli hodnotené pomocou dvojfaktorovej analýzy rozptylu ANOVA (graf 1). Analýza poukázala na významné rozdiely v priemeroch medzi skupinami - kontrolná a po enukleácii ( $p < 0,0001$ ), v priemerných hodnotách VOT v rôznych časoch zaznamenania ( $p = 0,0005$ ). Zároveň je signifikantná aj interakcia medzi oboma faktormi - časom a zaradením do skupiny ( $p = 0,0118$ ).

Na zistenie odlišností medzi dvomi skupinami v čase sme použili metódu viacnásobného porovnania. Za signifikantný



Graf 1 Grafické zobrazenie hodnôt VOT v skupine pacientov po enukleácii a kontrolnej skupiny v časovom vývoji

rozdiel medzi skupinami – kontrolnej a po enukleácii je považovaný rozdiel v čase 2 týždňov ( $p = 0,004$ ), 24 mesiacov ( $p = 0,03$ ) a 36 mesiacov ( $p = 0,009$ ) po zákroku (graf 1).

### Postradiačné komplikácie po stereotaktickej rádiokirurgii

Prechodné ťažkosti bezprostredne po stereotaktickej rádiokirurgii (erózia rohovky po vybratí stehov) sa u všetkých pacientov riešili lubrikanciami a antibiotickými kvapkami, nezaznamenali sme neskorú komplikáciu defektu rohovky, ktorá by bola indikáciou napríklad na našitie amniovej membrány.

Skoré ani neskoré postradiačné komplikácie na koži okolia oka sme nezaznamenali, u 2 pacientov sme zaznamenali madarózu – v intervale viac ako 12 mesiacov od ožiarenia, na strane, kde bolo ožarované ložisko v bulbe, ale bez kozmetických problémov.

Z neskorých komplikácií po jednorázovom rádiokirurgickom výkone sme zaznamenali u 3 pacientov keratopatiu viac ako 2 roky po ožiarení (išlo o lézie v oblasti corpus ciliare a dávka na oblasť komorového uhla a rohovku bola viac ako 10,0 Gy). Tieto neboli indikáciou k enukleácii.

U 2 pacientov po kombinovanej rádiokirurgii a následnej inkompletnej endoresekcii bulbus postupne prešiel z glaukómového štádia v priebehu ďalšieho roka do atrofie aj s nálezom na rohovke a bola indikovaná enukleácia.

Komplikácie u pacientov po izolovanej stereotaktickej rádiokirurgii, ktoré viedli až k sekundárnej enukleácii u 5 pacientov, boli u každého pacienta spojené s prítomnosťou reziduálneho tumoru alebo progresiou primárneho ložiska. U každého pacienta bol základnou indikáciou k enukleácii sekundárny glaukóm s hodnotami VOT nad 55 Torr, konzervatívnym postupom nezládnuteľný. U týchto pacientov bol prítomný hemoftalmus – štvrté štádium klasifikácie podľa Fingera a zistili sme aj prítomnosť krvácania do prednej komory.

### Postradiačná katarakta

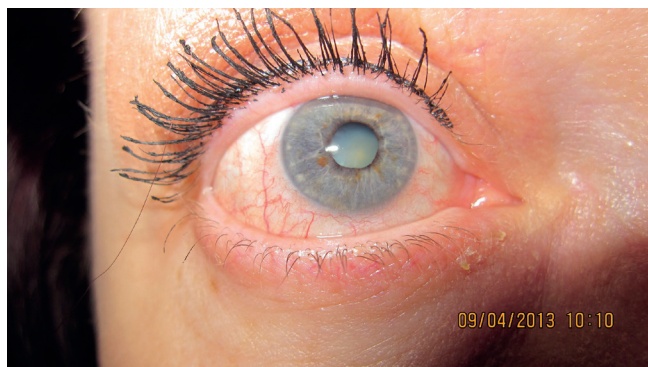U 5 pacientov bola indikovaná operácia katarakty aj s implantáciou umelej vnútroočnej šošovky na ožiarenom bulbe. Neskoré komplikácie na šošovke kontralaterálneho oka sme nezaznamenali v žiadnom prípade.

U pacientov, u ktorých bola operovaná katarakta s implantáciou umelej vnútroočnej šošovky (UVŠ) v intervale od 2 do 5 rokov po stereotaktickej rádiokirurgii (SRCH) a nemali sme k dispozícii údaje o opalescencii zadného puzdra v časovom intervale, sme ďalej tieto zmeny nehodnotili.

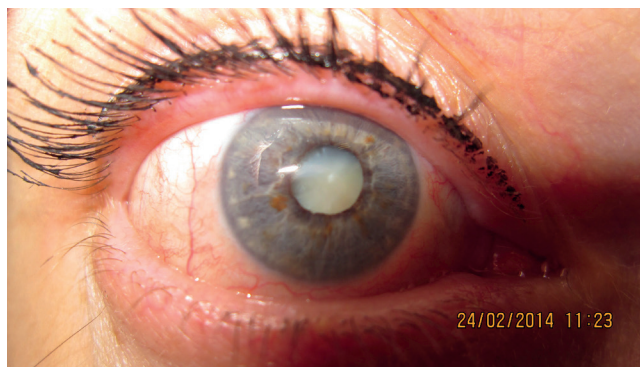Stabilizovaný nález viac ako 2 roky po ožiarení bulbu sme zaznamenali u 15 pacientov bez ohľadu na progresiu senilnej katarakty, resp. nález na šošovke pred SRCH výkonom na lineárnom urýchľovači. Rozvoj postradiačnej katarakty v časovom intervale po stereotaxii viac ako 2 roky bol len postupný (obr. 6, 7).

### Postradiačná optikoneuropatia

Postradiačná optikoneuropatia sa zaznamenala u 8 pacientov v intervale 12 až 24 mesiacov od stereotaktickej rádiokirurgie. V týchto prípadoch išlo o ložisko vo vzdialenosti do 2 PD od terča. U 4 pacientov, u ktorých bola dávka



Obr. 6 Nález na prednom segmente pacientky v apríli 2013



Obr. 7 Nález na prednom segmente pacientky vo februári 2014

ožiarenia viac ako 12,0 Gy na oblasť hranice terča zrakového nervu, došlo v dobe od 12 do 24 mesiacov k rozvoju postradiačnej neuropatie a ischemickým zmenám sietnice a postupne viedli k vzniku sekundárneho glaukómu. U jedného pacienta s peripapilárnym ložiskom s eleváciou do 4 mm v intervale 24 mesiacov od rádiochirurgie vznikol sekundárny glaukóm, hodnoty VOT sú dlhodobo viac ako 55 Torr a bulbus postupne prechádza do štádia atrofie; pacient odmietol enukleáciu a klinicky ho pozorujeme; pôvodné ložisko je redukované na maximálnu eleváciu 1 mm.

U pacientov, kde okrajová dávka žiarenia na oblasť terča zrakového nervu nepresiahla 8,0 Gy a ložisko bolo v priebehu viac ako 2 rokov marginalizované, sme zaznamenali optikoneuropatiu.

#### Postradiačná makulopatia

Postradiačná makulopatia pri ložiskách v blízkosti makuly, resp. do 1 PD vzdialenosti od makuly, sa rozvinula u 9 pacientov do 24 mesiacov od ožiarovania. Prítomný bol aj edém makuly ako ďalší z dôvodov poklesu centrálnej zrakovostrosti. Pacientov odosielame na vyšetrenie optickou koherenčnou tomografiou (OCT) v 6-mesačných intervaloch a hodnotíme objem makuly a progresiu edému.

V prípadoch pacientov, kde sme nemohli zaznamenať zmeny na očné pozadí fundus kamerou alebo OCT vyšetrením pre nepriehľadnosť optických médií, sme zaznamenávali len ultrazvukom progresiu rozvoja sekundárnej amócie, výšku elevácie v oblasti makuly. Eleváciu tumoru sme sledovali UZV B systém vyšetrením, pričom sme hodnotili vždy maximálnu eleváciu tumoru pri vyšetrení a takisto aj maximálnu výšku elevácie v centrálnej časti makuly pri suponovanom makulárnom postradiačnom edéme pri nepriehľadných optických médiách. U niektorých pacientov zmeny v makule, resp. na zadnom póle, ako neovaskularizácia, boli spojené aj s krvácaním do sklovca.

MRI vyšetrenie sme indikovali v 6-mesačných intervaloch u všetkých pacientov, ale mnohí sa z technických a iných dôvodov na vyšetrenie magnetickou rezonanciou nedostavili. Z nálezu MRI sme akceptovali v popise vždy hodnotu maximálnej elevácie tumoru a rozsah sekundárnej amócie sme zisťovali našim ultrazvukovým vyšetrením zadného pólu, resp. oblasti makuly.

#### Klinické pozorovanie pacientov po izolovanej SRCH s výškou maximálnej elevácie tumoru od 5 do 7 mm pred ožiarovaním

V súčasnosti je snahou, aby pacienti po absolvovaní rádiokirurgickej liečby absolvovali prvé MRI vyšetrenie po 3 mesiacoch od liečby na pracovisku v OÚSA a neskôr v intervaloch podľa charakteru ložiska a klinického priebehu na tom istom pracovisku, aby bolo možné nálezy porovnávať.

Hoci ide o veľmi malý súbor pacientov a ložiská neboli u všetkých pacientov na korešpondujúcich miestach, nemohli sme ani štatisticky spracovať údaje. Z nášho pohľadu ale ide o významný fakt, že ložisko malígneho choroidálneho melanómu s maximálnou eleváciou od 5 do 7 mm je možné stereotaktickou rádiokirurgickou metódou v dávke 35,0 Gy stabilizovať a zaznamenali sme aj regresiu v intervale 24 mesiacov od liečby.

#### DISKUSIA

Otázka, či je samotné ožiarovanie dostatočnou liečbou pri uveálnom melanóme a aká má byť dávka žiarenia, sa diskutuje od osemdesiatych rokov [26]. Nové prístupy k manažmentu liečby uveálneho melanómu nastali začiatkom 80. rokov [33, 34].

Na základe 20-ročného sledovania súboru 309 pacientov po episklerálnej aplikácii  $\beta$  žiaričov sa uvádza 61,5 %, prežívajúcich v priemere 6,7 roka po ožiarovaní, resp. 12,9 % exitovaných pre metastázy v rovnakom období [24]. Podľa údajov tejto štúdie 52,8 % úspešne liečených pacientov má plochú jazvu po ožiarovaní. Súčasne medzi 2. až 3. rokom uvádza po pôvodnom úbytku tumoru mierne pribudnutie (o 2,7 %). Predtým už Shields v súbore 500 pacientov liečených episklerálnymi žiaričmi s  $^{60}\text{Co}$  zistil, že prognóza v odstupe 5 rokov je dobrá, ak nie lepšia ako po enukleácii pre MMU rovnakých rozmerov [33, 34]. K analogickým záverom dospeli Augsburgers a kol. na základe hodnotenia súboru 237 pacientov, z čoho bolo 140 liečených enukleáciou a 97 episklerálne fixovaným žiaričom  $^{60}\text{Co}$ , počas 15-ročného dispenzárneho sledovania [1]. Na základe uvedenej retrospektívnej štúdie preukázali, že v prežívaní pacientov s primárnym malígnym melanómom choroidey a corpus ciliare liečených lokálnou brachyterapiou  $^{60}\text{Co}$  a enukleáciou je pomerne malý rozdiel.

Výsledky pacientov liečených brachyterapiou sú lepšie len asi o 10 %.

Veľmi dôležité je brať do úvahy, že pri liečebných postupoch MMU bez enukleácie bulbu v deštruovanom, nekrotickom a následne jazvovite premenenom materiáli nádoru, môžu ostať skupiny nádorových buniek bez cytolýzy, ktoré sú východiskom pre lokálnu recidívu i metastáz. To sa negatívne odzrkadlí na prognóze [1, 7, 12, 15].

Damato a kol. upozorňujú na rizikové faktory zvyšujúce možnosti metastázovania po transsklerálnej lokálnej excízii MMU, doplnenej následnou brachyterapiou  $^{106}\text{Ru}$  [5]. Hodnotili pritom súbor 332 pacientov s MMU s priemerom 13,1 mm a eleváciou 7,5 mm, histologicky prevažne z epiteloidných buniek. Zistili 52 úmrtí na metastázy a ako významné rizikové faktory uvádzajú:

1. vek (nad 60 rokov);
2. bunkové typy zmiešané a epiteloidné;
3. lokalizáciu (v predných a horných častiach);
4. priemer nádoru 16 a viac mm;
5. nerealizovanie dodatočnej brachyterapie;
6. sekundárna enukleácia pre reziduálny/recidivujúci nádor;
7. sekundárna enukleácia pre reziduálny, resp. recidivujúci nádor mimo oka.

Mortalita sa významne nezmenila po enukleácii po nekompletnom odstránení tumoru, resp. pri malých reziduách, resp. recidivách. Prežívanie klesá na 30 % v priebehu tri a pol roka, ak sa zistia u pacienta viac ako 3 rizikové faktory. V paralelnej štúdii Damato a kol. hodnotili súbor 286 pacientov, kde v 57 prípadoch (6 %) zistili po lokálnej transsklerálnej resekcii recidívu MMU [6]. V danom súbore v 57 % nebola súvislosť s uvedenými rizikovými faktormi.

Z hľadiska prognózy MMU treba ešte zdôrazniť nutnosť enukleácie atrofických bulbov, keďže sa pri vyšetrení kom vyšetrení dá zistiť prítomnosť uveálneho melanómu, ktorý bol klinicky nezistený, resp. aj pri vyšetrení napríklad ultrazvukom pred enukleáciou bol nález nejednoznačný. Asi v 10 % bulbov po enukleácii pre iné príčiny bol patohistologicky zistený MMU [35]. Najčastejšou príčinou omylov je neprehľadnosť optických médií oka. Pri prehľadnom zisťovaní enukleovaných bulbov na našej klinike v období od r. 2001–2008 všetky odoslané bulby na histopatologické vyšetrenie, ktoré mali klinicky stanovenú diagnózu MM, boli potvrdené aj patológom. U všetkých ostatných enukleovaných bulbov z iných príčin (atrofické, amaurotické bulby) sa ani v jednom prípade nevyskytla diagnóza intrabulbárneho melanómu [16].

Z hľadiska klinicko-patologickej korelácie MMU jednou z možností diagnózy je aj cytodiagnostika po transklerálnom prístupe. Ide o odber na zistenie prítomnosti buniek v subretinálnej tekutine, resp. je možná priama punkcia nádoru, v súčasnosti aj pri PPV). Postup je však spojený s problémami rozpoznávania izolovaných skupín buniek, najmä pri rozlišovaní buniek malígneho melanómu a histiocytov. Treba rátať aj so zvýšením rizika inokulácie buniek MMU do para- a retrobulbárnych tkanivových štruktúr počas odberu, a tým aj rýchlejším, resp. včasnejším metastázovaním [35]. V našom súbore sme ani v jednom prípade nerobili priamu punkciu nádoru transsklerálnym prístupom.

Hodnotenie klinicko-patologickej korelácie je aj základom rozhodovacieho procesu pre výber terapeutického postupu v zmysle mikrochirurgie (iridocyklektómia, resp. blok excízia, brachyterapia, event. kombinácia oboch s laserovou liečbou) alebo v zmysle enukleácie bulbu. Analýza vzájomného vzťahu klinického nálezu a patohistologickej stavby nádoru a okolitých štruktúr umožní posúdiť aj efektivitu zvoleného liečebného postupu, resp. posúdiť zhojenie procesu a súčasne i možnosť okamžitej terapeuticko-reakcie na prípadné neskôr zistené zmeny.

Stereotaktická rádioterapia je „konzervatívnu“ a neinvazívnu alternatívou enukleácie bulbu v liečbe malígnych melanómov uveálneho traktu. Umožňuje dosiahnuť regresiu tumoru bez nutnosti otvorenia bulbu cieľovým ožiarením nádorového ložiska. Na hodnotenie úspešnosti intervenčných zákrokov sa sleduje viacero charakteristík. Zvýšenie VOT po rádioterapii je neskorou, ale vážnou komplikáciou, ktorá v niektorých prípadoch môže viesť až k enukleácii ožiareného oka, aj keď klinickým sledovaním je dokázaná regresia nádorového procesu. V našom súbore 40 pacientov s malígnym melanómom uvey sme nezistili rozdiel v hodnote VOT pred zákrokom medzi skupinou mužov a žien. Nepotvrdili sme významný vzťah medzi vekom a hodnotou VOT. Naším cieľom bolo hodnotenie vplyvu dávky na rizikových štruktúrach a časovej zmeny hodnoty VOT po ožiarení. Predpokladali sme súvis veľkosti dávky na rizikových štruktúrach a hodnoty VOT v čase, vzhľadom na známy odklad prejavu viacerých postradiačných komplikácií. Našli sme významné vzťahy vo viacerých časových obdobiach, kde veľkosť dávky na šošovke korelovala s hodnotou VOT. Na potvrdenie predpokladu určenia dávky na šošovke ako prediktora pre VOT je potrebný ďalší zber dát, vzhľadom na výskyt časových údajov, kde sa vzťah nepotvrdil.

Sekundárne ťažkosti vyúsťujúce do enukleácie sú prítomné približne u 16,3 % [10].

V našom súbore pacientov sme zaznamenali 7 sekundárne enukleovaných očí u pacientov (17,5 %).

Rádioterapeutické metódy liečby sa začali rozvíjať v 80. rokoch minulého storočia. Skupina lekárov z Viedne sledovala r. 1997 do r. 2001 celkovo 90 pacientov s MMU liečených stereotaktickou rádioterapiou na lineárnom urýchľovači. Ožarovanie bolo realizované v 5 frakciách v celkovej dávke 60,0 Gy. Imobilizácia oka bola zabezpečená optickým fixačným systémom. Objem nádorov bol 70–1430 mm<sup>3</sup> a výška elevácie bola 2,7–15,9 mm. U 98 % pacientov došlo k zmenšeniu nádoru, sekundárne enukleácia bola realizovaná u 7 pacientov [8].

Dávka žiarenia v centre tumoru, ale aj na jeho okrajoch, je stále diskutovaná, prvá štúdia porovnávajúca ožarovanie uveálneho melanómu na jeho okraji gama nožom a protónovým žiarením bola publikovaná až v r. 2007. Pri plánovacom systéme sú presné kritéria na ožarovanie jednotlivých častí lézie [39]. Rôzne pracoviská aplikujú rôzne dávky žiarenia do ložiska v závislosti od technických možností. V našom súbore sme zistili, že regresia alebo stabilizácia primárneho melanómového ložiska s maximálnou eleváciou od 5 mm do 7 mm je možná rádioterapeutickou metódou v dávke 35,0 Gy.

Pracoviská používajú rôzne systémy fixácie bulbu počas ožarovania, mechanické, ako používame doposiaľ na Slo-

vensku, alebo neinvazívne – externé fixačné systémy, ktoré nevyžadujú priamo naloženie stehov pred výkonom [21]. Niektorí autori preferujú frakcionovanú stereotaktickú rádiokirurgiu v liečbe uveálnych melanómov [37].

Autori z Mníchova sledovali počas 3 rokov skupinu 100 pacientov s MMU liečených gama nožom [28]. Boli to pacienti s veľkými nádormi lokalizovanými na zadnom póle. U 2 pacientov došlo k recidíve. Pred ožarovaním bola maximálna apikálna výška nádoru 7,8 mm, po jednom roku po ožarovaní bola táto výška 5,7 mm, po 2 rokoch 4,3 mm a po 3 rokoch 4,6 mm. Počas prvého roka po ožarovaní bola u 7 pacientov realizovaná pre sekundárny glaukóm enukleácia, počas druhého roka u ďalších 2 pacientov a počas tretieho roka u ďalšieho pacienta. U 98 % pacientov sa nádor zmenšil [28].

Na pracovisku v Prahe liečili od novembra 1995 do decembra 1996 spolu 11 pacientov s MMU Leksellovým gama nožom. Nádory mali prominenciu nad 8 mm a lokalizáciu parapapilárnu alebo makulárnu. Priemerná doba sledovania bola 6 mesiacov. Zraková ostrosť poklesla u 5 pacientov. K zmenšeniu nádoru došlo u 10 pacientov. U 1 pacienta bola pre rast nádoru realizovaná enukleácia [30].

Výhodou cyklotrónu je homogénne dávkovanie a možnosť frakcionácie. Nevýhodou je skutočnosť, že cyklotrón sa môže postaviť len na určitých miestach za presne definovaných podmienok. Liečba vyžaduje náročnú a presnú lokalizáciu nádoru, určenie objemu, okraja a polohy nádoru, stanovenie rozsahu nálezu v 3D zobrazení, stanovenie ochranného lemu minimálne 2,5 mm. Prvé štúdie sa objavili koncom deväťdesiatych rokov. Egger a kol. publikovali súbor 2 465 pacientov s MMU liečených protónovou a hadrónovou rádioterapiou od r. 1984 do roku 1999 [9]. Priemerná doba sledovania bola 44 mesiacov. Zachovanie oka počas 5, 10 a 15 rokov po liečbe bolo u 88 % pacientov, resp. 86 % a 83 % po 15 rokoch od liečby. Enukleovaných bolo 218 očí. Pri optimalizácii liečebnej techniky sa zvýšilo zachovanie oka po 5 rokoch z 97 % na 100 % pri malých nádoroch, z 86 % na 99 % pri stredných nádoroch a z 71 % na 89 % pri veľkých nádoroch. Vo veľkých súboroch MMU liečených protónovým žiarením sa uvádzajú ako jednou z najčastejších príčin enukleácie recidíva pôvodného tumoru, progresia rastu [20].

Multimodálny prístup k liečbe uveálnych melanómov akceptuje aj Damato [4]. Dlhodobé výsledky s aplikáciou liečby uveálneho melanómu gama nožom uviedol Ghazi [18]. Štúdia Gragoudas a kol. spracovala 2 069 pacientov s MMU liečených protónovou a hadrónovou rádioterapiou [20]. Až 95 % pacientov bolo sledovaných 15 rokov. K opätovnému rastu došlo u 60 pacientov. U 84 % pacientov bolo počas 15 rokov zachované liečené oko [20]. V inej štúdii Gragoudasa a kol. publikovali výsledky liečby 1 922 pacientov liečených teleterapiou na Harvardskom cyklotróne od r. 1975 do r. 1996 [19]. Priemerná doba sledovania bola 5,2 roka. Lokálna recidíva bola dokumentovaná u 45 pacientov, u ďalších 17 pacientov bolo oko enukleované pre rast nádoru. Recidíva bola zaznamenaná od 2 mesiacov do 11 rokov po ožarení ložiska. Iná štúdia dokumentovala súbor 39 pacientov s MMU liečených protónovou rádioterapiou, u ktorých bola realizovaná fluoroangiografia a angiografia indocyanínovou

zelenou v období od r. 1998 do 2001 [22]. Nádory mali priemernú eleváciu 3,65 mm a boli lokalizované parapapilárne alebo paramakulárne. Angiografia bola realizovaná pred ožarovaním a následne po 3 mesiacoch, po pol roku a po jednom roku. Ciev v nádore boli zobrazené v 89 % u všetkých nádorov pri indocyanínovej zelenej, ale len u 33 % fluoroangiografií. Po 3 mesiacoch neboli zistené žiadne zmeny a po 6 mesiacoch bolo pomocou indocyanínovej zelenej detekované veľké presakovanie z ciev v oblasti nádoru. Po 1 roku sa toto presakovanie zvýraznilo a bolo taktiež viditeľné pri fluoroangiografii.

Po teleterapii vnútroočných melanómov je potrebné v určitom časovom intervale počítať aj s komplikáciami, u lézií s prítomnosťou sekundárnej amócie je treba počítať s ešte vyšším percentom komplikácií ako je rubeóza dúhovky, sekundárny glaukóm až totálne odlúpenie sietnice. To je najčastejšia príčina a dôvod pre následnú enukleáciu [11]. Zmeny choroidálnej cirkulácie sú následkom iriadiácie [27].

V našom súbore máme evidované jedného pacienta s juxtapapilárnym melanómom, u ktorého po liečbe došlo k radikálnemu poklesu zrakovej funkcie, ale bulbus je anatomicky zachovaný. Juxtapapilárne melanómy je možné riešiť rádiokirurgiou, ale riziko neuropatie je prakticky nevyhnutné [23].

Zníženie postradiačných komplikácií je cieľom mnohých oftalmo-onkologických centier. V r. 2010 bola publikovaná štúdia, ktorá preukázala výrazne znížené postradiačné poškodenie makuly pri ožarení malígneho melanómu, kde silikónový olej implantovaný do dutiny sklovca absorboval až 50 % radiačnej dávky žiarenia [29].

Predchádzajúce ožiarenie gama-nožom pred resekciami a endoresekciami zaviedli Bornfeld a kol. [2]. Vykonalí endoresekcii MMU u 29 pacientov, objem nádorov sa pohyboval od 0,2 do 1,4 cm<sup>3</sup>. U 17 pacientov doožarovali lôžko tumoru ruténiovým žiaričom. Len u 5 pacientov bola neskôr nutná enukleácia [2].

Dávka žiarenia pred endoresekciami je v každom oftalmo-onkologickom centre iná, v našich podmienkach to bolo 35,0–38,0 Gy v jednom sedení [13, 14]. Pri ožarení gama-nožom v jednom sedení je možné aplikovať vyššiu dávku žiarenia. Imobilizácia bulbu je možná aj iným ako mechanickým spôsobom [28]. Pri frakcionovanej liečbe stereotaktickou rádiokirurgiou pomocou externého optického fixačného systému vo Viedni aplikujú spôsob nie mechanickej, ale optickej fixácie bulbu, čo umožňuje frakcionáciu, a tým aj zvýšenie celkovej dávky žiarenia [38]. V našich podmienkach nie je možné v súčasnosti frakcionáciu z technických príčin vykonať, naďalej uskutočňujeme stereotaktické rádiokirurgické výkony fixáciou bulbu mechanickým postupom (imobilizácia cez priame extraokulárne svaly) a následne sa robí fixácia prostredníctvom stehov na stereotaktický kruh.

V retrospektívnej štúdii v r. 1990–2000 analyzovali Cohen a kol. 198 pacientov s choroidálnym melanómom, ktorí boli liečení stereotaktickou rádiokirurgiou – 78 pacientov, alebo enukleáciou – 118 pacientov [3]. U všetkých pacientov s potvrdenými metastázami v intervale sledovania od liečby boli potvrdené metastázy pečene sonograficky alebo CT vyšetrením – 53 pacientov (27 %). U 8 pacientov po liečbe

stereotaktickou rádiochirurgiou bola nutná enukleácia. Dĺžka sledovania bola od 1 mesiaca do 10 rokov, 7 pacienti vypadli zo sledovaného súboru v skupine enukleovaných pacientov, v skupine pacientov po stereotaxii nikto nevypadol zo sledovania. Táto štúdia bola prvou analýzou prežívania pacientov po enukleácii a po stereotaktickej rádiochirurgii. Nepreukázal sa významný vplyv na interval bez prítomnosti metastáz po liečbe v závislosti od veku, pohlavia, prítomnosti extrasklerálneho šírenia alebo sekundárnej amócie [3]. Táto štúdia potvrdila, že najväčší rozmer tumoru a lokalizácia tumoru sú nezávislé prognostické faktory pri prežívaní pacientov [31].

## ZÁVER

Jednorázová stereotaktická rádiochirurgia na lineárnom urýchľovači LINAC je možná v dávke 35,0–38,0 Gy u vnútroočných melanómov v štádiu T1 až T3. Podľa našich výsledkov

ide o vysoko efektívnu metódu liečby uveálnych melanómov s eleváciou do 6 mm a objemom do 0,4 cm<sup>3</sup>. U pacientov s melanómom o objeme viac ako 0,8 cm<sup>3</sup> je potrebné pristúpiť ku kombinovaným operačným postupom. Stereotaktická rádiochirurgia je v súčasnosti jediná možná metóda liečby uveálnych melanómov ionizujúcim žiarením na Slovensku a vyžaduje si dokonalú spoluprácu viacerých medicínskych odborov [17].

Sekundárny glaukóm je jednou z najzávažnejších príčin enukleácie u pacientov s uveálnym melanómom, u ktorých bola indikovaná stereotaktická rádiochirurgia na lineárnom akcelerátore (LINAC); percento enukleácií v našom sledovanom súbore (17,5 %) pre sekundárny glaukóm je približne rovnaké ako v iných štúdiách. Predpokladaný súvis veľkosti dávky na rizikové štruktúry v korelácii s hodnotou vnútroočného tlaku sa prejavil aj v našom súbore.

*Podporené grantom KEGA 008 UK – 4/2014*

## LITERATURA

- Augsburger, J.J., Schneider, S., Freire, J., et al.:** Survival following enucleation versus plaque radiotherapy in statistically matched subgroups of patients with choroidal melanomas: results in patients treated between 1980 and 1987. *Graefes Arch Clin Exp Ophthalmol*, 237; 1999: 558–567.
- Bornfeld, N., Talies, S., Anastassiou, G., et al.:** Endoresection malignant Melanome der Uvea nach präoperativer stereotaktischer Einzeldosis-Konvergenzbestrahlung mit dem Leksell-Gamma-knife. *Ophthalmologie*, 99; 2002: 338–344.
- Cohen, V.M.L., Carter, M.J., Kemeny, A., et al.:** Metastasis-free survival following treatment for uveal melanoma with either stereotactic radiosurgery or enucleation. *Acta Ophthalmol Scand*, 81; 2003: 383–388.
- Damato, B.E., Lecuona, K.:** Conservation of eyes with choroidal melanoma by a multimodality approach to treatment. An audit of 1632 patients. *Ophthalmology*, 111; 2004: 977–983.
- Damato, B.E., Paul, J., Foulds, W.S.:** Risk factors for metastatic uveal melanoma after transscleral local resection. *Br J Ophthalmol*, 8; 1996: 109–116.
- Damato, B.E., Paul, J., Foulds, W.S.:** Risk factors for residual and recurrent uveal melanoma after transscleral local resection. *Br J Ophthalmol*, 80; 1996: 102–108.
- Diaz, C.E., Capone, Jr. A., Grossinklaus, H.E.:** Clinicopathologic Findings in Recurrent Choroidal Melanoma after Transpupillary Thermotherapy. *Ophthalmology*, 105(8); 1998: 1419–1424.
- Dieckmann, K., Georg, D., Zehetmayer, M., et al.:** LINAC based stereotactic radiotherapy of uveal melanoma: 4 years clinical experience. *Radiother Oncol*, 67; 2003: 199–206.
- Egger, E., Zografos, L., Schalenbourg, A., et al.:** Eye retention after proton beam radiotherapy for uveal melanoma. *Int J Radiat Oncol Biol Phys*, 55; 2003: 867–880.
- Finger, P.T.:** Radiation Therapy for Choroidal Melanoma. *Survey of Ophthalmology*, 42; 1997: 215–232.
- Foss, A.J., Whelehan, I., Hungerford, J.L., et al.:** Predictive factors for the development of rubeosis following proton beam radiotherapy for uveal melanoma. *Br J Ophthalmol*, 91; 1997: 748–754.
- Furdová, A., Chorváth, M., Waczulíková, I., et al.:** No differences in outcome between radical surgical treatment (enucleation) and stereotactic radiosurgery in patients with posterior uveal melanoma. *Neoplasma*, 57(4); 2010: 377–381.
- Furdová, A., Oláh, Z.:** Maligny melanóm v uveálnom trakte. Bratislava, Asklepios. 2002, 172 s.
- Furdová, A., Oláh, Z.:** Nádory oka a okolitých štruktúr. Brno, CERM. 2010, 152 s.
- Furdová, A., Strmen, P., Sramka, M.:** Complications in patients with uveal melanoma after stereotactic radiosurgery and brachytherapy. *Bratislava Medical Journal – BLL*, 106(12); 2005: 401–406.
- Furdová, A., Strmen, P., Waczulíková, I., et al.:** One-day session LINAC-based stereotactic radiosurgery of posterior uveal melanoma. *Eur J Ophthalmol*, 22(2); 2012: 226–235.
- Furdová, A., Šramka, M.:** Uveal malignant melanoma and stereotactic radiosurgery. Saarbrücken: LAP LAMBERT Academic Publishing. 2014, 181 s.
- Ghazi, N.G., Ketscheride, C.S., Sheehan, J., et al.:** Gamma knife radiosurgery for uveal melanoma ineligible for brachytherapy by the Collaborative Ocular Melanoma Study criteria. *Open Access Surgery*, 1; 2008: 21–24.
- Gragoudas, E.S.:** Proton beam therapy: proton therapy for uveal melanoma – 20 years experience. 2001 Subspeciality Day, Retina, 2001, American Academy of Ophthalmology, New Orleans, Louisiana, 10; 2001.
- Gragoudas, E.S., Lane, A.M., Munzenrider, J., et al.:** Long-term risk of local failure after proton therapy for choroidal/ciliary body melanoma. *Trans Am Ophthalmol Soc*, 100; 2002: 43–48.
- Jaywant, S.M., Osei, E.K., Ladak, S.:** Stereotactic radiotherapy in treatment of ocular melanoma: A noninvasive eye fixation aid and tracking system. *Am Coll Med Phys*, 4; 2003: 156–161.
- Krause, L., Bechrakis, N., Heinrich, S., et al.:** Indocyanine green angiography and fluorescein angiography of malignant choroidal melanomas following proton beam irradiation. *Graefes Archive for Clinical and Experimental Ophthalmology*, 246(6); 2004: 545–550.
- Krema, H., Somani, S., Sahgal, A., et al.:**



- Stereotactic radiotherapy for treatment of juxtapapillary choroidal melanoma: 3-year follow-up. *Br J Ophthalmol*, 93; 2009: 1172–1176.
24. **Lommatzsch, P.K.:** Intraoculare Tumoren. Leitfaden für Diagnostik und Therapie. Enke Verlag, Stuttgart, 1989, 161 p.
  25. **Lučenič, A., Fribertová, M., Chorváth, M.:** Stereotaktická rádiochirurgia malígneho melanómu oka. *Onkológia*, 6; 2011: 35.
  26. **Manschot, W.A., van Strik, R.:** Is irradiation a justifiable treatment of choroidal melanoma? Analysis of published results. *Br J Ophthalmol*, 71; 1987: 348–352.
  27. **Midena, E., Segato, T., Valenti, M., et al.:** The Effect of external Eye Irradiation on Choroidal Circulation. *Ophthalmology*, 103; 1996: 1651–1660.
  28. **Mueller, A.J., Schaller, U., Talies, S., et al.:** Stereotaktische Konvergenzbestrahlung grosser uvealer Melanome mit dem Gamma-knife. *Ophthalmologie*, 100; 2003: 122–128.
  29. **Oliver, S., Leu, M., Demarco, J., et al.:** Attenuation of iodine 125 radiation with vitreous substitutes in the treatment of uveal melanoma. *Arch Ophthalmol*, 128(7); 2010: 888–893.
  30. **Pochop, P., Pilbauer, J., Křepelková, J., et al.:** Dva roky zkušeností s léčbou Leksellovým gama nožem. *Čes a slov Ophthalmol*, 54(4); 1998: 222–234.
  31. **Seregard, S., Kock, E.:** Prognostic indicators following enucleation for posterior uveal melanoma. A multivariate analysis of longterm survival with minimized loss to follow-up. *Acta Ophthalmol Scand*, 73; 1995: 340–344.
  32. **Shields, C.L., Shields, J.A., et al.:** Prevalence and Mechanisms of Secondary Intraocular Pressure Elevation in Eyes with Intraocular Tumors. *Ophthalmology*, 94; 1987: 839–846.
  33. **Shields, J.A.:** Advances in management of intraocular tumors. *Highlights of Ophthalmology*, 22; 1994: 32–34.
  34. **Shields, J.A., Shields, C.L.:** Current alternatives in the management of posterior uveal melanomas. *Trans. Am. Acad. Ophthalmol. Otolaringol.*, 42; 1990: 938–944.
  35. **Shields, J.A., Shields, C.L., Davidson, R., et al.:** Iris Melanoma Arising From sector Congenital Ocular Melanocytosis in a Child. *Cornea*, 28(10); 2009: 1191–1193.
  36. **Šramka, M.:** Stereotaktická rádiochirurgia v liečbe nádorov hlavy a krku. *Onkológia* 2; 2006: 126–129.
  37. **Tokuuye, K., Akine, Y., Sumi, M., et al.:** Fractionated stereotactic radiotherapy for choroidal melanomas. *Radiother Oncol*, 42; 1997: 87–91.
  38. **Zehetmeyer, M., Kitz, K., Menapace, R., et al.:** Local tumor control and morbidity after one to three fractions of stereotactic external beam irradiation for uveal melanoma. *Radiother Oncol*, 55; 2000: 135–144.
  39. **Zytkovicz, A., Daftari, I., Phillips, T.L., et al.:** Peripheral dose in ocular treatment with Cyberknife and Gamma Knife radiosurgery compared to proton radiotherapy. *Phys Med Biol*, 52; 2007: 5957–5971.