

# LÉČBA TRAUMATICKÉ MAKULÁRNÍ DÍRY U DĚTÍ

## SOUHRN

**Úvod:** Traumatická makulární díra (TMD) je patologie vznikající na podkladě tupého poranění oka s neodloučeným sklivcem, často provázená komocí sítnice v zadním pólu oka (Berlinovo zkalení, commotio retinae). Vzácně se může TMD spontánně zhojit, avšak obvykle je indikována pars plana vitrektomie (PPV) s vnitřní tamponádou sítnice.

**Cíl:** Cílem práce je referovat o výsledcích léčby TMD u čtyř dětí.

**Metodika:** V letech 2007–2012 jsme diagnostikovali TMD u 4 dětí, 4 chlapců (ve věku 9, 10, 13 a 17 let). Poranění pravého i levého oka bylo zastoupeno stejně. Ve všech případech to byla zranění při sportu, u třech pacientů (9, 10 a 17 let) kontuze oka fotbalovým míčem, jeden pacient byl udeřen do oka tenisovou raketou. PPV byla indikována u 3 chlapců, dvakrát byl jako tamponáda použit 20% SF<sub>6</sub>, jedenkrát silikonový olej, který byl následně za 3,5 měsíce odstraněn. K jedinému spontánnímu zhojení TMD došlo u desetiletého chlapce po kontuzi fotbalovým míčem v průběhu druhého týdne po úrazu, v průběhu doporučeného klidového režimu a přípravy k PPV. Nález všech pacientů byly monitorovány prostřednictvím klinického vyšetření včetně biomikroskopie, fotografie fundu a vyšetření optickou koherentní tomografií (OCT).

**Výsledek:** Vstupní nejlepší korigovaná zraková ostrost (NKZO) byla výrazně horší ve skupině léčené chirurgicky, pohybovala se mezi 1/60 (0,016) – 6/60 (0,1), u chlapce zhojeného bez chirurgické léčby byla 6/12 (0,5). U všech chlapců léčených chirurgicky se TMD uzavřela. U spontánně zhojené TMD se zlepšila NKZO na 6/6 (1,0). Pooperační NKZO se zlepšila na 6/24 (0,25) – 6/12 (0,5). Časné ani pozdní pooperační komplikace jsme nepozorovali. Průměrná sledovací doba je 20 měsíců.

**Závěr:** PPV s vnitřní tamponádou sítnice jsme indikovali na základě výsledku OCT vyšetření bez tendence k spontánnímu uzavření TMD. U všech dětí jsme zaznamenali anatomický úspěch a uspokojivý funkční výsledek. Vyslovujeme podezření na predispozici pro TMD v populaci jihovýchodní Asie.

**Klíčová slova:** traumatická makulární díra, kontuze oka, děti, pars plana vitrektomie, optická koherentní tomografie, spontánní zhojení

## SUMMARY

### TREATMENT OF PEDIATRIC TRAUMATIC MACULAR HOLES

**Purpose:** To report the results of treatment of the traumatic macular holes (TMH) in four children.

**Methods:** Retrospective study analyzed data of 4 children, males with a mean age of 12.3 years (range, 9–17 years), with diagnosis of TMH. All patients suffered a blunt trauma of the eye during the sport activities. The symptoms of three patients began after being hit to the face with a soccer ball, one boy was hit to his eye by a tennis racket. Right eyes and left eyes were occurred identically. All patients were followed with ophthalmic examination, fundus photography and optical coherence tomography (OCT). One patient aged 10 years two weeks after blunt trauma with a soccer ball achieved spontaneous closure of TMH. Three patients aged nine to 17 years with TMH underwent surgical repair between September 2007 and May 2012 with three-port vitrectomy. After induction of posterior vitreous detachment vitrectomy with or without internal limiting membrane (ILM) peeling and gas or silicone oil injection were performed followed by prone positioning of head for ten days. Silicon oil was in an only patient removed within 3.5 month.

**Results:** All four macular holes were closed successfully. Follow-up period was from 10 to 31 month (ranged, 20 month). There were no reoperations. There were no surgical complications during follow-up period. Visual acuity (VA) improved in all eyes. In spontaneously closed TMH was VA improved from 0.5 to 1.0. In surgically treated group VA improved from initial 0.016 to 0.1 (ranged, 0.061) to final 0.25 to 0.5 (ranged, 0.36).

**Conclusion:** Pars plana vitrectomy is a safe method for treatment TMH in children without tends to spontaneous closure of TMD in OCT imaging. Predisposition for TMH in population south-east Asia is suspected.

Key words: traumatic macular hole, children, optical coherence tomography, vitrectomy, spontaneous closure

*Čes. a slov. Oftal., 71, 2015, No. 1, p. 30-36*

Štěpánková J., Dotřelová D.

Oční klinika dětí a dospělých 2. LF UK a FNM, V Úvalu 84, 150 08, Praha 5, Motol, přednosta prof. MUDr. Dagmar Dotřelová, CSc., FEBO

Předneseno na 12. sjezdu ČVRS v Průhoncích 23. 11. 2012.

Do redakce doručeno dne 25. 9. 2014

Do tisku přijato dne 9. 1. 2015

MUDr. Jana Štěpánková  
Oční klinika dětí a dospělých  
UK 2. LF a FNM  
V Úvalu 84  
150 08 Praha 5 – Motol  
e-mail: jana.stepankova@lfmotol.cuni.cz

## ÚVOD

Makulární díra (MD) je okrouhlá nebo oválná léze neuroepitelu sítnice v plné tloušťce v centru makuly, obvykle doprovázená prstencem subretinální tekutiny v okolí defektu, která má za následek pokles centrální zrakové ostrosti postiženého oka. Odhaduje se, že víc jak 90 % diagnostikovaných MD představují idiopatické MD (IMD), které postihují převážně ženy po klimakteriu. MD jako komplikace vysoké myopie i traumatické makulární díry (TMD) představují pouze malou část všech MD. TMD, tak jak byla prvně popsána Knappem [15] v roce 1869, je jednou z možných sítnicových komplikací tupého poranění oka, stejně jako komoce sítnice (Berlinův edém), retinální nekróza, retinální krvácení, trhliny ILM [Hirata], trhliny cévnatky v oblasti makuly, retinální trhliny nebo na jejich podkladě vzniklé rhytmogenní odchlípení sítnice, a nejčastěji je popisována u mladých sportujících mužů [1–6, 8–20, 22–28, 30–35]. Mezi nebezpečné sporty z hlediska vzniku TMD patří zejména míčové hry (fotbal, baseball, tenis). Nověji jsou k TMD řazeny i sítnicové defekty makuly způsobené náhodným zásahem pulsu laseru, který generuje plazma a působí tkáňovou disrupci (1064 nm neodýmium: yttrium-aluminium-garnet (Nd: YAG) laser užívaný v oftalmologii či dermatologii nebo 755 nm Alexandritový laser užívaný ke korekci pigmentových lézí v dermatologii), popsané na osobách, které s lasery pracovaly jako ochranných pomůcek nedbalí uživatelé nebo servisní technici [7, 21, 29].

Ačkoli rychlý rozvoj a rozšíření zobrazovacích metod, a to zejména optické koherentní tomografie (OCT) jako metody umožňující průběžné rychlé monitorování nálezu a porovnávání případných změn, vedl v posledním desetiletí k detailnějšímu porozumění TMD vzniklých jako následky kontuze oka, o jejich patogenezi a vývoji na rozdíl od IMD dosud nepanuje jednotný konsensus. Nejrozšířenějším vysvětlením je kombinace mechanismů, které se s mírou uplatnění mohou u každého úrazu lišit, jako jsou náhlá předozadní deformace bulbu s oploštěním zadního pólu oka, kde se v těsném kontaktu potkávají vrstvy s rozdílnou elasticitou a vulnerabilitou

(zadní hyaloidní membrána, ILM, neuroretina, choroidea s retinálním pigmentovým epitelem (RPE) a skléra), různá míra komoce sítnice nebo postkontuzní sítnicové nekrózy, případně sítnicové krvácení. To má za následek, že některé TMD jsou nalezeny bez či s využitím OCT bezprostředně po úrazu, jiné jsou diagnostikovány až v rámci pozdějšího monitorování. Ze stejného důvodu může být počáteční nejlepší korigovaná zraková ostrost (NKZO) i výrazně horší než 6/60 (0,1) jak ji známe z 3. a 4. stupně IMD dle Gasse. Jednoznačný není ani přírodní vývoj nálezu po vzniku TMD. TMD může podobně jako IMD perzistovat a k anatomické a funkční rehabilitaci vyžadovat chirurgickou intervenci. Stejně tak je ale možné samovolné uzavření TMD, které bylo popsáno v intervalu od několika dní po několik měsíců [1, 5, 20, 22, 24, 26, 28, 30–32], zejména u malých TMD o velikosti 0,1–0,2 papilárního diametru (PD), a to dokonce i když bylo v počátku provázené lokalizovaným plochým odchlípením sítnice [1, 20]. Je nutné počítat i s tím, že u dětí pod 7 let věku může být TMD amblyogenním faktorem. Ze všech těchto důvodů se liší přístup k léčbě TMD. Většina autorů se shoduje pouze v tom, že nejspolehlivější zárukou anatomického uzavření TMD je pars plana vitrektomie (PPV) s nitrooční tamponádou, s pečlivým odstraněním zadní hyaloidní membrány sklivce v zadním pólu oka, protože u mladých jedinců adhezuje obzvláště pevně, a s alespoň týdenním pooperačním polohováním hlavy čelem dolů. V dalších aspektech PPV (načasování, facilitace, peeling ILM, adjuvantní agens, tamponáda) se vyskytují rozdílné názory i doporučení. Podobně jako u IMD, je uzavření TMD dobrým východiskem, nikoli však zárukou zlepšení funkce oka z důvodu rozdílné míry zejména poúrazových, ale i pooperačních změn oka.

## METODIKA A PACIENTI

V letech 2007–2012 jsme diagnostikovali TMD u 4 dětí, 4 chlapců ve věku 9, 10, 13 a 17 let. Poranění pravého i levého oka bylo zastoupeno stejně. Ve všech případech to byla zranění při sportu, u třech chlapců (9, 10 a 17 let) kontuze

Tab. 1 Data pacientů.

č.	věk (roky)/pohlaví	trvání TMD (týdny)	zdroj traumatu	přidružená poranění	uzavření TMD	počet chir. výkonů / tamponáda	zraková ostrost			dobu sledování (měs.)
							počáteční	konečná	druhé oko	
1	13/M	2	tenisová raketa	ne	ano	2 /SO, vypuštění SO	0,067	0,5	1,0	17
2	9/M	30	fotbalový míč	přesuny RPE	ano	1 / SF6	0,016	0,25	1,0	10
3	10/M	2	fotbalový míč	ne	ano	0/ -	0,5	1,0	1,0	31
4	17/M	1	fotbalový míč	přesuny RPE	ano	1/ SF6	0,1	0,33	1,0	23

Legenda: M - muž, SO - silikonový olej, RPE - retinální pigmentový epitel, SF6 - hexafluorosulfid

Tab. 2 Literatura dle počtu pacientů a roku publikace.

## 2a) chronologicky

autor	země prvního autora	rok publikace	počet pacientů
Rubin [27]	USA, Baltimore	1995	12
Yanagia	Japonsko, Asahikawa	1996	20
García-Arumí [8]	Španělsko, Evropa	1997	14
Kusaka	Japonsko, Osaka	1997	3
Barreau	Francie, Evropa	1997	5
Margherio [23]	USA, Michigan	1998	4
Amari [2]	Japonsko, Matsumoto	1999	23
Chow [12]	USA, Michigan, Kanada	1999	16
Parmar [26]	Velká Británie, Evropa	1999	1
Mitamura [22]	Japonsko, Sapporo	2001	11
Yamashita [31]	Japonsko, Kagoshima-shi	2001	8
Johnson [13]	USA (multicentr.)	2001	25
Kuhn	USA, Alabama	2001	17
Hwang	Taiwan	2001	1
Yeshurun [32]	Izrael	2002	1
Yamada [30]	Japonsko, Kansai	2002	3
Krásnik [17]	Slovensko, Evropa	2002	6
Ikeda	Japonsko, Nishinomiya	2002	1
Wachtlin [33]	Německo, Evropa	2003	4
Tafoya	USA, Houston	2003	3
Hirata [10]	Japonsko, Kumamoto	2004	2
Yang	Taiwan	2004	1
Korda [16]	Česko, Evropa	2005	6
Flynn	Irsko, Evropa	2005	1
Carpineto	Itálie, Evropa	2005	1
Chen Y.P.	Taiwan	2005	8
Oehrens [25]	Belgie, Evropa	2006	1
Lai [20]	USA, Michigan	2006	1
Arevalo [3]	Venezuela (multicentr.)	2007	10
Wu [35]	USA, Michigan	2007	13
Brasil [6]	Brazílie	2007	2
Kim	Korea	2007	5
Bosch-Valero [5]	Španělsko, Evropa	2008	2
Chen H.	Čína, Guangdong	2008	1
Querques	Francie, Evropa	2008	1
Li	Čína, Beijing	2008	48
Huang [11]	Čína, Guangzhou	2009	73
Weichel [34]	USA, Washington	2009	17
Valmaggia	Švýcarsko, St.Galén, Evropa	2009	1
Lange	Švýcarsko, Lucerne, Evropa	2009	1
Wykoff	USA, Miami	2010	1
Khoramnia	Německo, Evropa	2010	2
Nasr [24]	Řecko, Evropa	2011	1
Xu	Čína, Shenyang	2011	16

## pokračování Tab. 2

autor	země prvního autora	rok publikace	počet pacientů
Thapa	Nepál	2011	5
Kimura [14]	Japonsko, Kanazawa	2012	3
Aalok [1]	Indie	2012	1
Filippi Sartori [28]	Brazílie	2012	1
Ghoraba [9]	Egypt	2012	22
Azevedo [4]	Portugalsko, Evropa	2013	4
Sanjay	Singapore	2013	1
Karaca	Turecko	2013	1
Yonekawa	USA, Boston	2013	1
Celkem			432
<b>2b) geograficky</b>			
Japonsko			74
Čína			138
Taiwan, Korea, Singapore			16
Celkem JV Asie			228
<b>Evropa</b>			<b>51</b>
<b>USA</b>			<b>110</b>
<b>JV Asie</b>			<b>228</b>
<b>ostatní</b>			<b>43</b>
<b>Celkem</b>			<b>432</b>

oka fotbalovým míčem, jeden chlapec byl udeřen do oka tenisovou raketou. U všech chlapců bylo poranění makuly izolované, nebyla nalezena jiná kontuzí oka způsobená patologie oka. Klasická tříportová PPV v celkové anestezii byla indikována u 3 chlapců, s pečlivým odstraněním zadní hyaloidní membrány, u jednoho pacienta byl proveden peeling ILM. Dvakrát byl jako tamponáda použit 20% SF6, jedenkrát silikonový olej, který byl následně za 3,5 měsíce odstraněn. K jedinému spontánnímu zhojení TMD došlo u desetiletého chlapce po kontuzi fotbalovým míčem v průběhu druhého týdne po úrazu, v průběhu doporučeného klidového režimu a přípravy k zamýšlené PPV. Nálezy všech pacientů byly monitorovány oftalmologickým vyšetřením, fotografií fundu a OCT. Přehled pacientů uvádí tabulka 1.

V databázi PubMed jsme klíčovými slovy traumatic macular hole vyhledali odkazy na práce s hledanou problematikou publikované v časopisech indexovaných v MEDLINE, včetně zaměření na uvedené počty pacientů a geografickou lokalizaci uvedených pracovišť prvních autorů. V uvedených případech jsme pracovali pouze s počty pacientů uvedených v abstraktu. Přehled od roku 1995 uvádí tabulka 2.

## VÝSLEDKY

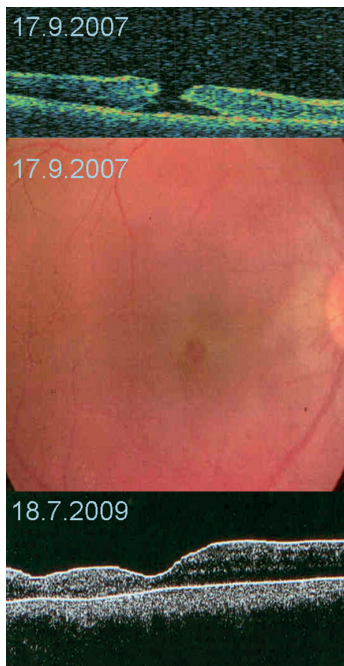
U všech pacientů se makulární díra uzavřela a centrální zraková ostrost zlepšila. Vstupní NKZO byla výrazně horší ve skupině léčené chirurgicky, pohybovala se mezi 1/60 (0,016)

– 6/60 (0,1), viz tab. 1, u pacienta zhojeného bez chirurgické léčby byla 6/12 (0,5). Pooperační NKZO se zlepšila na 6/24 (0,25) – 6/12 (0,5), u samovolného zhojení TMD se zlepšila na 6/6 (1,0). Časné ani pozdní pooperační komplikace jsme nepozorovali. Průměrná sledovací doba byla 20 měsíců.

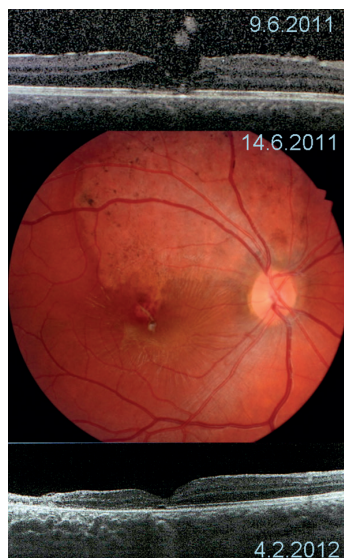
## DISKUSE

Výskyt TMD celosvětově u dětí a mladých dospělých je vázán především na kontuzní poranění očí vzniklá při míčových hrách, u kterých se nepoužívají nebo i neexistují vhodné ochranné pomůcky, případně je kontaktování míče hlavou samotnou hrou vyžadováno. Nemusí jít nutně o úder přímý jako u míčů s menším poloměrem (baseball, tenis, golf, squash) [1, 2, 8, 10, 12-14, 22, 23, 27, 31], úder větší plochou kulatého míče do tváře je hojně zastoupen (fotbal, volejbal, basketbal) [2, 4, 5, 8, 20, 27, 28, 30, 31, 35]. V menší míře se vyskytují kontuze jinými letícími nebo vymrštěnými předměty (špunty lahví, kameny, gumové popruhy, paint ball) nebo údery (pěst, tyč, pád na předmět, autonehody). Zástřely očníce spojující kontuzní poranění s termickou koagulací (retinopathia sclopetaria), stejně tak jako výbuchy a jejich tlakové vlny, se jako zdroj TMD v mírových podmínkách vyskytují naštěstí sporadicky [34]. TMD po kontuzi fotbalovým míčem prevažovala i v našem souboru dětských pacientů.

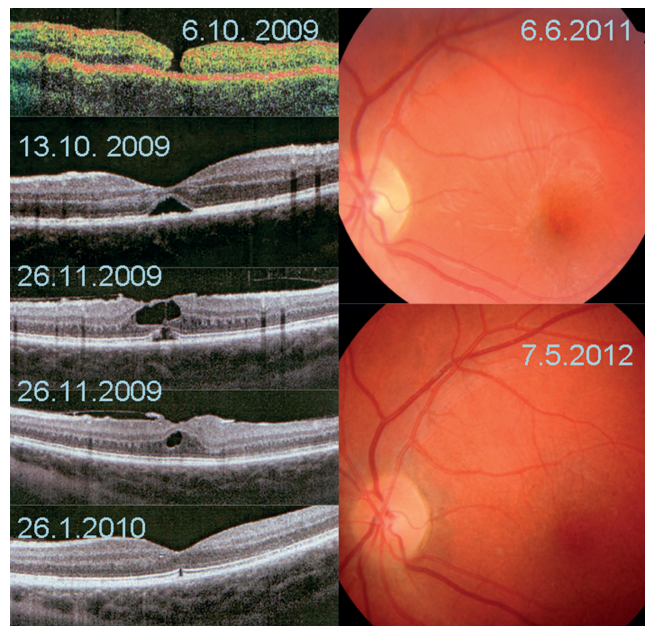
Vznik TMD po kontuzi oka je z hlediska časového faktoru neurčitý. Ačkoli se předpokládá, že většina TMD vzniká



Obr. 1



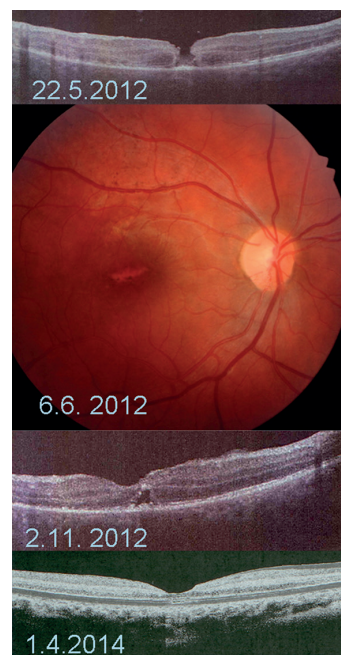Obr. 2



Obr. 3

bezprostředně po úderu do oka, určitá latence, než je provedeno oftalmologické vyšetření, ideálně spolu s OCT, dává prostor pro spekulace. Pokles zrakové ostrosti je po kontuzi oka mnohdy vázán nejenom na prvotní Berlinův edém, ale například i na krvácení do přední komory oka a TMD tak anamnesticky zjistit nelze. I ty největší soubory pacientů, viz tab. 2, což v případě TMD představuje jak patrně maximálně desítková čísla, vznikají mnohdy až po doporučení jednotlivých pacientů do větších center k léčbě nebo jako multicentrické studie. Vyšetření OCT je tak provedeno nejčastěji s několikadenním odstupem, vyšetření první den po úrazu (např. Yamashita (2002), Lai (2006) [20, 31]) není časté. Publikované provedení OCT již v den úrazu s prokázáním TMD a další monitorací nálezu je vzácné (Oehrens (2006), Bosch-Valero (2008) [5, 25]). Časná monitorace nálezu prostřednictvím OCT ukazuje, že se může přiložit a spontánně zhojit i TMD s v OCT obraze patrným odchlípením sítnice (Lai (2006), Aalok (2012) [1, 20]). Nabízí se tak otázka, zda drobná TMD v časných fázích po úrazu, maskovaná Berlinovým zkalením, není častějším nálezem, než je ve skutečnosti diagnostikována, a zda by časná provedení OCT provedené pouze na základě poklesu NKZO po kontuzi oka tuto otázku zodpovědělo. Vyjdeme-li z tohoto předpokladu, pak by další vývoj nálezu mohla ovlivňovat i vhodná poúrazová konzervativní doporučení a léčba, jako například týdenní přísně klidový režim (doma, na lůžku, na zádech) a medikace (antiedematózní a protizánětlivá). Konzervativní léčbu většina autorů neuvádí. U našeho třetího pacienta (viz tab. 1, obr. 3) se TMD spontánně přiložila právě během takovýchto dvou týdnů konzervativní léčby. Je otázkou, zda se na spontánním přiložení TMD podílela i „tamponáda“ neodloučeným a u dětí vždy pevně adhezujícím sklivcem, který u desetiletého chlapce při polohování na zádech mohl působit gravitační silou na okraje TMD.

Načasování intervenční léčby TMD na jedné straně významně ovlivňuje prokázaný fakt možnosti spontánního přiložení TMD, na druhé straně jednak to, že z léčby IMD víme, že prolongované odchlípení sítnice v oblasti okraje makuly přirovnávané k manžetě (fluid cuff) tuto sítnici dlouhodobě poškozuje, ale také že PPV má u dětí a mladých dospělých přijatelnou míru operačního rizika. Vyskytují se jak zastánci vyslovené časně PPV (do 9. dne po úrazu Azevedo [4]), mírně odložené (1–6 týdnů od úrazu García-Arumí (1997) [8]), tak zastánci nejprve 3–4měsíčního konzervativního sledování (Mitamura (2001), Wachtlin (2003) [22, 33]), během



Obr. 4

kterého se část pacientů může spontánně zhojit. Mnohdy ale interval od úrazu do operace záleží na tom, jak rychle je TMD diagnostikována a pacient na konkrétní pracoviště doporučen a pohybuje se od několika dnů po mnoho měsíců (Johnson (2001), Wu 2007 [13, 35]). Krásnik [17] konstatoval, že časná PPV měla mnohem lepší anatomické i funkční výsledky než o 2–3 měsíce odložená. Pacienti našeho souboru představují všechny uvedené možnosti, dva ze tří pacientů, kteří se dostavili přímo na kliniku, byli časně operováni, jeden se zhojil spontánně. Třetí operovaný pacient byl diagnostikován na základě preventivní prohlídky pediatrem s několikaměsíčním odstupem, a ačkoli se TMD zhojila a zraková ostrost zlepšila, měl nejhroší dosaženou NKZO z celého souboru.

Chirurgická léčba TMD cestou PPV a vnitřní tamponády má mnoho různých modifikací. Všichni autoři se shodují, že klíčově důležité je pečlivě odstranit zadní hyaloidní membránu, která u mladých jedinců adhezuje velmi pevně. Není vyloučeno, že tato adheze může být v místech kontuzních poranění sítnice ještě zesílena (Kimura (2012)[14]). Z toho důvodu jsou pro usnadnění vitrektomie užívány jak vizualizační techniky (triamcinolon acetát, (Kimura (2012) [14]), indocyaninová zeleň (ICG) pro barvení ILM k usnadnění jeho sloupnutí (peeling) v oblasti makuly (Hirata (2003), Kimura (2012) [10, 14]), podobně trypanová modř (Korda (2005 [16]), tak k usnadnění vlastní vitrektomie pro odloučení zadní sklivcové plochy byl užít autologní plasmin (Margherio (1998), Chow (1999), Wu, (2007) [12,23,35]). Pro zlepšení přihojení okraje TMD byl několikrát použit koncentrát destiček (García-Arumí, (1997), Wachtlin (2003) [8, 33]), autologní sérum (Johnson (2001) [13]) nebo transformující růstový faktor (TGF- beta 2) (Rubin (1995) [27]). Účinnost faktorů užívaných k přihojení okraje byla zpochybněna pracemi, kde tyto látky nebyly užity (Amari (1999), Chow (1999) [2, 12]). Jako nitrooční tamponáda byly použity všechny druhy dnes běžně užívaných materiálů, perfluoropropan (Johnson (2001) [13]), hexafluorosulfid (Amari (1999), García-Arumí (1997) [2, 8]), silikonový olej (Ghoraba (2012) [9]), ale i vzduch (Hirata (2004) [10]). Amari (1999) [2] prokázal, že chirurgická léčba TMD je úspěšná i bez nutnosti peelingu ILM, facilitátorů vitrektomie či přihojení a jen s kratší tamponádou hexafluorosulfidem, ale dobu doporučeného polohování obličejem dolů prodloužil oproti jiným autorům

z jednoho týdne na dva. Sloupnutí ILM je považováno za faktor zvyšující účinnost uzavření TMD [10, 14, 16], otázkou je, do jaké míry pouze bezpečně zajišťuje kompletní odstranění veškerých částí zadní hyaloidní membrány z oblasti makuly. V našem souboru pacientů byl dvakrát užit hexafluorosulfid, jednou silikonový olej, a pouze u pacienta s dlouhým trváním TMD byl proveden peeling ILM. Polohovat obličejem dolů doporučujeme 7–10 dní v pooperačním úvodu a dále po dobu trvání tamponády v oku vždy v lehu (tj. nelehat na zádech). Potvrzujeme, že žádaného výsledku lze dosáhnout různými cestami.

Minimálně třetina pacientů v citovaných publikacích (viz tab. 2) jsou pravděpodobně jihovýchodní Asiaté. Může být TMD ve zbytku světa poddiagnostikována? Tento důvod by mohl vyplývat například ze zvyklostí oftalmologického léčebného postupu u pacientů po časně kontuzi oka nenavozováním arteficiální mydriázy a naopak zavedením minimálně týdenního klidového režimu na lůžku. Při nedostupnosti detailního zobrazení fundu prostřednictvím OCT by se řada zejména drobných TMD mohla zhojit skrytě. Nebo je celosvětově TMD diagnostikována dobře, pouze v jihovýchodní Asii má vyšší frekvenci výskytu? Je to způsobené vysokým procentem populace, které hraje míčové hry jako fotbal a baseball, anebo existuje etnické riziko pro vznik TMD? Není nám známo, že by otázku možného etnického rizika TMD kdokoli diskutoval. Odpověď na ni nemáme. Všichni naši čtyři pacienti jsou původní Evropané.

## ZÁVĚR

PPV s vnitřní tamponádou sítnice jsme indikovali na základě výsledku OCT vyšetření bez tendence k spontánnímu uzavření TMD. U všech dětí jsme zaznamenali anatomický úspěch a uspokojivý funkční výsledek. Pokud nemá sítnice dle monitorování prostřednictvím OCT tendenci k časnému samovolnému zhojení, je PPV provedená do jednoho měsíce od úrazu nejlepší možností volby.

*Podpořeno projektem (Ministerstva zdravotnictví) koncepčního rozvoje výzkumné organizace 00064203 (FN MOTOL) a CZ.2.16/3.1.00/24022.*

## LITERATURA

1. **Aalok L., Azad R., Sharma Y.R., Phuljhele S.:** Microperimetry and optical coherence tomography in a case of traumatic macular hole and associated macular detachment with spontaneous resolution. *Indian J Ophthalmol* 2012, 60(1), 66–68.
2. **Amari F., Ogino N., Matsumura M., Negi A., Yoshimura N.:** Vitreous surgery for traumatic macular holes. *Retina*, 1999, 19, 410–413.
3. **Arevalo J.F., Sanchez J.G., Costa R.A., Farah M.E., Berrocal M.H., Graue-Wiechers F., Lizana C., Robledo V., Lopera M.:** Optical Coherence tomography characteristics of full-thickness traumatic macular holes. *Eye*, 2008, 22, 1436–1441.
4. **Azevedo S., Ferreira N., Meireles A.:** Management of Pediatric Traumatic Macular Holes – Case Report. *Case Rep Ophthalmol* 2013, 4, 20–27.
5. **Bosch-Valero J., Mateo J., Lavilla-García L., Núñez-Benito E., Cristóbal J.A.:** Spontaneous Closure of Full Thickness Traumatic Macular Holes. *Arch Soc Esp Oftalmol* 2008, 83, 325–327.
6. **Brasil O.F.M., Brasil O.M.:** Management of traumatic macular holes: case report. *Arq Bras Oftalmol* 2008, 71(4), 581–584.
7. **Gao L., Dong F., Chan W.:** Traumatic macular hole secondary to Nd:YAG laser. *Eye*, 2007, 21, 571–573.
8. **García-Arumí J., Corcostegui B., Cavero L., Sararols L.:** The role of vitreoretinal surgery in the treatment of posttrau-

- matic macular hole. *Retina*, 1997, 17, 372–377.
9. **Ghoraba H.H., Ellakva A.F., Ghali A.A.:** Long term result of silicone oil versus gas tamponade in the treatment of traumatic macular holes. *Clin Ophthalmol*, 2012, 6, 49–53.
  10. **Hirata A., Tanihira H.:** Ruptured internal limiting membrane associated with blunt trauma revealed by indocyanine green staining. *Graefe's Arch Clin Exp Ophthalmol*, 2004, 242, 527–530.
  11. **Huang J., Liu X., Wu Z., Lin X., Li M., Dustin L., Sadda S.:** Classification of Full-thickness Traumatic Macular Holes by Optical Coherence Tomography. *Retina*, 2009, 29, 340–348.
  12. **Chow D.R., Williams G.A., Trese M.T., Margherio R.R., Ruby A.J., Ferrone P.J.:** Successful closure of traumatic macular holes. *Retina*, 1999, 19 (5), 405–409.
  13. **Johnson R.N., McDonald H.R., Lewis H., Grand M.G., Murray T.G., Mieler W.F., Johnson M.W., Boldt H.C., Olsen K.R., Tornambe P.E., Folk J.C.:** Traumatic Macular Hole. *Am J Ophthalmol*, 2001, 108(5), 853–857.
  14. **Kimura M., Nishimura A., Sugiyama K.:** Localized vitreous adhesion to the retina after ocular contusion with a baseball. *Clin Ophthalmol*, 2012, 6, 879–884.
  15. **Knapp H.:** Ueber Isolirte Zerreißen der Aderhaut infolge von Traumen auf Augapfel, *Arch Augenheilkd* 1869, 1, 6–29, v: Gill M.K., Lou P.L.: Traumatic macular hole. *Int Ophthalmol Clin*, 2002, 42(3), 97–106.
  16. **Korda V., Dusová D., Studnička J., Renčová E., Hejčmanová D.:** Chirurgické řešení makulární díry. *Čes a Slov Oftalmol*, 2005, 61 (5), 316–320.
  17. **Krásnik V., Strmeň P., Javorská L.:** Chirurgická léčba traumatickej diery makuly. *Čes a Slov Oftalmol*, 2002, 58 (2), 84–88.
  18. **Kuhn F., Morris R., Mester V., Witherpoon C.D.:** Internal limiting membrane removal for traumatic macular holes. *Ophthalmic surgery and lasers*, 2001, 32 (4), 308–315.
  19. **Kusaka S., Fujikado T., Ikeda T., Tano Y.:** Spontaneous disappearance of traumatic macular holes in young patients. *Am J Ophthalmol*, 1997, 123 (6), 837–839.
  20. **Lai M.M., Joshi M.M., Trese M.T.:** Spontaneous Resolution of Traumatic Macular Hole-related Retinal Detachment. *Am J Ophthalmol*, 2006, 141 (6), 1148–1151.
  21. **Lin L., Liang Ch., Chiang S., Yang H., Chang Ch.:** Traumatic macular hole secondary to a Q-switch alexandrite laser. *Retina*, 2005, 25(5), 662–665.
  22. **Mitamura Y., Saito W., Ishida M., Yamamoto S., Takeuchi S.:** Spontaneous closure of traumatic macular hole. *Retina*, 2001, 21 (4), 385–389.
  23. **Margherio A.R., Margherio R.R., Hartzler M., Trese M.T., Williams G.A., Ferrone P.J.:** Plasmin Enzyme-assisted Vitrectomy in Traumatic Pediatric Macular Holes. *Ophthalmology* 1998, 105, 1617–1620.
  24. **Nasr M., Symeonidis C., Tsinopoulos I., Androudi S., Rotsos T, Dimitrakos S.A.:** Spontaneous traumatic macular hole closure in 50-year-old women: a case report. *J Med Case Rep*, 2011, 6 (5), 290.
  25. **Oehrens A.M., Stalmans P.:** Optical Coherence Tomographic Documentation of the Formation of a Traumatic Macular Hole. *Am J Ophthalmol*, 2006, 142 (5), 866–869.
  26. **Parmar D.N., Štanga P.E., Reck A.C., Vingerling J.R., Sullivan P.:** Imaging of traumatic macular hole with spontaneous closure. *Retina*, 1999, 19 (5), 470–472.
  27. **Rubin J.S., Glaser B.M., Thompson J.T., Sjaarda R.N., Pappas S.S., Murphy R.P.:** Vitrectomy, fluid-gas exchange and transforming growth factor-beta-2 for the treatment of traumatic macular holes. *Ophthalmology*, 1995, 102 (12), 1840–1845.
  28. **Sartori J.de F., Stefanini F., Moraes N.S.B de:** Spontaneous closure of pediatric traumatic macular hole: case report and spectral-domain OCT follow-up. *Arq Bras Ophthalmol*, 2012, 75(4), 286–288.
  29. **Sou R., Kusaka S., Ohji M., Gomi F., Iku-no Y., Tano Y.:** Optical Coherence Tomographic Evaluation of a Surgically Treated Traumatic Macular Hole Secondary to Nd:YAG Laser Injury. *Am J Ophthalmol*, 2003, 135(4), 537–539.
  30. **Yamada H., Sakai A., Yamada E., Nishimura T., Matsumura M.:** Spontaneous Closure of Traumatic Macular Hole. *Am J Ophthalmol*, 2002, 134, 340–347.
  31. **Yamashita T., Uemara A., Uchino E., Doi N., Ohba N.:** Spontaneous Closure of Traumatic Macular Hole. *Am J Ophthalmol*, 2002, 133(2), 230–235.
  32. **Yeshurun I., Guerrero-Naranjo J.L., Quiroz-Mercado H.:** Spontaneous Closure of a Large Traumatic Macular Hole in a Young Patient. *Am J Ophthalmol*, 2002, 134 (4), 602–603.
  33. **Wachtlin J., Jandek C., Potthöffer S., Kellner U., Foerster M.H.:** Long-term Results Following Pars Plana Vitrectomy With Platelet Concentrate in Pediatric Patients With Traumatic Macular Hole. *Am J Ophthalmol*, 2003, 136 (1), 197–199.
  34. **Wiechel E.D., Colyer M.H.:** Traumatic Macular Holes Secondary to Combat Ocular Trauma. *Retina*, 2009, 29, 349–354.
  35. **Wu W., Drener K.A., Trese M.T., Williams G.A., Capone A.:** Pediatric Traumatic Macular Hole: Results of Autologous Plasmin Enzyme-Assisted Vitrectomy. *Am J Ophthalmol*, 2007, 144 (5), 668–672.