

MOBILNÍ TELEFONY JAKO NÁSTROJ PRO DOKUMENTACI OČNÍHO POZADÍ

Němčanský J.^{1,2}, Kopecký A.¹,
Timkovič J.^{1,2}, Mašek P.^{1,2}

¹ Oční klinika, Fakultní nemocnice Ostrava, přednosta MUDr. Petr Mašek, CSc., FEBO

² Ostravská univerzita v Ostravě, Lékařská fakulta, Katedra kraniofaciálních oborů, vedoucí katedry doc. MUDr. Pavel Komínek, Ph.D., MBA

Práce byla ve zkrácené podobě prezentována formou e-posteru na XXII. výročním sjezdu České oftalmologické společnosti, který se konal 19. 6.–21. 6. 2014 v Praze.

SOUHRN

Cíl. Presentovat zkušenosti s využitím „chytrých telefonů“ při vyšetření a dokumentaci oftalmologických nálezů na očním pozadí.

Metodika. V době od září do října 2013 bylo na Oční klinice Fakultní nemocnice v Ostravě vyšetřeno a zdokumentováno oční pozadí u 15 pacientů (8 mužů, 7 žen) s průměrným věkem v době vyšetření 58 let (interval 20–65 let). Fotodokumentace fundu byla provedena v arteficiální mydriáze (tropicamid hydrochloridum 1% gtt.), mobilním telefonem Samsung Galaxy Nexus s operačním systémem Android verze 4.3 (Google Inc., Mountain View, CA, USA) a iPhone 4 s verzí operačního systému 7.0.4 (Apple Inc., Loop Cupertino, CA, USA), za pomoci 20D sférické čočky (Volk Optical Inc., Mentor, OH, USA).

Výsledky. Snímky očního pozadí v arteficiální mydriáze pořízené pomocí mobilního telefonu a dioptrické čočky jsou velmi kvalitní, přesné a reprodukovatelné. Zvládnutí této vyšetřovací techniky je snadné a rychlé, učební křivka krátká.

Závěr. Fotodokumentace očního pozadí pomocí mobilního telefonu je bezpečnou, časově nenáročnou a rychle zvládnutelnou metodou vyšetření v běžné oftalmologické praxi. Hlavní výhodou této techniky jsou dostupnost, malé rozměry a snadná přenositelnost digitálního zobrazovacího zařízení.

Klíčová slova: oční pozadí, sítnice, chytré telefony, fotodokumentace, fotografie, fundus

SUMMARY

The Cell Phones as Devices for the Ocular Fundus Documentation

Objective: To present our experience with “smart phones” when examining and documenting human eyes.

Methods: From September to October 2013 fifteen patients' (8 men, 7 women) eye fundus was examined, an average age during the examination was 58 year (ranging from 20–65 years). The photo-documentation was performed with dilated pupils (tropicamid hydrochloridum 1% eye drops) with mobile phone Samsung Galaxy Nexus with the operating system Android 4.3 (Google Inc., Mountain View, CA, USA) and iPhone 4 with the operating system 7.0.4 (Apple Inc., Loop Cupertino, CA, USA), and with 20D lens (Volk Optical Inc., Mentor, OH, USA).

Results: The images of the retina taken with a mobile phone and the spherical lens are of a very good quality, precise and reproducible. Learning this technique is easy and fast, the learning curve is steep.

Conclusion: Photo-documentation of retina with a mobile phone is a safe, time-saving, easy-to-learn technique, which may be used in a routine ophthalmologic practice. The main advantage of this technique is availability, small size and easy portability of the devices.

Key words: retina, smart phones, fundus photography, photodocumentation

Čes. a slov. Oftal., 70, 2014, No. 6, p. 239–241

✉ Do redakce doručeno dne 10. 8. 2014

📄 Do tisku přijato dne 14. 11. 2014

MUDr. Jan Němčanský

Oční klinika
Fakultní nemocnice Ostrava
17. listopadu 1790
708 52 Ostrava-Poruba
E-mail: jan.nemcansky@fno.cz

ÚVOD

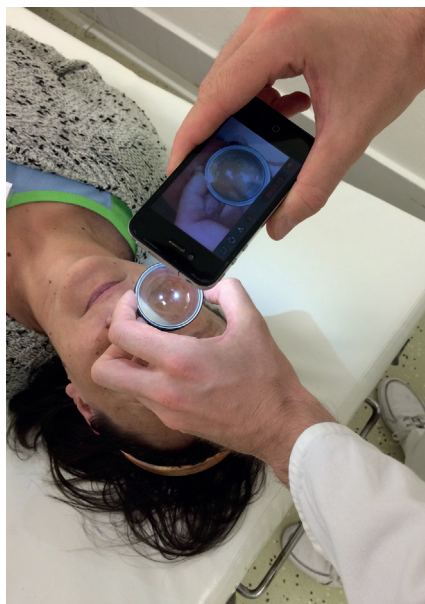
Moderní oftalmologie je stále více obohacována rozvojem moderních technologií, které díky zlepšujícím se zobrazovacím metodám umožňují kvalitnější a preciznější diagnostiku. Paralelně s moderními zobrazovacími metodami, jako je např. fundus kamera či optická koherentní tomografie, vzniká potřeba levnější a uživatelsky jednodušší alternativy – ať už z důvodu konfliktu, nutnosti fotodokumentace na urgentním příjmu či potřeby pořízení fotodo-

kumentace mimo velké klinické pracoviště. Obor telemedicíny získává na stále větším významu mimo jiné i díky tzv. „chytrým telefonům“. Dokonalejší fotoaparáty zabudované v mobilních telefonech neunikly pozornosti výrobců zdravotnických přístrojů, a proto jsou dnes k dispozici pro různé odbornosti adaptéry pro jednodušší zdravotnickou fotodokumentaci pomocí mobilního telefonu.

Cílem předložené práce je prezentovat naše zkušenosti s pořizováním fotodokumentace očního pozadí pomocí 20D sférické čočky a mobilního telefonu bez použití komerčních adaptérů.

METODIKA

V době od 1. 9. 2013 do 30. 10. 2013 bylo na Oční klinice Fakultní nemocnice v Ostravě během hospitalizace před plánovanou operací sítnice a strabismu vyšetřeno a zdokumentováno oční pozadí u 15 pacientů (8 mužů, 7 žen) s průměrným věkem v době vyšetření 58 let (interval 20–65 let). Fotodokumentace fundu byla provedena v arteficiální mydriáze (tropicamid hydrochloridum 1% gtt.), mobilním telefonem Samsung Galaxy Nexus s operačním systé-



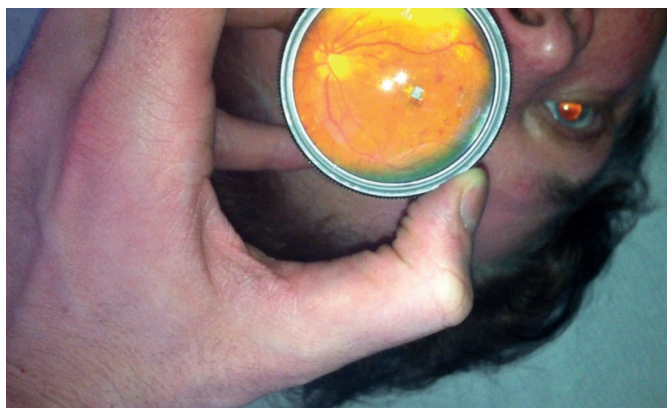
Obr. 1 Vyšetřovací technika pořízení snímku očního pozadí pomocí mobilního telefonu a 20D sférické čočky.

mem Android verze 4.3 (Google Inc., Mountain View, CA, USA) a iPhone 4 s verzí operačního systému 7.0.4 (Apple Inc., Loop Cupertino, CA, USA), za pomocí 20D sférické čočky (Volk Optical

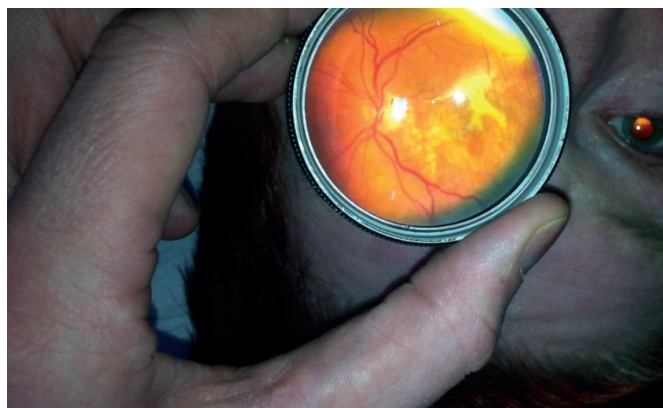Inc., Mentor, OH, USA). K pořízení videozáznamu vyšetření očního pozadí a následné extrakci statických obrazů sítnice vyšetřovaných pacientů byl použit u obou mobilních telefonů základní interní software pro záznam a zpracování obrazů, který je standardní součástí softwarového vybavení obou zařízení. V době pořizování prvních snímků pomocí telefonu iPhone 4, před aktualizací jeho operačního systému na vyšší verzi, byl použit pro pořízení videosekvence vyšetření software FilmicPro (Cinegenix, LLC, verze 3.3 a 3.4). Všichni pacienti byli vyšetřováni vleže, v místnosti se standardním osvětlením. Přes sférickou čočku byla prostřednictvím mobilního telefonu bez přídavného komerčního adaptéru pořízená videosekvence z vyšetření očního pozadí [obr. 1]. Z videozáznamu byly následně extrahovány snímky z nejlepší obrazovou kvalitou a rozsahem vyšetřované části sítnice. K úpravě pořízených snímků nebyly použity žádné přídavné funkce interního softwaru mobilních telefonů, které by nějakým způsobem ovlivňovaly (upravovaly) zachycené struktury vyšetřované části sítnice. Pořízená fotodokumentace byla poté přehrána do nemocničního počítače pomocí USB kabelu. K přenosu pořízených snímků sítnice do počítače nebyl použit e-mailový klient ani jiná možnost sdílení fotografií přes internet. Po zkopírování byly všechny snímky z mobilního telefonu vymazány.

VÝSLEDKY

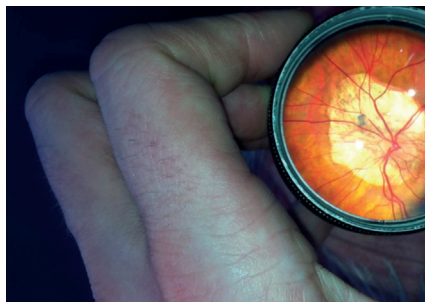Pomocí 20D sférické čočky a mobilního telefonu byla pořízena fotodokumentace centrální části sítnice u 15 pacientů (8 mužů, 7 žen) před plánovanou operací sítnice a strabismu (diabetická retinopatie 5x, VPMD 4x, rhegmatogenní odchlípení sítnice 3x, makulární díra 1x, myopická degenerace u pacientky se strabismem 1x a fyziologický nález na očním pozadí u strabujícího pacienta 1x) [obr. 2-4]. Rozlišení zdrojové videosekvence před extrakcí statických snímků bylo u obou mobilních zařízení 1280 x 720 pixelů. Průměrná doba nutná k zachycení videosekvence vyšetření sítnice, ze které bylo možné pořídit dostatečně vypovídající snímek očního pozadí, byla 70 sekund (interval 40–180 sekund). Ze srovnání pořízených statických snímků na začátku a konci sledovaného období je zřejmá lepší kvalita i rozsah cílené vyšetřované



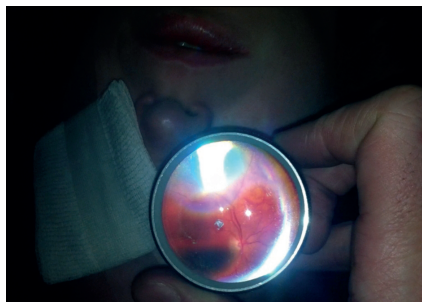Obr. 2 Snímek centrální krajiny sítnice u 62letého pacienta s diabetickou retinopatií s makulopatií.



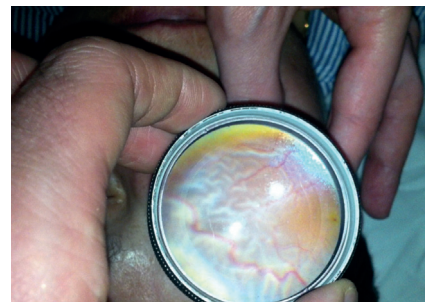Obr. 3 Snímek centrální krajiny sítnice u 65letého pacienta s pokročilou formou věkem podmíněné makulární degenerace.



Obr. 4 Sítnice 24leté pacientky s myopickou degenerací zadního pólu levého oka před plánovanou operací strabismu.



Obr. 5 a-b Učební křivka – snímky sítnice u 2 pacientů vyšetřených s odstupem měsíce: a – fyziologický nález na sítnici u 30leté ženy se strabismem (pořízeno v září 2013) b – snímek totální rhegmatogenní amoce sítnice u 64letého pacienta (pořízeno v říjnu 2013).



části sítnice ve prospěch snímku s pozdějším datem pořízení, korespondující s relativně krátkou učební křivkou námi prezentované techniky pořízování fotodokumentace očního pozadí [obr. 5 a-b].

Kvalitu a reprodukovatelnost pořízených snímků dokumentuje obrazová příloha [obr. 2–4]. U žádného z pacientů jsme během vyšetření pomocí sférické čočky a mobilního telefonu nezaznamenali žádné komplikace, které by znemožňovaly provedení vyšetření, nebo by byly nějakým zásadním způsobem vyšetřovaným pacientem špatně tolerovány. Nepozorovali jsme rozdíly ve způsobu použití i kvalitě pořízených snímků v závislosti na typu použitého mobilního telefonu. Relativně malým limitujícím faktorem, který ovlivňoval kvalitu snímku a dobu jeho pořízení byla velikost arteficiální mydriázy a schopnost pacienta fixovat pohled do jednoho směru.

DISKUSE

Od roku 1886, kdy Jackman a Webster publikovali první fotografii očního pozadí v anglickém časopise *Photographic News*, došlo k obrovskému pokroku v možnostech oftalmologické fotodokumentace [3]. I přes relativní dostupnost fundus kamer a jejich rozvoj stále přetrvává potřeba rychlé a levné metody pořízení fotodokumentace nálezu na očním pozadí [5].

Nízké pořizovací náklady jsou zřejmou výhodou námi prezentované techniky ve

srovnání s komerčními adaptéry určenými pro pořízování fotodokumentace sítnice pomocí mobilního telefonu. Dalším kladem je snadná možnost fotografie upravit, přeposlat do nemocničního systému nebo odeslat ke konzultaci. Díky jednoduchosti není potřeba k pořízení fotografie vyškoleného technického pracovníka a kvalitní fotografii tak dokáže pořídit např. i lékař jiné specializace, který nemá mnoho zkušeností s problematikou fotodokumentace očního pozadí. Na stranu druhou, pomocí některých adaptérů lze pořídit kvalitní snímek sítnice i přes úzkou zornici, nebo přímo na šterbinové lampě, čehož při technice používající 20D sférickou čočku nelze dosáhnout [4].

V souboru našich pacientů byla pořízovaná fotodokumentace výhradně zadního pólu oka (centrální části sítnice). Jistým úskalím by mohlo být pořízování snímků periferie sítnice a také snímků, které vyžadují zpracování dle standardizovaných protokolů v rámci klinických studií. Maamari a kol. však poukazují, že v budoucnu bude pravděpodobně možné pomocí speciálního zařízení fotit oční pozadí v souladu se standardizovanými protokoly i s pomocí mobilního telefonu [2].

Mezi další problematiku část může patřit i ochrana osobních dat pacienta. Vzhledem k právnímu rámci je vhodné být obezřetný při práci s osobními údaji. U pacientů v našem souboru byla pořízovaná fotodokumentace bez identifikačních údajů, snímky byly následně přehrány do nemocničního počítače pomocí USB kabelu a poté z mobilního telefonu vymazány. Jinou možností je přesun fotodokumentace přes internet, např. e-mailem, za

předpokladu, že by byla zabezpečena ochrana osobních dat volbou vhodného šifrovacího softwaru [1].

Mobilní telefony již dnes dosahují lepší kvality obrazu než starší fundus kamery. Je proto otázkou diskuze, zda v blízké budoucnosti nebudou mobilní telefony ve spojení s adaptéry konkurencí pro nákladnější specializované dokumentační přístroje.

Ačkoliv jsme pracovali s malým souborem pacientů, nepovažujeme to za limit provedené analýzy. Na tuto práci by bylo výhodné navázat porovnáním jednotlivých metod fotodokumentace pomocí chytrých mobilních telefonů a vybrat tu nejvhodnější pro jednotlivé potřeby oftalmologů.

ZÁVĚR

Fotodokumentace očního pozadí pomocí sférické čočky a mobilního telefonu bez komerčního adaptéru je bezpečnou, časově nenáročnou a rychle zvládnutelnou metodou vyšetření v běžné oftalmologické praxi. Snímky očního pozadí pořízeny touto technikou záznamu jsou kvalitní, přesné a reprodukovatelné. Předpokladem kvalitní fotografie je pečlivá arteficiální mydriáza a schopnost pacienta fixovat pohled do jednoho směru. Za hlavní výhody této techniky pořízování fotodokumentace lze považovat dostupnost, malé rozměry a snadnou přenositelnost digitálního zobrazovacího zařízení, čehož lze využít při konziliárních vyšetřeních, na urgentním příjmu či při akutní potřebě konzultace hraničních či nejasných očních nálezu na dálku.

LITERATURA

1. Haddock, L. J., Kim, D.Y., Mukai, S.: Simple, Inexpensive Technique for High-Quality Smartphone Fundus Photography in Human and Animal Eyes, *J Ophthalmol*, vol. 2013, Article ID 518479, 5 pages, 2013.
2. Maamari, R.N., Keenan, J.D., Fletcher, D.A., et al.: A Mobile Phone-based Retinal Camera for Portable Wide Field Imaging. *Br J Ophthalmol*, 2014; 98(4): 438–441.
3. Mašek, P., Winklerová, S.: Fotografie v očním lékařství. *Čs Oftal*, 40; 1984, (4): 218–220.
4. Tietjen, A., Stanzel, B.V., Saxena, S., et al.: New options for digital photo documentation during routine examination for ophthalmologists. *Klin Monbl Augenheilkd*, 2013; Jun; 230(6): 604–10.
5. VanCader, T.C.: History of Ophthalmic photography. *J Ophthalmic Photogr*, 1978; Vol 1, 1: 7.

UPOZORNĚNÍ

Dokumentace očního pozadí podobným způsobem nesplňuje obsah registračního listu výkonu 75 155 (FOTO PŘEDNÍHO SEGMENTU, FOTO FUNDU - 1 OKO), a proto ho nelze fakturovat zdravotním pojišťovnám.