

TAMPONÁDA SIETNICE SILIKÓNOVÝM OLEJOM – DLHODOBÉ VÝSLEDKY

Jančo L., Tkáčová Villemová K., Ondrejková M., Vida R., Bartoš M., Mesárošová M.

II. Očná klinika SZU, FNŠP F. D. Roosevelta, Banská Bystrica, prednosta MUDr. Marta Ondrejková, PhD.

Práca bola odprezentovaná vo forme prednášky počas XIX. výročného kongresu SOS v Žiline 25. októbra 2013.

SÚHRN

Cieľ: Cieľom práce je vyhodnotiť indikácie, frekvenciu a anatomické a funkčné výsledky tamponády sietnice silikónovým olejom (SO) pri rôznych ochoreniach oka. V štúdiu bol hodnotený výskyt a úspešnosť tamponády SO podľa jednotlivých indikácií, výskyt komplikácií a dĺžka trvania tamponády.

Materiál a metodika: Do retrospektívnej štúdie bolo zahrnutých 510 očí, ktoré boli operované technikou pars plana vitrektómie (PPV) od januára 2010 do decembra 2012. V súbore bolo 241 mužov a 189 žien, vo veku 4–84 rokov, priemerne 62 rokov. Sledovacia doba bola 12–48 mesiacov, priemerne 27,5 mesiaca. U 253 očí bola PPV indikovaná pre diabetickú retinopatiu, u 201 očí pre regmatogénne odlúpenie sietnice, u 34 očí pre endoftalmitídu a u 22 očí pre úraz.

Výsledky: V podsúbore 253 očí s diabetickou retinopatiou (DR) bola tamponáda SO indikovaná u 56 očí (22,1 %). Silikónový olej bol evakuovaný u 22 očí (39,3 %), priemerná dĺžka tamponády bola 9,7 mesiacov. U 22 očí po úspešnej evakuácii SO sme dosiahli NKCZO (najlepšia korigovaná centrálna zraková ostrosť) 0,1 a horšiu u 12 očí (54,6 %), 0,2–0,4 u 5 očí (22,7 %) a 0,5 a lepšiu u 5 očí (22,7 %). Trvalá tamponáda bola ponechaná u 34 očí (60,7 %) s DR. Sekundárny glaukóm (SG) bol prítomný u 40 očí (71,5 %). V podsúbore 201 očí s regmatogénnym odlúpením sietnice (ROS) bola tamponáda SO indikovaná u 76 očí (37,8 %). Silikónový olej bol úspešne evakuovaný u 40 očí (52,6 %), priemerná dĺžka tamponády bola 9,2 mesiaca. U 40 očí po úspešnej evakuácii SO sme dosiahli NKCZO 0,1 a horšiu u 22 očí (55,0 %), 0,2–0,4 u 15 očí (37,5 %) a 0,5 a lepšiu u 3 očí (7,5 %). Trvalá tamponáda sietnice pomocou SO bola ponechaná u 36 očí (47,4 %) s ROS. Sekundárny glaukóm bol prítomný u 31 očí (40,8 %) s tamponádou SO pre ROS. V podsúbore 34 očí s endoftalmitídou bola indikovaná tamponáda SO u 16 očí (47 %). Silikónový olej bol evakuovaný u 11 očí (68,8 %), priemerná dĺžka tamponády SO bola 5,5 mesiaca. U 11 očí po úspešnej evakuácii SO sme dosiahli NKCZO 0,1 a horšiu u 3 očí (27,2 %), 0,2–0,4 u 4 očí (36,4 %) a 0,5 a lepšiu u 4 očí (36,4 %). Trvalá tamponáda SO bola ponechaná u 5 očí (31,2 %) s endoftalmitídou. Sekundárny glaukóm v dôsledku tamponády SO bol zistený u 3 očí (18,8 %). V podsúbore 22 očí s úrazom oka bola tamponáda SO indikovaná u 14 očí (63,6 %). Sekundárny glaukóm bol zistený u 5 očí (35,7 %). Evakuácia SO bola vykonaná u 9 očí (64,3 %), priemerná dĺžka tamponády bola 9,1 mesiaca. U 9 očí po evakuácii SO sme dosiahli NKCZO 0,1 a horšiu u 6 očí (66,7 %), 0,2–0,4 u 1 oka (11,1 %) a 0,5 a lepšiu u 2 očí (22,2 %). Trvalá tamponáda sietnice pomocou SO bola ponechaná u 5 očí (35,7 %). V súbore 65 fakických očí (100 %) sme pre progresiu katarakty v dôsledku tamponády SO vykonali jej operáciu do pol roka u 26 očí (40 %), do 1 roka u 47 očí (72,3 %) a do 3 rokov u 57 očí (87,7 %).

Záver: Tamponáda silikónovým olejom je metódou voľby pri potrebe dlhodobej a stabilnej tamponády sietnice, čo dáva predpoklad k funkčnej úspešnosti chirurgickej intervencie. Aj napriek možným rizikám a komplikáciám je tamponáda SO vo vitreoretinálnej chirurgii nenahraditeľná.

Kľúčové slová: pars plana vitrektómia, silikónový olej, dlhodobé výsledky, sekundárny glaukóm

SUMMARY

Retinal Tamponade with Silicone Oil – Long Term Results

Aim: The aim of this study is to evaluate the frequency and efficacy of silicone oil (SO) retinal tamponade in various retinal diseases. The incidence of silicone oil tamponade according to individual indications, incidence of complications and duration of tamponade were evaluated in the study.

Material and Methods: A retrospective study included 510 eyes that were operated on pars plana vitrectomy (PPV) from January 2010 to December 2012. In our group we evaluated 241 men and 189 women, age 4-84 years, mean 62 years. Follow-up period was 12 to 48 months, an average of 27.5 months. We evaluated 253 eyes with diabetic retinopathy, 201 eyes with regmatogenous retinal detachment, 34 eyes with endophthalmitis and 22 eyes after the injury.

Results: In 253 diabetic retinopathy eyes (DR) silicone oil tamponade was indicated in 56 eyes (22.1 %). Silicone oil removal was done on 22 eyes (39.3 %), the average length of SO tamponade was 9.7 months. After SO removal BCVA (best corrected visual acuity) 0,1 and worse had 12 eyes (54.6 %), 0,2–0,4 had 5 eyes (22.7 %) and 0,5 or better had 5 eyes (22.7 %). Permanent SO tamponade was left in 34 diabetic retinopathy eyes (60.7 %). Secondary glaucoma (SG) was present in 40 eyes (71.5 %). In 201 retinal detachment (RD) eyes silicone oil tamponade was used in 76 eyes (37.8 %). Secondary glaucoma was present in 31 eyes (40.8 %). Silicone oil was successfully removed in 40 eyes (52.6 %), the average length of tamponade was 9.2 months. In this group BCVA 0,1

and worse had 22 eyes (55,0 %), 0,2 – 0,4 had 15 eyes (37,5 %) and 0,5 or better had 3 eyes (7,5 %). 36 eyes (47,4 %) RD eyes had permanent silicone oil tamponade. In a group of 34 eyes with endophthalmitis SO tamponade was used in 16 eyes (47 %). Secondary glaucoma was present in 3 eyes (18,8 %). Silicone oil removal we did in 11 eyes (68,8 %), the average length of SO tamponade was 5.5 months. After SO removal BCVA 0,1 and worse had 3 eyes (27,2 %), 0,2 – 0,4 had 4 eyes (36,4 %) and 0,5 or better had 4 eyes (36,4 %). 5 eyes (31,2 %) with endophthalmitis had permanent SO tamponade. Out of 22 eyes with eye injuries SO tamponade was used in 14 eyes (63,6 %). 5 eyes (35,7 %) had secondary glaucoma. In 9 eyes (64,3 %) silicone oil was removed, the average length of tamponade was 9.1 months. In this group BCVA 0,1 and worse had 6 eyes (66,7 %), 0,2–0,4 had 1 eye (11,1 %) and 0,5 or better had 2 eyes (22,2 %). Permanent silicone oil tamponade had 5 eyes (35,7 %). In group of 56 phakic eyes (100 %) with silicone oil tamponade we followed cataract progression. 26 eyes (40 %) had cataract surgery in 6 month follow up, 47 eyes (72,3 %) in 1 year follow up and 57 eyes (87,7 %) had cataract surgery in 3 years follow up.

Conclusion: Silicone oil tamponade is the method of choice for long-term and stable retinal tamponade, which is important for good functional outcomes of the surgical intervention. The silicone oil tamponade of the retina is nowadays irreplaceable, despite of its potential risks and complications.

Key words: pars plana vitrectomy, silicone oil, long-term results, secondary glaucoma

Čes. a slov. Oftal., 70, 2014, No. 5, p. 178–182

ÚVOD

Silikónový olej sa aplikuje do kavity sklovca s cieľom dlhodobej a stabilnej tamponády sietnice (15). Väčšinou sa jedná o komplikované nálezy, kedy je dočasná plynová tamponáda nedostatočná. Pri odlúpení sietnice tamponádu SO indikujeme pri viacpočetných, veľkých alebo obrovských trhlínach (14), proliferatívnej vitreoretinopatii (PVR), ťažkej myopii s dierou makuly (16) alebo pri reoperáciách odlúpenia sietnice (11). Pri diabetickej retinopatii najčastejšie používame SO pri pokročilom trakčnom alebo kombinovanom odlúpení sietnice, pri recidivách hemoftalmu. Ďalšími indikáciami sú úrazy s trhlinou alebo s odlúpením sietnice (3), endoftalmitída (4), CMV retinitída, akútna retinálna nekroza, komplikácie pri vekom podmienenej degenerácii makuly (VPDM), tumoroch, retinopatii nedonosených, venózných oklúziách, ochorení M. Coats a ďalších (2). Tamponádu silikónovým olejom počas PPV zvažujeme aj pri komplikovaných náleзоch na jedinom funkčnom oku alebo pri ťažko chorých a mobilných pacientoch.

Silikónový olej používaný v oftalmológii je vysoko biokompatibilný. Z chemického hľadiska ide o 100 % polydimethylsiloxane (purifikovaný), jeho hustota je 0,97–0,98 g/cm³ (je teda ľahší ako voda), refrakčný index 1,40, povrchové napätie na rozhraní s vodou 40 dyn/cm². Silikónový olej je k dispozícii v rôznych viskozitách: 1000, 1300, 2000, 5000, 5500 cs (centistoke). Samostatnú skupinu tvoria ťažké silikónové oleje, ktoré vzhľadom na obmedzené indikácie a komplikácie nepoužívame.

Najčastejšími komplikáciami pri tamponáde sietnice silikónovým olejom sú ka-

tarakta a sekundárny glaukóm. Naše výsledky a ich porovnanie s inými autormi podrobnejšie rozoberáme v diskusii. Pri sekundárnom glaukóme sme u väčšiny očí dosiahli dostatočnú kompenzáciu VOT (vnútroočný tlak) lokálnou liečbou, pri chirurgickej liečbe uprednostňujeme na našom pracovisku cyklodeštruktívne operácie vzhľadom na riziká a komplikácie filtrujúcich operácií na oku pri súčasnej tamponáde silikónovým olejom.

Silikónový olej v dôsledku vyššieho refrakčného indexu oproti vode alebo sklovcu spôsobuje refrakčný posun. Pri afakii spôsobuje redukciu hypermetropie, na fackickom alebo pseudofackickom oku spôsobuje posun do hypermetropie. Pri ťažkej myopii redukuje myopickú korekciu.

Veľmi nepríjemnou komplikáciou tamponády SO je jeho prienik subretinálne alebo subchorioidálne, väčšinou v dôsledku PVR, jazvenia sietnice alebo chorioidy pri náleзоch komplikovaného odlúpenia sietnice alebo pri úrazoch. Pri prieniku SO pod spojovku, ktorý je veľmi zložitý odstrániť, dochádza ku infiltrácii Tenonskej kapsuly a vzniku chronického zápalu. Z tohto dôvodu pri bezstehových technikách PPV považujeme za bezpečnejšie všetky rany pri použití tamponády SO suturovať a predísť tak tejto komplikácii. Zriedkavo môže dôjsť k prieniku SO do spojovky cez glaukómový drenážny implantát (10).

Menej častou komplikáciou dlhodobej tamponády SO je zonulárna keratopatia, ktorá vzniká pravdepodobne v dôsledku porušenej trofiky predného segmentu na ťažko postihnutom oku, ktoré by inak bez SO pravdepodobne atrofizovalo (1).

Nie celkom jasné sú niekedy príčiny poklesu centrálnej zrakovéj ostrosti po evakuácii SO. Môže sa na nej podieľať fototoxicita svetla použitého pri PPV, toxi-

✉ Do redakce doručeno dne 9. 5. 2014

✍ Do tisku přijato dne 9. 9. 2014

MUDr. Ladislav Jančo, FEBO
zástupca prednostu II. Očnej kliniky
SZU FNŠP F. D. Roosevelta
975 17 Banská Bystrica
email: jancovci@zoznam.sk

cita SO voči sietnici, ale aj efekt zväčšeného obrazu počas tamponády SO, ktorý sa po jeho evakuácii stráca (7).

MATERIÁL A METODIKA

Do retrospektívnej štúdie bolo zahrnutých 510 očí u 430 pacientov, ktoré boli operované technikou pars plana vitrektómie (PPV) od januára 2010 do decembra 2012 (36 mesiacov). V súbore bolo 241 mužov a 189 žien, vo veku 4 – 84 rokov, priemerne 62 rokov. Sledovacia doba bola 12 - 48 mesiacov, priemerne 27,5 mesiaca. V práci sme hodnotili 4 podsúbory: 253 očí s diabeticou retinopatiou, 201 očí s regmatogénnym odlúpením sietnice, 34 očí s endoftalmitídou a 22 očí po úraze. Vzhľadom na malý počet pacientov sme v iných indikáciách tamponádu SO štatisticky nehodnotili. Okrem uvedených ochorení bola počas sledovacieho obdobia tamponáda SO indikovaná aj u 6 očí s uveitídou, u 2 očí pri vlhkej forme VPDM, u 1 oka pri vnútroočnom tumore, retinopatii nedonosených, ochorení M. Coats a oklúzii centrálnej vény sietnice.

V práci sme hodnotili indikácie, frekvenciu, anatomické a funkčné výsledky tamponády sietnice silikónovým olejom (SO) pri rôznych ochoreniach oka, incidenciu sekundárneho glaukómu a jeho riešenie.

NKCZO bola hodnotená na Snellenových optotypoch u všetkých očí na konci sledovacieho obdobia.

V práci sme hodnotili aj incidenciu a progresiu katarakty v dôsledku tamponády silikónovým olejom a nutnosť jej chirurgického riešenia.

VÝSLEDKY

V podsúbore 253 očí (100 %) s **diabetickou retinopatiou** (DR) bola tamponáda silikónovým olejom indikovaná u 56 očí (22,1 %). Silikónový olej bol evakuovaný u 22 očí (39,3 %), priemerná dĺžka tamponády bola 9,7 mesiacov. V podsúbore očí s diabetickou retinopatiou bola ponechaná trvalá tamponáda SO u 34 očí (60,7 %). U 22 očí po úspešnej evakuácii SO sme dosiahli NKCZO 0,1 a horšiu u 12 očí (54,6 %), 0,2 – 0,4 u 5 očí (22,7 %) a 0,5 a lepšiu u 5 očí (22,7 %). U 34 očí s ponechanou trvalou tamponádou SO sme dosiahli NKCZO 0,1 a horšiu u 33 očí (97,1 %), 0,2–0,4 len u 1 oka (2,9 %). Sekundárny glaukóm v dôsledku tamponády SO sme zaznamenali u 30 očí (53,6 %), dekompenzáciu preexistujúceho sekundárneho neovaskulárneho glaukómu sme zaznamenali u 10 očí (17,9 %). Celkovo v súbore očí s DR a s aplikovaným SO bol prítomný sekundárny glaukóm až u 40 očí (71,5 %)! Z toho 37 očí (92,5 %) bolo kompenzovaných na lokálnej liečbe, u 3 očí (7,5 %) bola vykonaná cyklokryoaplikácia operácia s dobrým efektom.

V podsúbore 201 očí (100 %) s **regmatogénnym odlúpením sietnice** (ROS) bola u 51 očí (25,4 %) indikovaná primárna tamponáda SO a u 25 očí (12,4 %) bola indikovaná sekundárna tamponáda SO po predchádzajúcej neúspešnej PPV s tamponádou expanzným plynom. Spolu bola tamponáda SO použitá u 76 očí (37,8 %) s ROS. Silikónový olej bol úspešne evakuovaný u 40 očí (52,6 %). Priemerná dĺžka tamponády bola 9,2 mesiaca. U 7 očí (15 % očí po evakuácii SO) bol pre recidívu odlúpenia sietnice v našom podsúbore silikónový olej opäť reaplikovaný. Trvalá tamponáda sietnice pomocou SO bola celkovo ponechaná u 36 očí (47,4 %). U 40 očí po úspešnej evakuácii SO sme dosiahli NKCZO 0,1 a horšiu u 22 očí (55,0 %), 0,2 – 0,4 u 15 očí (37,5 %) a 0,5 a lepšiu u 3 očí (7,5 %). U 36 očí s ponechanou trvalou tamponádou SO sme dosiahli NKCZO 0,1 a horšiu u 32 očí (88,9 %), 0,2–0,4 len u 4 očí (11,1 %). Sekundárny glaukóm sme zaznamenali u 31 očí (40,8 %) s tamponá-

dou SO pre ROS. U 29 očí (93,5 %) bol VOT kompenzovaný na lokálnej liečbe, u 2 očí (6,5 %) sme pristúpili počas tamponády SO ku transsklerálnej cyklofotokoagulácii diódovým laserom s dobrým efektom.

V podsúbore 34 očí (100 %) s **endofthalmitídou** bola indikovaná tamponáda SO počas PPV u 16 očí (47 %). Silikónový olej bol evakuovaný u 11 očí (68,8 %), priemerná dĺžka tamponády SO bola 5,5 mesiaca. Trvalá tamponáda SO bola ponechaná u 5 očí (31,2 %) s endofthalmitídou. U 11 očí po úspešnej evakuácii SO sme dosiahli NKCZO 0,1 a horšiu u 3 očí (27,2 %), 0,2 – 0,4 u 4 očí (36,4 %) a 0,5 a lepšiu u 4 očí (36,4 %). U 5 očí s ponechanou trvalou tamponádou SO sme dosiahli NKCZO 0,1 a horšiu u 5 očí (100 %). Sekundárny glaukóm v dôsledku tamponády SO sme zaznamenali u 3 očí (18,8 %), u všetkých bol VOT kompenzovaný na lokálnej liečbe.

V podsúbore 22 očí (100 %) s **úrazom oka** bola tamponáda SO indikovaná u 14 očí (63,6 %). Evakuáciu silikónového oleja sme realizovali u 9 očí (64,3 %), priemerná dĺžka tamponády bola 9,1 mesiaca. Trvalá tamponáda sietnice pomocou SO bola ponechaná u 5 očí (35,7 %). U 9 očí po evakuácii SO sme dosiahli NKCZO 0,1 a horšiu u 6 očí (66,7 %), 0,2 – 0,4 u 1 oka (11,1 %) a 0,5 a lepšiu u 2 očí (22,2 %). U 5 očí s ponechanou trvalou tamponádou SO sme dosiahli NKCZO 0,1 a horšiu u 5 očí (100 %). Sekundárny glaukóm sme zaznamenali u 5 očí (35,7 %), u všetkých bol VOT kompenzovaný na lokálnej liečbe.

Prehľad a porovnanie hodnotených výsledkov prináša tab. 1.

V celom súbore 162 očí (100 %) s tamponádou SO bolo 15 očí (9,3 %) afakických, 66 očí (40,7 %) pseudofakických a 81 očí (50 %) fakických. Počas primárnej operácie sme urobili kombinovanú operáciu katarakty s PPV u 16 očí (19,8 %). V sledovacom období sme v súbore 65 fakických očí (100 %) hodnotili **incidenciu katarakty** s potrebou jej operácie technickou fakoemulzifikáciou s alebo bez implantácie umelej VOŠ (vnútroočnej šošovky). Do pol roka bolo operovaných 26 očí (40 %), do 1 roka bolo operovaných 47 očí (72,3 %), do 3 rokov bolo operovaných 57 očí (87,7 %). Z toho 32 očí (49,2 %)

bolo operovaných pre kataraktu počas tamponády silikónovým olejom, u 5 očí (7,7 %) bola vykonaná operácia bez implantácie VOŠ.

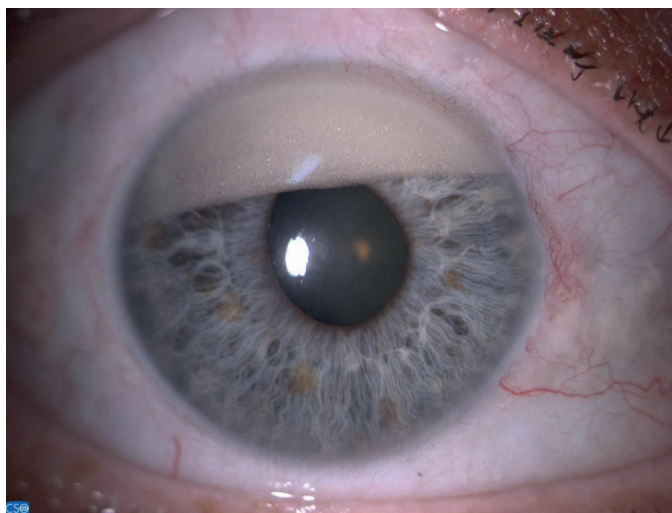
DISKUSIA

Najčastejšou komplikáciou tamponády sietnice silikónovým olejom je **katarakta**, ktorej incidencia sa mení v závislosti od veku pacienta, pridružených celkových ochorení a ochorení oka, a samozrejme dĺžky tamponády SO. V našom súbore sme pozorovali progresiu katarakty do 1 roka u 72,3 % očí, do 3 rokov až u 87,7 % očí. Tieto údaje sú ešte vyššie ako publikované výsledky ďalších autorov (5), ktorí popisujú prítomnosť katarakty v 50 % do 5 rokov od PPV, u diabetikov až v 80 %. Z toho je zrejme, že prítomnosť tamponády silikónovým olejom má významný vplyv na metabolizmus šošovky. V ére modernej fakoemulzifikácie nepredstavuje katarakta vážnejší technický problém. V pooperačnom období však dochádza k progresii sekundárnej fibrózy a zhrubnutiu zadného púzdra šošovky. Preto je väčšinou pri následnej evakuácii SO potrebné vykonať zadnú kapsulektómiu. Optimálnym riešením z uvedených dôvodov je kombinovaná operácia predného a zadného segmentu oka s implantáciou zadnokomorovej šošovky do puzdra a následnou PPV. Snažíme sa jej však vyhnúť u pacientov so zachovanou akomodáciou.

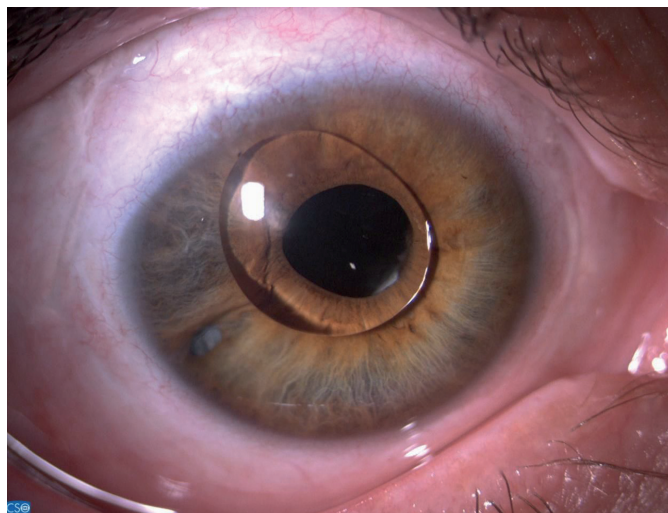
Z nášho pohľadu je najvážnejšou komplikáciou tamponády silikónovým olejom **sekundárny glaukóm** (17), ktorý vyžaduje často kombinovanú lokálnu liečbu, niekedy sa nevyhne ani chirurgickej korekcii zvýšeného vnútroočného tlaku. Najčastejšie ho spôsobujú emulzifikácie SO (obr.1), ktoré upchávajú trabekulárnu sieťovinu a sťažujú tým odtok tekutiny z prednej komory. Z hľadiska dlhodobej tamponády sa javí ako výhodnejší silikónový olej s vyššou viskozitou (5000–5500cs) (18). V našich súboroch bola jeho incidencia 18,8–71,5 %, čo zodpovedá údajom z literatúry (8). Najčastejšie (71,5 %) to bolo na očiach s diabetickou retinopatiou, kde hrá dôležitú úlohu aj sekundárny neovaskulárny glaukóm (19).

Tab. 1

Indikácia	SO	Sekundárny	glaukóm	Trvalá tamponáda	Úspešná evakuácia SO
DR	n = 253	56 (22,1 %)	40 (71,5 %)	34 (60,7 %)	22 (39,3 %)
Regmatogénne OS	n = 201	76 (37,8 %)	31 (40,8 %)	36 (47,4 %)	40 (52,6 %)
Endofthalmitída	n = 34	16 (47 %)	3 (18,8 %)	5 (31,2 %)	11 (68,8 %)
Úrazy	n = 22	14 (63,6 %)	5 (35,7 %)	5 (35,7 %)	9 (64,3 %)



Obr. 1 Emulzifikácie SO v prednej komore.



Obr. 2 Silikónový olej v prednej komore.

Sekundárny glaukóm s uzatvorením uhla môže vzniknúť aj v dôsledku pupilárneho bloku, ktorému predchádza bazálna iridektómia pri č. 6 („japonská“). Silikónový olej v prednej komore (obr. 2) môže spôsobiť blokádu odtoku vnútroočnej tekutiny v komorovom uhle, preto je potrebné peroperačne alebo pooperačne silikónový olej z prednej komory evakuovať tekutinou alebo viskoelastickým materiálom (12).

V podsúbore očí s regmatogénnym odlúpením sietnice bol silikónový olej úspešne evakuovaný u 40 očí (52,6 %). V Silicone Oil Study bol SO úspešne evakuovaný v 45 % (9). V našom súbore u 7 očí (15 % očí po evakuácii SO) bol pre recidívu odlúpenia sietnice silikónový olej opäť reaplikovaný. Tento údaj zodpovedá údajom ďalších autorov v literatúre, ktorí referovali o potrebe reoperácie odlúpenia sietnice po evakuácii SO u 15–25 % očí (6, 13). Je zrejmé, že percentuálna úspešnosť evakuácie SO pri ROS zostáva porovnateľná, avšak treba pripomenúť, že tamponádu SO dnes volíme pri komplikovanejších nálezoch odlúpenia sietnice a jednoduchšie nálezy úspešne riešime s pomocou tamponády expanzným plynom.

V podsúbore očí s endoftalmitídou sme úspešne evakovali SO u 11 očí (68,8 %). V podobnom súbore pacientov autori Dotřelová a kol. (4) explantovali silikónový olej priemerne za 4,6 mesiaca u 40,9 % očí. Myslíme si, že lepšie výsledky sme dosiahli vďakačasnej chirurgickej intervencii, ktorá tým zlepšuje prognózu po anatomickej aj funkčnej stránke.

Podobné výsledky v porovnaní s inými autormi (3) sme dosiahli aj pri úrazoch oka. Doležalová a kol. v práci referovali o úspešnej evakuácii SO u 2 očí zo štyroch (50 %) po PPV pre ťažké perforujúce poranenie oka.

ZÁVER

Tamponáda sietnice silikónovým olejom je aj napriek možným rizikám a komplikáciám vo vitreoretinálnej chirurgii nenahraditeľná. Anatomická úspešnosť po evakuácii silikónového oleja dáva predpoklady k úspešnému funkčnému výsledku. Vďaka pokroku v technických možnostiach PPV ačasnej chirurgickej intervencii rastie podiel úspešnej

evakuácie SO (68,8 % v podsúbore očí s endoftalmitídou). Počas primárnej pars plana vitrektómie sa vždy snažíme vyhnúť tamponáde sietnice silikónovým olejom, čo je možné vďaka tamponáde sietnice expanznými plynmi. Primárna tamponáda SO je tak indikovaná skôr pre komplikovanejšie nálezy na zadnom segmente oka. Vďaka expanzným plynom klesol absolútny počet pacientov s trvalou tamponádou sietnice SO. Rozhodnutie o type tamponády vždy závisí od individuálneho prípadu, nálezu na očnom pozadí, ale aj na prednom segmente oka, rovnako ale aj od preferencií a skúseností vitreoretinálneho chirurga. Na našom pracovisku je tamponáda SO najčastejšie indikovaná pri PPV pre úraz – v 63,6 % očí. Sekundárny glaukóm sme najčastejšie zaznamenali pri tamponáde SO po PPV pre diabetickú retinopatiu – v 71,5 % očí. Ku evakuácii SO pristupujeme priemerne za 5,5 až 9,7 mesiaca. Anatomická úspešnosť evakuácie bola 39,3 % – 68,8 %, čo zodpovedá publikovaným výsledkom iných autorov (9). Trvalá tamponáda sietnice pomocou SO bola ponechaná u našich pacientov v 31,2 % – 60,7 %, najčastejšie po PPV pre diabetickú retinopatiu.

LITERATURA

1. Abrams, G.W., Azen, S.P., Barr, C.C. et al.: The incidence of corneal abnormalities in the Silicone Study. Silicone Study report 7. Arch Ophthalmol, 1995; 113:764–769.
2. Dayani, P.N., Chow, J., Stinnett, S.S., Jaffe, G.J.: Pars plana vitrectomy, fluocinolone acetonide implantation, and silicone oil infusion for the treatment of chronic, refractory uveitic hypotony. Am J Ophthalmol, 2011; 152:849–856.
3. Doležalová, J., Rusňák, Š., Řičařová, R., Karel, I.: Lze úspěšně léčit těžké perforující poranění? Čes a slov Oftal, 2004; 2: 118–123.
4. Dotřelová, D., Dvořák, J., Kalvodová, B., Štěpánková, J.: Pars plana vitrektomie s primární implantací silikonového oleje v léčbě akutní exogenní endoftalmitidy na očích bez odchlípení sítnice. Čes a slov Oftal, 2003, 3, 146–152.
5. Ernest, J., Rejmont, L.: Fakoemulzifikace u očí po pars plana vitrektomii s implantací silikonového oleje. Čes a slov Oftal, 1999; 2: 82–85.
6. Falkner, C.I., Binder, S., Kruger, A.: Outcome after silicone oil removal. Br J Ophthalmol, 2001; 85: 1324–1327.

7. **Herbert, E.N., Laidlaw, D.A., Williamson, T.H.:** Loss of vision once silicone oil has been removed. *Retina*, 2005; 25: 808–809.
8. **Honavar, S.G., Goyal, M., Majji A.B. et al.:** Glaucoma after pars plana vitrectomy and silicone oil injection for complicated retinal detachments. *Ophthalmology*, 1999; 106: 169–176.
9. **Hutton, W.L., Azen, S.P., Blumenkranz M.S. et al.:** The effects of silicone oil removal. Silicone Study Report 6. *Arch Ophthalmol*, 1994; 112: 778–785.
10. **Chan, C.K., Tarasewicz, D.G.:** Subconjunctival migration of silicone oil through a Baerveldt pars plana glaucoma implant. *Br J Ophthalmol*, 2005; 89: 240–241.
11. **Charles, S., Randolph, J.C., Sigler, E.J.:** Pars plana vitrectomy reoperation without removing silicone oil. *Retina*, 2012; 32: 1664–1665.
12. **Jackson, T.L., Thiagarajan, M., Murthy, R. et al.:** Pupil block glaucoma in phakic and pseudophakic patients after vitrectomy with silicone oil injection. *Am J Ophthalmol*, 2001; 132: 414–416.
13. **Jonas, J.B., Knorr, H.L., Rank, R.M. et al.:** Retinal redetachment after removal of intraocular silicone oil tamponade. *Br J Ophthalmol*, 2001; 85: 1203–1207.
14. **Karel, I., Michaličková, M., Kuthan, P.:** Dlouhodobé výsledky pars plana vitrektomie a silikonového oleje u obrovských trhlin sítnice dětského věku. *Čes a Slov Oftal*, 1997; 3: 147–154.
15. **Lakits, A., Nennadal, T., Scholda, C. et al.:** Chemical stability of silicone oil in the human eye after prolonged clinical use. *Ophthalmology* 1999; 106: 1091–1100.
16. **Mancino, R., Ciuffoletti, E., Martucci, A., Aiello, P., Cedrone, C., Cerulli, L., Nucci, C.:** Anatomical and functional results of macular hole retinal detachment surgery in patients with high myopia and posterior staphyloma treated with perfluoropropane gas or silicone oil. *Retina*, 2013; 33: 586–592.
17. **Romano, M.R., Angi, M., Romano, V., Parmeggiani, F., Campa, C., Valldeperas, X., Costagliola, C.:** Intraocular pressure changes following the use of silicone oil or Densiron 68 as endotamponade in pars plana vitrectomy. *Clin Ophthalmol*, 2010; 4: 1391–1396.
18. **Scott, I.U., Flynn, H.W., Jr., Murray, T.G. et al.:** Outcomes of complex retinal detachment repair using 1000- vs 5000 centistoke silicone oil. *Arch Ophthalmol*, 2005; 123: 473–478.
19. **Štrmeň, P., Brásková, D., Vavrová, K., Hasa, J., Krásnik, V.:** Glaukómy u pacientov po pars plana vitrektómii pre proliferatívnu dia-betickú retinopatiu. *Choroby hlavy a krku*, 1995; 4, 1: 39–42.

OZNÁMENÍ

Vážení autoři,

pro transparentnost spolupráce představenstva České lékařské společnosti J. E. Purkyně a Asociace inovativního farmaceutického průmyslu (AIFP) je nutné, aby byl **každý článek** zveřejněný v odborném časopise doprovázen **čestným prohlášením prvního autora za celý kolektiv** o **přímém** nebo **nepřímém** ovlivnění publikované práce **firemními zájmy**.

Doporučený text je:

1. **Autoři práce prohlašují**, že vznik i téma odborného sdělení a jeho zveřejnění **není ve střetu zájmů a není podpořeno žádnou farmaceutickou firmou**.
2. **Autoři práce prohlašují**, že v uplynulých 24 měsících byli a jsou smluvně vázáni určitou (XY) společností, **obdrželi od ní finanční podporu na provedení práce, publikace a účasti na odborné akci**, případně **jsou členy poradního sboru společnosti**.

První autor publikace je zodpovědný za to, že text prohlášení bude odpovídat **skutečné situaci jeho i spoluautorů**.

Prof. MUDr. Eva Vlková, CSc.,
za redakční radu časopisu
Česká a slovenská oftalmologie