

SCREENING ROP VE FN OSTRAVA

Timkovič J.¹, Němčanský J.¹,
Cholevík D.¹, Kolarčíková V.¹,
Mašek P.¹, Pokrývková M.²,
Poláčková R.²

¹ Oční klinika, Fakultní nemocnice Ostrava, přednosta MUDr. Petr Mašek, CSc.

² Oddělení neonatologie, Fakultní nemocnice Ostrava, primář MUDr. Renáta Poláčková

Práce byla ve zkrácené podobě přednesena formou posteru na akci XXVIII. Neonatologické dny 2012, konající se v době od 7. 11. do 9. 11. 2012 v Ostravě.

SOUHRN:

Cíl: analýza souboru předčasně narozených dětí vyšetřených očním lékařem v rámci screeningu ROP (retinopathy of prematurity) ve Fakultní nemocnici v Ostravě.

Soubor a metodika: retrospektivní analýza zdravotní dokumentace všech dětí narozených před 32. gestačním týdnem vyšetřených očním lékařem v rámci screeningu ROP ve Fakultní nemocnici v Ostravě v období od 1. 9. 2011 do 31. 8. 2012. Mezi sledované parametry byly zařazeny gestační věk dětí v době narození, postkoncepční věk (pkt.) dítěte v době první oční kontroly, v době stanovení diagnózy ROP a v době případné intervence, dále porodní hmotnost, možné rizikové faktory ROP (Apgar skóre v 1. minutě, doba oxygenoterapie, FiO₂ (%)) (procentuální frakce kyslíku ve vdechované směsi plynů), doba UPV (umělá plicní ventilace), transfuze ERD (erythrocyty resuspendované de leukotizované), přítomnost sepse (infekce v perinatálním období, délka fototerapie). Oční vyšetření bylo u všech dětí provedeno v lokální instalační anestezii za použití víčkového rozvěrače, v arteficiální mydriáze, indirektním oftalmoskopem a digitálním zobrazovacím systémem RetCam 3.

Výsledky: soubor tvořilo 138 dětí s průměrným gestačním věkem v době narození 29,8 týdnů, průměrnou porodní hmotností 1385 g. U 34 dětí (24,6 %) byla očním lékařem diagnostikována ROP, ve všech případech 1. st. v době stanovení diagnózy. U 5 dětí (14,7 %) s ROP byla očním lékařem indikována a následně provedena intervence (kryoterapie / laserové ošetření sítnice) v celkové anestezii. Průměrná doba oxygenoterapie u dětí s ROP byla 371 hodin, ve skupině bez ROP 84 hodin. Rozdíl mezi průměrnými hodnotami byl statisticky významný [$t(37) = -3,69$, $P < = 0,0007$]. Průměrná hodnota FiO₂ (%) byla u dětí s ROP 42,5 %, ve srovnání s 34,9 % u dětí bez ROP [$t(136) = -1,78$, $P < = 0,08$]. Průměrná doba UPV u dětí s ROP byla 229 hodin, ve skupině bez ROP 41 hodin [$t(35) = -2,99$, $P < = 0,005$]. U dětí s ROP jsme v průměru zaznamenali 3 transfuze ERD, ve skupině bez ROP 1 transfuze [$t(40) = -3,94$, $P < = 0,0003$]. Průměrná hodnota Apgar skóre v 1. minutě u dětí ve skupině s ROP byla 6,3, u dětí bez ROP 7,8. Rozdíl mezi průměrnými hodnotami Apgar skóre v 1. minutě byl mezi oběma skupinami statisticky významný [$t(136) = 4,06$, $P < = 0,00008$]. Sepsi / infekci v perinatálním období mělo 30 (88,2 %) dětí s ROP, ve srovnání se 46 (44,2 %) dětmi se sepsi / infekcí bez ROP. Průměrná délka fototerapie byla u dětí s ROP 42,4 hodiny, u dětí bez ROP 53,6 hodiny [$t(136) = 1,21$, $P < = 0,2$].

Závěr: studie prokázala u všech sledovaných rizikových faktorů s výjimkou FiO₂ (%) a délky fototerapie statisticky významnou korelaci těchto faktorů se vznikem a progresí ROP u předčasně narozených dětí v našem souboru.

Klíčová slova: ROP, retinopatie nedonošených, screening ROP, RetCam 3, rizikové faktory ROP

SUMMARY

Screening ROP in the University Hospital Ostrava

Objective: to analyze the group of premature infants who were examined by an ophthalmologist in screening for ROP (retinopathy of prematurity) at the University Hospital in Ostrava.

Methods: A retrospective observational case series. We reviewed and analyzed clinical records of all the premature infants born before the 32nd gestational week examined by ophthalmologist in ROP screening at the University Hospital in Ostrava in the period from 1. 9. 2011 to 31. 8. 2012. Children's gestational age at birth, birth weight, postconceptional age (PCA) of the child at the time of the first ocular inspection, at the time of diagnosis ROP and at the time of any intervention, possible risk factors of ROP (Apgar score in the 1st minute, duration of oxygen therapy, FiO₂ (%)) (percentage fraction of oxygen in the inspired gas mixture), duration of mechanical ventilation, transfusion of erythrocytes (resuspended leukodepleted), presence of sepsis / infection in the perinatal period and duration of phototherapy) were evaluated. Eye examination was performed in local anesthesia with the use of an eyelid retractor, in artificial mydriasis, using an indirect ophthalmoscope and digital imaging system RetCam 3.

Results: 138 premature infants with an average gestational age at birth of 29.8 weeks, average birth weight 1385 g, were included in this study. Thirty-four children (24.6 %) were diagnosed with ROP, in all cases 1st stage at the time of diagnosis. An ophthalmologist indicated and subsequently implemented intervention (cryotherapy / laser treatment) in the case of five children (14.7 %) with ROP under general anesthesia. Average duration of oxygen therapy at infants with ROP was 371 hours, in the group without ROP 84 hours. The difference between the average values was statistically significant [$t(37) = -3.69$, $P < = 0.0007$]. Average time of mechanical ventilation in the case of

✉ Do redakce doručeno dne 28. 1. 2013

📄 Do tisku přijato dne 27. 5. 2013

MUDr. Juraj Timkovič

Oční klinika, Fakultní nemocnice Ostrava
17. listopadu 1790
708 52 Ostrava - Poruba,
email: timkovic.j@bluepoint.sk

children with ROP were 229 hours, in the group without ROP 41 hours [$t(35) = -2.99, P < 0.005$]. In the case of children with ROP, we noticed on average 3 transfusions of erythrocytes, in the group without ROP 1 transfusion [$t(40) = -3.94, P < 0.0003$]. The average value of the Apgar score in the 1st minute of children with ROP group was 6.3 and children without ROP 7.8. The difference between the average values of Apgar score in the 1st minute was between both groups statistically significant [$t(136) = 4.06, P < 0.00008$]. Sepsis / infection in the perinatal period occurred in 30 (88.2 %) children with ROP, in comparison with 46 (44.2 %) children with sepsis / infection without ROP. Average duration of phototherapy in infants with ROP was 42.4 hours, in the group without ROP 53.6 hours [$t(136) = 1.21, P < 0.2$].

Conclusion: This study demonstrated statistically significant correlation of Apgar score in the 1st minute, duration of oxygen therapy, duration of mechanical ventilation, transfusion of erythrocytes and presence of sepsis / infection on the onset and progression of ROP at premature infants in our group. No effect of FiO_2 (%) and duration of phototherapy on the onset and progression of ROP was demonstrated.

Key words: ROP, retinopathy of prematurity, ROP screening, RetCam 3, risk factors of ROP

Čes. a slov. Oftal., 69, 2013, No. 2, p. 51–57

ÚVOD

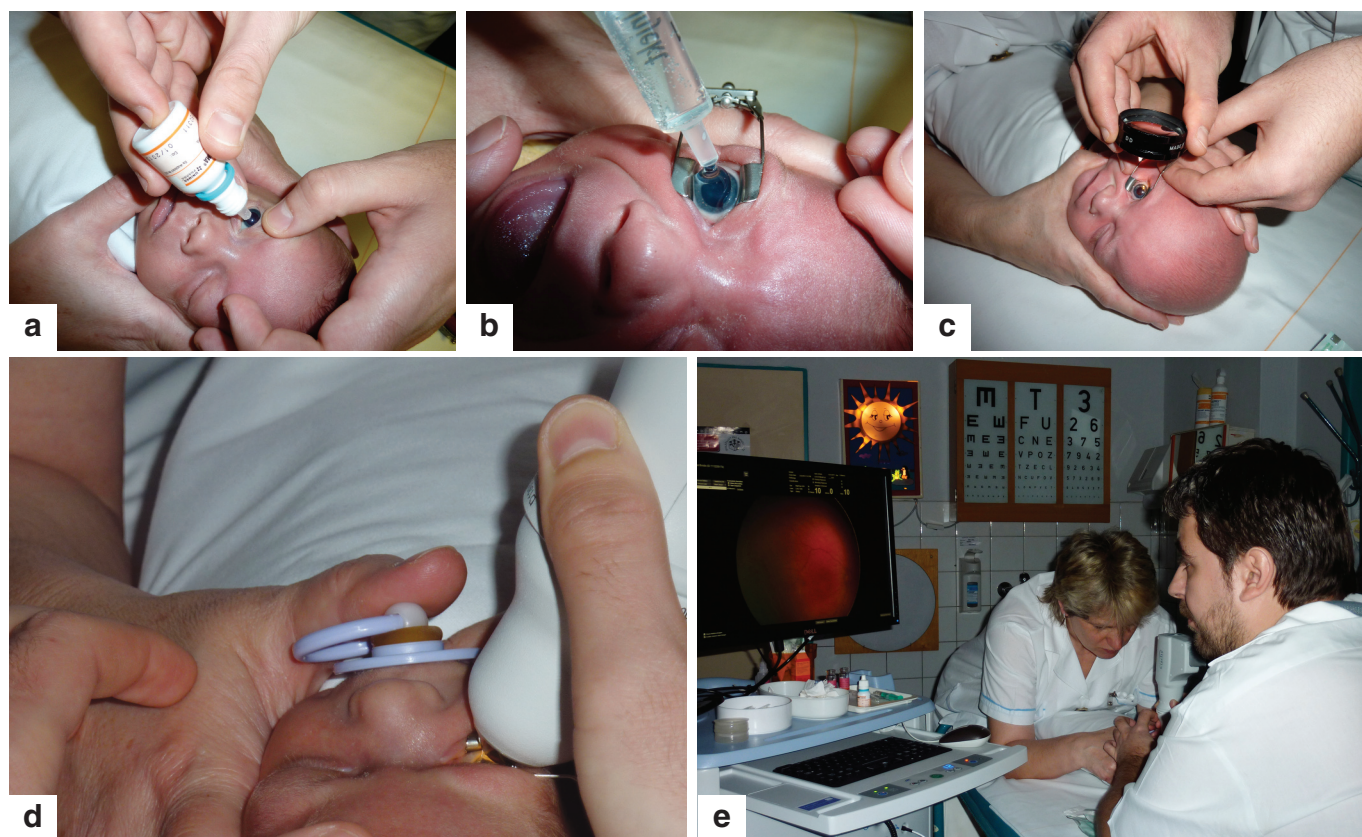
Retinopatii nedonošených dětí (ROP) poprvé popsal v roce 1942 Terry jako šedavě bílé neprůhledné retrolentální membrány (retrolentární fibroplazie). Předpokládal, že příčinou je proliferace embryonálního hyaloidního systému [17]. Termín retinopatie nedonošených jako první použil Health v roce 1953, který ve své práci

popsal tři histopatologická stadia tohoto onemocnění – primární onemocnění sítnice, sekundární postižení sítnice způsobené změnami ve sklivci a atrofie oka jako důsledek reparačních procesů [6].

Podle současného pohledu je retinopatie nedonošených dětí vazoproliferativní onemocnění postihující zejména předčasně narozené děti s nízkou porodní hmotností. Etiologie ROP je komplexní a multifaktoriální. Hlavními rizikovými faktory je stupeň nezralosti a nízká porodní hmotnost, které

predikují incidenci, průběh a prognózu ROP [12]. Na vzniku ovšem může participovat řada dalších faktorů, jejichž význam podporují mnohé studie [9, 11, 14, 15].

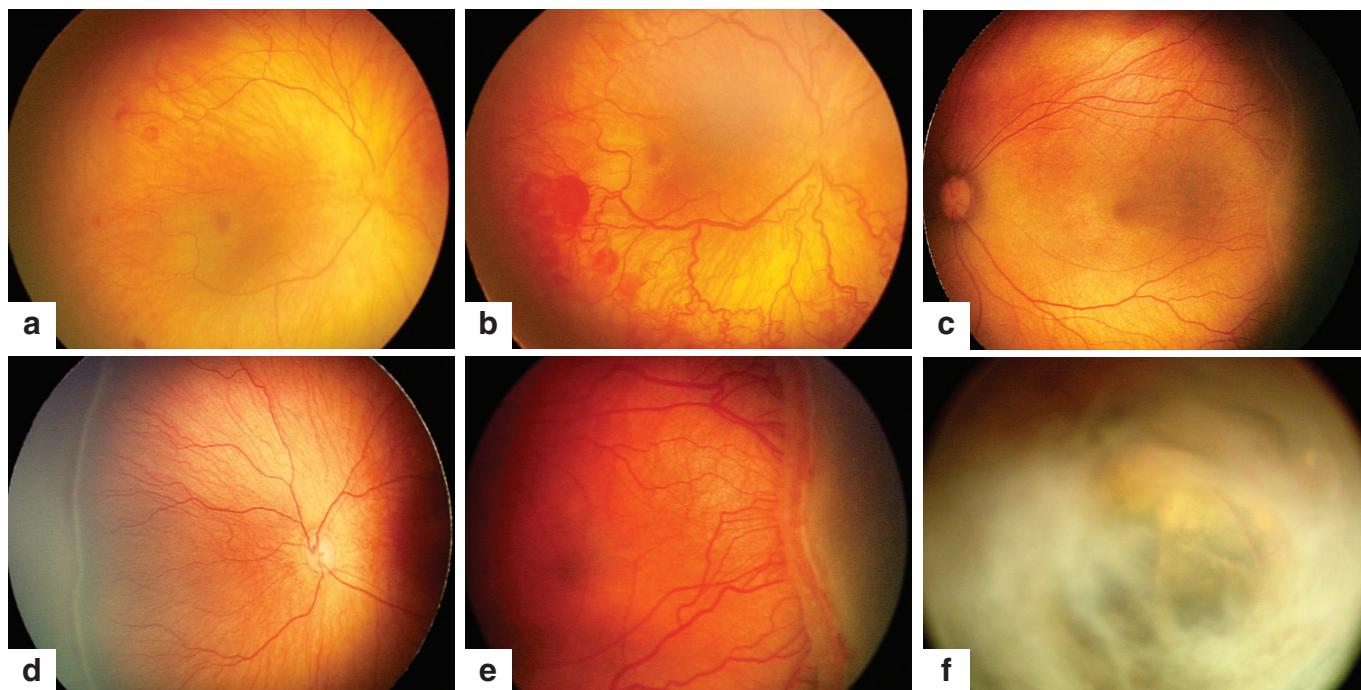
RetCam 3 je digitální zobrazovací systém umožňující moderní alternativu screeningu postižení sítnice u dětí. Hlavní výhodou tohoto systému je možnost 130stupňového pohledu na sítnici ve srovnání s 30stupňovým pohledem dosažitelným klasickou metodou nepřímé indirektní oftalmoskopie. Studie prokázaly vyšší



Obr. 1. Oční vyšetření bylo u všech dětí provedeno v lokální instilační anestezii (obr. 1a), za použití víčkového rozvěrače (obr. 1b), v arteficiální mydriáze. Vyšetření očního pozadí indirektním oftalmoskopem s použitím 28D čočky a digitálním zobrazovacím systémem RetCam 3 (obr. 1c, d, e)

**SCREENING ROP
VE FN OSTRAVA**

Timkovič J., Němčanský J.,
Cholevík D., Kolarčíková V.,
Mašek P., Pokrývková M.,
Poláčková R.



Obr. 2. Vývojová stadia ROP (retinopathy of prematurity) – fotodokumentace pořízená ve Fakultní nemocnici v Ostravě digitálním zobrazovacím systémem RetCam 3. Snímek nezralé vaskularizace sítnice – progresivní zužování sítnicových cév směrem do periferie (obr. 2a), „plus disease“ forma ROP – dilatované a vinuté cévy (obr. 2b), ROP 1. st. – demarkační linie oddělující vaskularizovanou a avaskulární část sítnice (obr. 2c), ROP 2. st. – elevace demarkační linie a vytvoření tzv. valu (obr. 2d), ROP 3. st. – hřebenovitě vyvýšená demarkační linie s neovaskularizacemi a počínající extraretinální fibroproliferací (obr. 2e), ROP 4. st. – částečné odchlípení sítnice, ROP 5. st. – terminální stadium – totální odchlípení sítnice (obr. 2f)

senzitivitu tohoto způsobu vyšetřování ve srovnání se senzitivitou konvenční indirektní oftalmoskopie [19].

Cílem naší práce bylo identifikovat možné rizikové faktory ROP u předčasně narozených dětí v Moravskoslezském kraji.

METODIKA

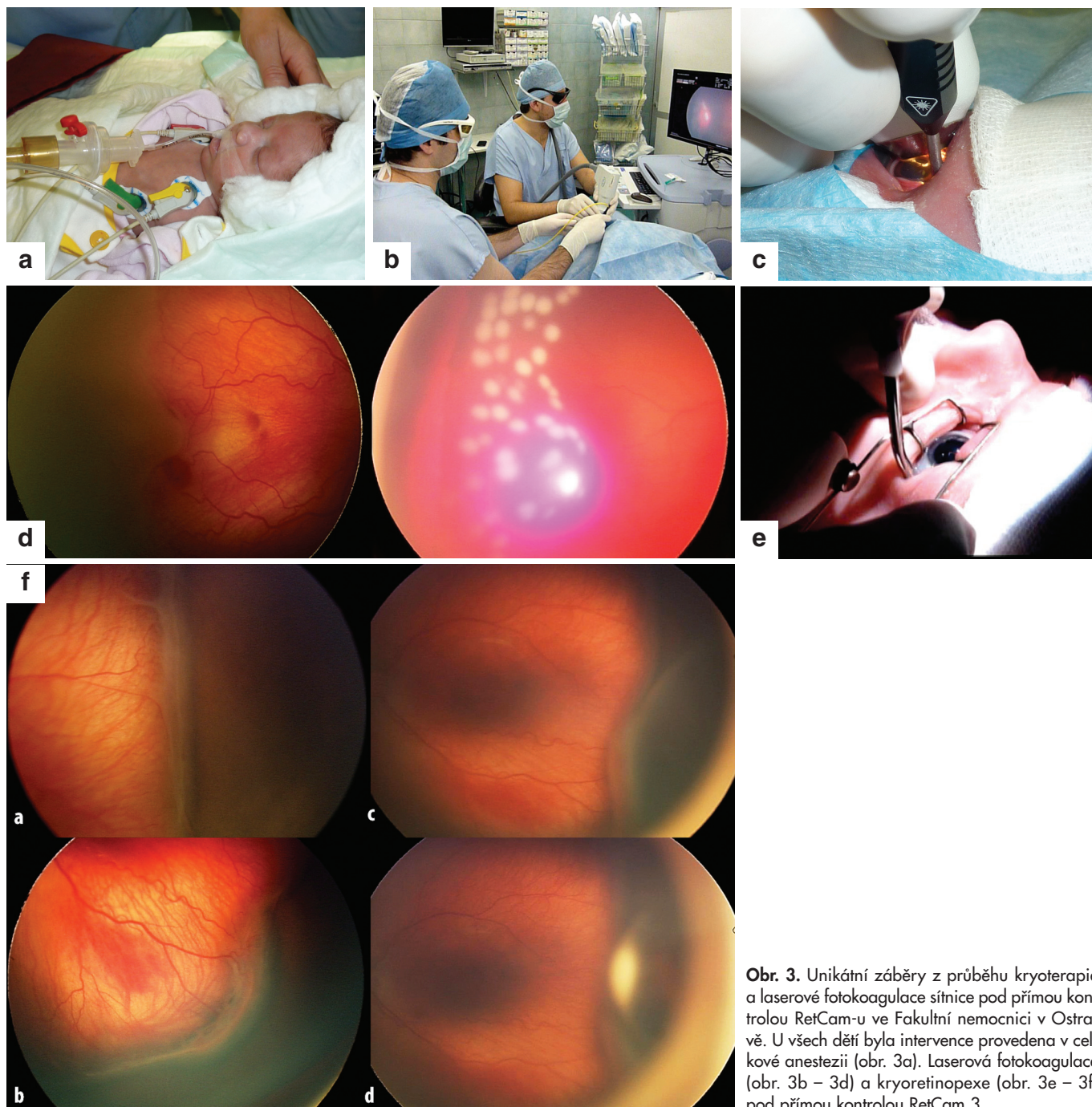
Provedli jsme retrospektivní analýzu zdravotní dokumentace u všech dětí narozených před 32. gestačním týdnem vyšetřených očním lékařem v rámci screeningu ROP ve Fakultní nemocnici v Ostravě v období od 1. 9. 2011 do 31. 8. 2012. Do souboru nebyly zařazeny děti s/bez ROP, které během sledovacího období nedosáhly 40. postkoncepčního týdne (pkt.) věku. Mezi sledované parametry byly zařazeny gestační věk dětí v době narození, postkoncepční věk dítěte v době první oční kontroly, v době stanovení diagnózy ROP a v době případné intervence, dále porodní hmotnost, možné rizikové faktory ROP (Apgar skóre v 1. minutě, doba oxygenoterapie, FiO_2 (%) (procentuální frakce kyslíku ve vdechované směsi plynu), doba UPV (umělá plicní ventilace), transfuze ERD (erytrocyty resuspendované deleukotizované), přítomnost sepse / infekce

v perinatálním období, délka fototerapie). Oční vyšetření bylo u všech dětí provedeno v lokální instilační anestezii (oxybuprocaini hydrochloridum 0,4% gtt.) za použití víčkového rozvěrače (Katerna K1-5401 / K1-5677), v arteficiální mydriáze (phenylephrini hydrochloridum 2,5% gtt. + tropicamidum 0,5% gtt.). Oční pozadí bylo vyšetřeno indirektním oftalmoskopem s použitím 28D čočky a digitálním zobrazovacím systémem RetCam 3 [obr. 1a – 1e]. Pro určení statistické významnosti srovnávaných výsledků mezi skupinami dětí s / bez ROP byl použit Studentův t-test (statistický program Microsoft Office Professional Edition, 2003). Indikátorem statistické významnosti byla hodnota $P < 0,05$.

VÝSLEDKY

Soubor tvořilo 138 dětí (77 chlapců, 61 dívek) s průměrným gestačním věkem v době narození 29,8 týdnů (medián 30 týdnů, $\text{SD} \pm 2,16$, interval 24–32 týdnů), s průměrnou porodní hmotností 1385 g (medián 1400 g, $\text{SD} \pm 404,78$, interval 460–2200 g). Průměrný věk dětí v době první oční kontroly byl 33. pkt. (medián 33. pkt., $\text{SD} \pm 0,96$, interval 29.–35. pkt.). U 34 dětí (24,6 %) byla

očním lékařem diagnostikována ROP, ve všech případech 1. st. v době stanovení diagnózy. Průměrný věk těchto dětí v době stanovení diagnózy byl 37. pkt. (medián 36. pkt., $\text{SD} \pm 3,86$, interval 32.–47. pkt.), průměrná porodní hmotnost 1040 g (medián 990 g, $\text{SD} \pm 250,86$, interval 460–1490 g). Jednotlivá stadia ROP u předčasně narozených dětí v našem souboru během sledovacího období v přehledu zobrazuje fotodokumentace pořízená ve Fakultní nemocnici v Ostravě digitálním zobrazovacím systémem RetCam 3 [obr. 2a – 2f]. U 5 dětí (14,7 %) s ROP byla očním lékařem indikována a následně provedena intervence (kryoterapie/laserové ošetření sítnice) v celkové anestezii. Průměrný věk dětí v době intervence byl 36. pkt. (medián 36. pkt., $\text{SD} \pm 2,28$, interval 34.–40. pkt.), porodní hmotnost 946 g (medián 960 g, $\text{SD} \pm 205,26$, interval 690–1250 g). Intervence byla prováděná pod přímou kontrolou RetCam 3. Průběh kryoterapie a laserové fotokoagulace avaskulární části sítnice transsklerálním diodovým laserem pod kontrolou RetCam-u je zobrazen v přehledu na obrázcích [obr. 3a – 3f]. Průměrná doba oxygenoterapie u dětí s ROP byla 371 hodin (medián 156 hodin, $\text{SD} \pm 441,3$, interval 0–1560 hodin), ve skupině bez ROP 84 hodin (medián 5 hodin, $\text{SD} \pm 185$, interval 0–1000 hodin). Rozdíl me-

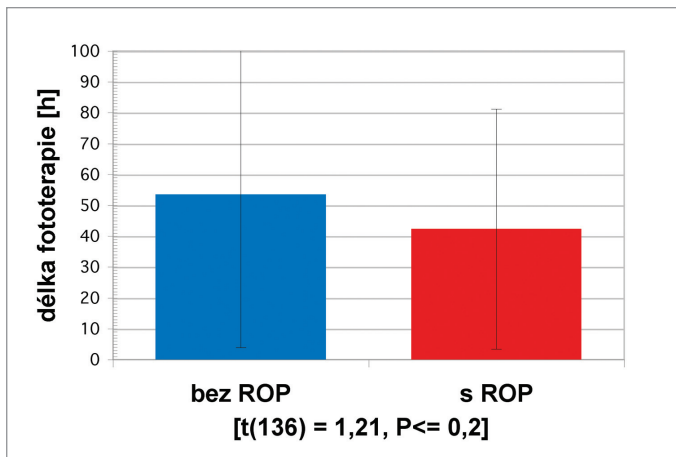
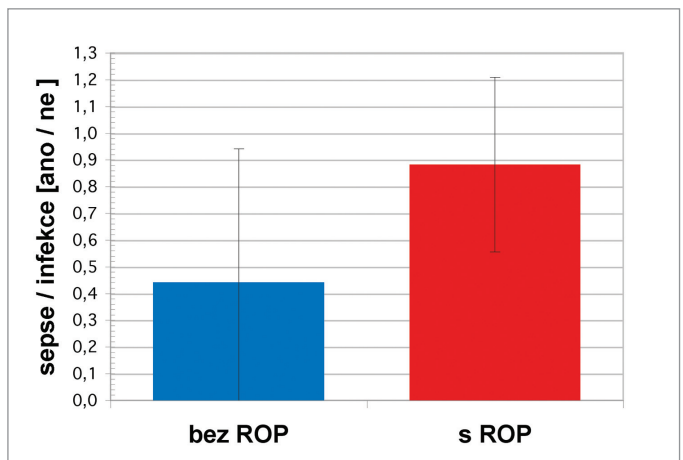
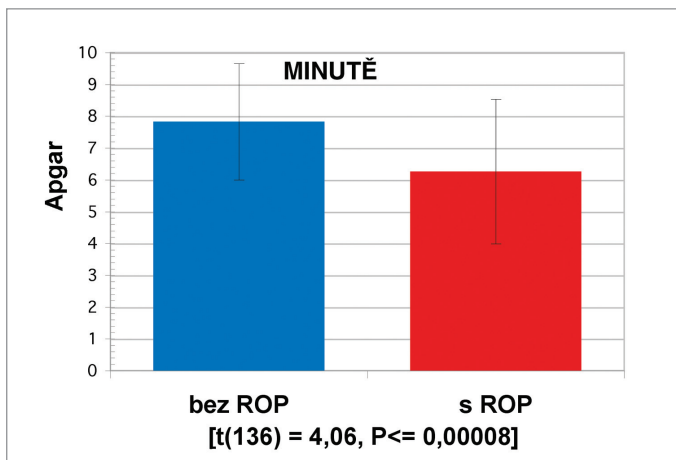
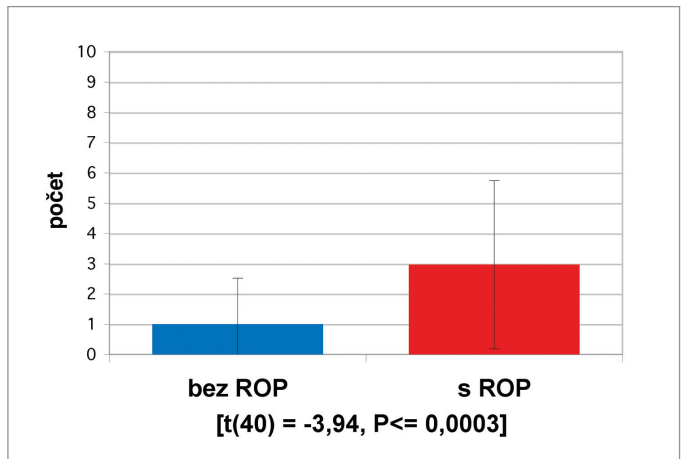
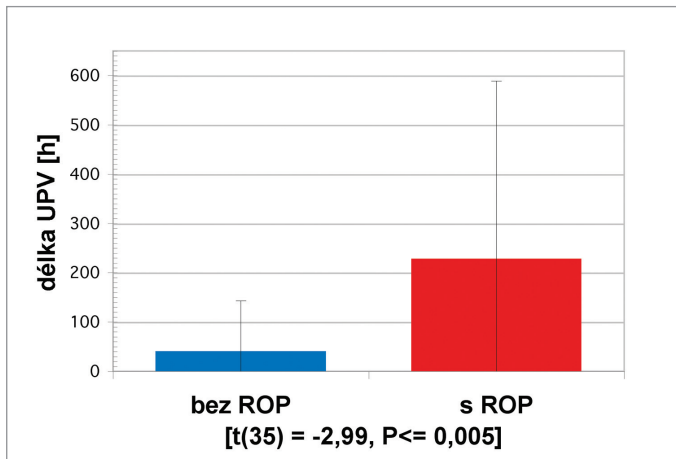
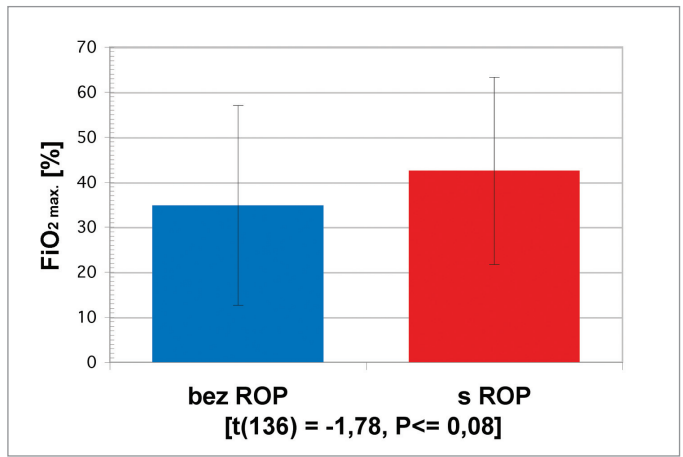
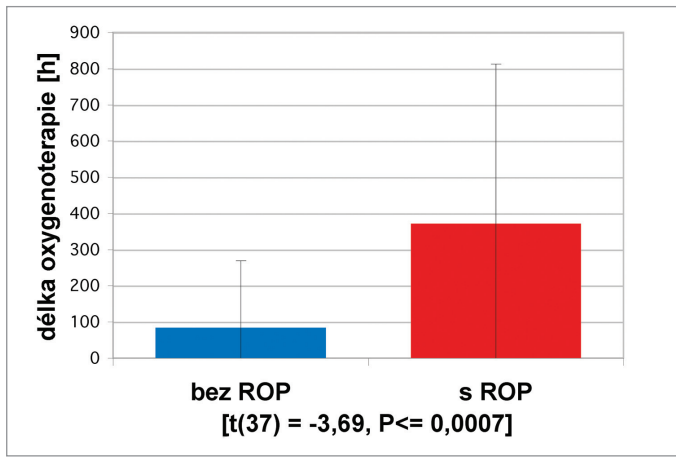


Obr. 3. Unikátní záběry z průběhu kryoterapie a laserové fotokoagulace sítnice pod přímou kontrolou RetCam-u ve Fakultní nemocnici v Ostravě. U všech dětí byla intervence provedena v celkové anestezii (obr. 3a). Laserová fotokoagulace (obr. 3b – 3d) a kryoretinopexie (obr. 3e – 3f) pod přímou kontrolou RetCam 3

zi průměrnými hodnotami byl statisticky významný [$t(37) = -3,69, P < = 0,0007$] [graf 1]. Průměrná hodnota FiO_2 (%) byla u dětí s ROP 42,5 % (medián 37,5 %, SD $\pm 20,8$, interval 21 %-100 %), ve srovnání s 34,9 % u dětí bez ROP (medián 29 %, SD $\pm 22,2$, interval 0-100 %). Rozdíl mezi oběma skupinami byl statisticky nevýznamný [$t(136) = -1,78, P < = 0,08$] [graf 2]. Průměrná doba UPV u dětí s ROP byla 229 hodin (medián 44 hodin, SD $\pm 360,3$, interval 0 - 1530 hodin), ve skupině bez ROP 41 hodin (medián 0, SD ± 102 , interval 0-700 hodin)

[$t(35) = -2,99, P < = 0,005$] [graf 3]. U dětí s ROP jsme v průměru zaznamenali 3 transfuze ERD (medián 3 transfuze, SD $\pm 2,8$, interval 0-10), ve skupině bez ROP 1 transfuze (medián 1, SD $\pm 1,5$, interval 0-9) [$t(40) = -3,94, P < = 0,0003$] [graf 4]. Průměrná hodnota Apgar skóre v 1. minutě u dětí ve skupině s ROP byla 6,3 (medián 6, SD $\pm 2,3$, interval 2-10), u dětí bez ROP 7,8 (medián 8,5, SD $\pm 1,8$, interval 1-10). Rozdíl mezi průměrnými hodnotami Apgar skóre v 1. minutě byl mezi oběma skupinami statisticky významný [$t(136) = 4,06, P <$

$= 0,00008$] [graf 5]. Sepsí / infekci v perinatálním období mělo 30 (88,2 %) dětí s ROP, ve srovnání se 46 (44,2 %) dětmi se sepsí / infekcí bez ROP [graf 6]. Posledním sledovaným možným rizikovým faktorem ROP u předčasně narozených dětí v našem souboru byla průměrná délka fototerapie. U dětí s ROP byla 42,4 hodiny (medián 44,5 hodiny, SD $\pm 38,9$, interval 0 - 148), u dětí bez ROP 53,6 hodiny (medián 49 hodin, SD $\pm 49,6$, interval 0 - 210). Rozdíl mezi oběma skupinami byl u tohoto faktoru statisticky nevýznamný [$t(136) = 1,21, P < = 0,2$] [graf 7].



Graf 1-7. Srovnání průměrné délky oxygenoterapie, maximální procentuální frakce kyslíku ve vdechované směsi plynu – $FiO_{2\max}$ (%), průměrné délky UPV, počtu transfuzí ERD, Apgar skóre v 1. minutě, přítomnosti sepse/infekce v perinatálním období a průměrné délky fototerapie u předčasně narozených dětí vyšetřených očním lékařem v rámci screeningu ROP ve Fakultní nemocnici v Ostravě v období od 1. 9. 2011 do 31. 8. 2012

DISKUSE

Ve srovnání se zahraničními studii [13, 18], které uvádějí 68% výskyt ROP u dětí s porodní hmotností pod 1250 g, byl výskyt retinopatie nedonošených dětí v našem perinatologickém centru, jmenovitě v Moravskoslezském kraji, nezanedbatelně nižší (24,6 %, porodní hmotnost dětí pod 1490 g). Srovnání není úplně přesné pro rozdílně použitá vstupní kritéria jednotlivých studií, ale pro orientaci je srovnání postačující. Předpokládáme, že nižší výskyt souvisí s výrazným zlepšením oftalmo-neonatologické péče o nedonošené novorozence, k němuž v posledním desetiletí nepochybně došlo, a to nejen v Evropě, ale i celém světě. To potvrzují i studie z jižní Ameriky (Brazílie), kde v retrospektivních i prospektivních studiích popisují výskyt ROP u 20–23 % dětí s nízkou porodní hmotností [8, 16]. Ve srovnání s prací plzeňských kolegů [9], kteří sledovali výše uvedené rizikové faktory po dobu 12 let, je výskyt ROP u dětí s porodní hmotností pod 1490 g na našem pracovišti vyšší (24,6 % ve srovnání s 9 %). Významný rozdíl v incidenci v obou perinatologických centrech je nejspíše dán délkou a rozsahem studie a počtem sledovaných dětí. Vyšší záhyt ROP v Moravskoslezském kraji je dán pravděpodobně vyšším záhytem nižších stupňů ROP, k čemuž mohlo přispět zavedení rutinního vyšetřování nedonošených novorozenců digitálním zobrazovacím systémem RetCam 3, který se stal nedílnou součástí screeningového procesu na našem pracovišti.

Délka oxygenoterapie a umělé plicní ventilace má také vliv na rozvoj ROP u předčasně narozených dětí a dětí s nízkou porodní hmotností. Mehmet a kol. ve své práci popsali signifikantní rozdíl v délce oxygenoterapie u dětí s ROP ve srovnání s dětmi bez postižení sítnice (průměr-

ně $7 \pm 13,6$ dne [10]. Naše retrospektivní hodnocení v perinatologickém centru ve FN Ostrava potvrzuje signifikantní rozdíl v potřebě léčby kyslíkem a délce umělé plicní ventilace dětí s ROP (průměrně $6,5 \pm 18,4$ dne). Tuto skutečnost potvrzují i jiné studie [5, 7].

Podání transfuze je u nedonošených dětí dalším rizikovým faktorem vzniku ROP. K podobnému závěru také došli autoři studií z Itálie či Bangladěše [1, 3]. Na druhé straně prospektivní studií z roku 1999 z USA signifikantní vliv transfuze na vznik ROP prokázán nebyl [2]. V naší studii jsme zaznamenali statisticky signifikantní rozdíl v počtu podaných transfuzí u dětí s ROP (u dětí s ROP byl počet podaných transfuzí 3 proti počtu 1 transfuze u dětí bez postižení sítnice). K jednoznačnému závěru, zda vliv transfuze je nebo není rizikový pro vznik a rozvoj ROP, by bylo potřeba rozsáhlejší studie s přesně určenými a srovnatelnými kritérii a většími soubory pacientů.

Některé zahraniční studie [4] prokazují vliv fototerapie na rozvoj ROP. V naší studii vliv fototerapie na rozvoj ROP prokázán nebyl, rozdíl mezi délkou fototerapie u dětí s ROP a dětí bez postižení sítnice v našem souboru nebyl signifikantní. Náš výsledek nejspíše souvisí s opatřeními, která během fototerapie u novorozenců dodržujeme. Jde hlavně o důsledné krytí očí plátěnými brýlemi právě jako prevenci poškození sítnice modrým světlem. Neprokázání vlivu fototerapie na rozvoj ROP je pro nás pozitivní zpětnou vazbou, že uvedená opatření mají svoje opodstatnění.

Z rozvoje a ze zdokonalování intenzivní péče o nezralé novorozence vyplývá potřeba zvýšené oftalmo-neonatologické péče a její neustálé zdokonalování podle současných trendů, mezi které patří i digitální zobrazovací systém RetCam 3. Systém umožňuje pořizování fotodokumentace nebo videozáznamů z vyšetření,

srovnání snímků v čase a sledování dynamiky vývoje onemocnění nebo efektu případné léčby, možnost připojení do počítačové sítě, sdílení a konzultace pořizované fotodokumentace zejména hraničních nálezů s jiným pracovištěm a v neposlední řadě poskytuje věrohodnou, obhajitelnou lékařsko-právní dokumentaci. Od prosince 2011 toto zařízení využíváme také k léčebným intervencím (laserová fotokoagulace/kryoterapie sítnice), s podobným využitím tohoto systému jsme se zatím v literatuře nikde nesetkali. Získaná data budou předmětem další analýzy.

ZÁVĚR

V našem retrospektivním hodnocení jsme identifikovali jako hlavní rizikové faktory kromě nízké porodní hmotnosti a nízkého gestačního stáří předčasně narozených dětí také délku oxygenoterapie a délku umělé plicní ventilace. Rizikové je rovněž podání transfuze, poporodní adaptace v 1. minutě dítěte po narození a přítomnost sepse/infekce v perinatálním období. Nebyl prokázán vliv fototerapie a procentuální frakce kyslíku ve vdechované směsi plynu na vznik a rozvoj ROP. Naše výsledky se významně neliší od dosud provedených studií z jiných regionů v ČR i ve světě, avšak přínosem by jistě bylo provést alespoň multicentrickou studii. Hlubší analýza jednotlivých rizikových faktorů by pak mohla zpřesnit prognostické parametry vzniku a progresu ROP. Jedná se o oblast péče, jež se velmi dynamicky rozvíjí, typickým příkladem je rutinní využití systému RetCam 3, zejména v přesnosti diagnostiky a zpracování dat. Navíc tento systém otevírá nové možnosti také v terapeutické oblasti – ve smyslu provedení intervence pod přímou kontrolou RetCam-u.

LITERATURA

1. **Akter, S., Hossain, M. M., Shirin, M. et al.:** Blood Transfusion: A Risk Factor in Retinopathy of Prematurity. *Bangladesh J Child Hlth*, 2012; 34, 2.
2. **Brooks, S.E., Marcus, D.M., Gillis, D., et al.:** The Effect of Blood Transfusion Protocol on Retinopathy of Prematurity: A Prospective, Randomized Study. *Pediatrics*, 1999; 104: 3, 514–518.
3. **Dani, C., Reali, M.F., Bertini, G., et al.:** The role of blood transfusions and iron intake on retinopathy of prematurity. *Early Human Development*. 2001; 62, 1: 57–63.
4. **Ebrahim, M., Ahmad, R., S., Mohammad, M.:** Incidence and Risk Factors of Retinopathy of Prematurity in Babol, North of Iran. *Ophthalmic Epidemiology*. 2010; 17, 3: 166–170.
5. **Hakeem, A. H. A. A., Othman, M. F., Gamal, B. M.:** Retinopathy of prematurity: A study of prevalence and risk factors. *Middle East African Journal of Ophthalmology*. 2012; 19, 3: 289.
6. **Health, P.:** Pathology of retinopathy of prematurity, *RLF. Am J Ophthalmol*, 1953; 34: 1249–1259.
7. **Hungi, B., Vinekar, A., Datti, N., et al.:** Retinopathy of Prematurity in a Rural Neonatal Intensive Care Unit in South India – A Prospective Study. *The Indian Journal of Pediatrics*, 2012; 79, 7: 911–915.
8. **Lorena, S. H. T., Brito, J. M. S.:** Retrospec-

- tive study of preterm newborn infants at the ambulatory of specialities Jardim Peri-Peri. *Arquivos Brasileiros de Oftalmologia*. 2009, roč. 72, č. 3, s. 360-364. ISSN 0004-2749.
9. **Marková, A., Jurčuková, M., Dort, J. a kol.:** Hodnocení rizikových faktorů vzniku ROP, oční vady a psychomotorický vývoj nedonošených dětí v západočeském regionu, dvanáctileté sledování. *Čes a Slov Oftalmol*, 2009; 65, 1: 24–28.
 10. **Mehmet, S., Fusun, A., Sebnem, C., et al.:** One-year experience in the retinopathy of prematurity: frequency and risk factors, short-term results and follow-up. *Int J Ophthalmol*, 2011; 4(6): 634-640.
 11. **Mutlu, F. M., Altinsoy, H. I., Mumcuoglu, T., et al.:** Screening for Retinopathy of Prematurity in a Tertiary Care Newborn Unit in Turkey: Frequency, Outcomes, and Risk Factor Analysis. *J Pediatric Ophthalmol*; 2008; 45, 5, 291–298.
 12. **Odehnal, M., Malec, J., Štěpánková, J., Dořelová, D.:** Současný pohled na retinopatii nedonošených. *Čes a Slov Oftalmol*, 2011; 67, 2: 35–41.
 13. **Palmert, E.A., Flynn, I.T., Hardy, R. J., et al.:** for the Cryotherapy for Retinopathy of prematurity Cooperative Group. Incidence and early course of retinopathy of prematurity. *Ophthalmology*, 1991; 98: 1628–1640.
 14. **Reynolds, J. D., Hardy, R. J., Kennedy, K. A., et al.:** Lack of Efficacy of Light Reduction in Preventing Retinopathy of Prematurity. *New England J Med*, 1998; 338, 22: 1572–1576.
 15. **Saugstad, O.D.:** Oxygen and retinopathy of prematurity. *J Perinatol*. 2006; 26 (suppl 1): 546–550.
 16. **Schumann, R. de F., Barbosa, A. D. M., Valeti, C. O.:** Incidence and severity of retinopathy of prematurity and its association with morbidity and treatments instituted at Hospital Antonio Pedro from Universidade Federal Fluminense, between 2003 and 2005. *Arquivos Brasileiros de Oftalmologia*. 2010; 73, 1: 47–51.
 17. **Terry, T. L.:** Extreme Prematurity and Fibroblastic Overgrowth of Persistent Vascular Sheath Behind Each Crystalline lens. I. Preliminary report. *Am J Ophthalmol*, 1942; 25: 203–204.
 18. The Incidence and Course of Retinopathy of Prematurity: Findings from the Early Treatment for Retinopathy of Prematurity Study. *PEDIATRICS*. 2005; 116, 1: 15–23.
 19. The photographic screening FOR retinopathy of prematurity study (PHOTO-ROP). *Retina*. 2008; 28: Suppl, S47–S54.