

## PŮVODNÍ PRÁCE

# Využití konfokální mikroskopie rohovky v diagnostice Coganovy mikrocystické dystrofie a sledování ultrastrukturálních změn po fototerapeutické keratektomii

Pirnerová L., Vlková E.,  
Horáčková M., Hlinomazová Z.,  
Trnková V.

Oční klinika Lékařské fakulty MU  
a Fakultní nemocnice, Brno,  
přednosta prof. MUDr. Eva Vlková, CSc.

## SOUHRN

Konfokální mikroskopie představuje moderní, neinvazivní, semikontaktní vyšetřovací metodu umožňující znázornit jednotlivé vrstvy rohovky (od epitelu až po endotel) ve vysokém rozlišení. Fototerapeutická keratektomie (PTK) je metoda využívající argon-fluoridový excimer laser o vlnové délce 193 nm k léčbě povrchových onemocnění rohovky.

**Cíl:** Zhodnotit využití konfokální mikroskopie k diagnostice dystrofie bazální membrány epitelu (otiskové, Coganovy mikrocystické dystrofie) a sledování ultrastrukturálních změn rohovky in vivo po PTK.

**Soubor a metodika:** Do souboru bylo zařazeno 14 očí 9 pacientů (6 mužů a 3 ženy) průměrného věku  $45,8 \pm 14,4$  let, kteří podstoupili na naší klinice v posledních dvou letech fototerapeutickou keratektomii pro recidivující erozi při Coganově mikrocystické dystrofii rohovky. K diagnostice tohoto onemocnění byl využit konfokální rohovkový mikroskop (Confoscan 4, Nidek, sonda 40x). Laserová fotoablace byla u všech pacientů vedena počítačem s průměrnou hloubkou  $14,8 \pm 3,3$   $\mu\text{m}$  (Technolas 217, Bausch & Lomb). Pacienti byli vyšetřeni vždy 5., 12. den a dále 1., 3., 6. a 12. měsíc po PTK. Sledovány byly reaktivní procesy ve všech vrstvách rohovky, rychlost obnovy subepiteliální inervace a recidiva primárního onemocnění zachytilelná konfokálním rohovkovým mikroskopem.

**Výsledky:** Coganova mikrocystická dystrofie byla u všech sledovaných pacientů diagnostikována konfokálním mikroskopem na základě nálezu ztlustělých míst a nepravidelností bazální membrány epitelu rohovky. Tito pacienti byli indikováni k provedení fototerapeutické keratektomie. Po zákroku došlo k přehojení epiteliální vrstvy u všech očí již 5. den. Průměrná regenerační doba subepiteliálního nervového plexu činila  $6,2 \pm 2,8$  měsíců. V oblasti předního stromatu se u všech pacientů objevil stromální edém 5. den. Zahájení repopulace předního stromatu rohovky keratocyty z hlubších vrstev jsme diagnostikovali průměrně  $11,5 \pm 1,9$  den po zákroku a následnou redukci po  $5,1 \pm 1,4$  měsících. Zadní stroma a endotel nevykazovali změny. U žádného ze sledovaných pacientů nebyla v daném sledovacím období zaznamenána recidiva primárního onemocnění.

**Závěr:** Konfokální mikroskopii lze doporučit ke kvalitní a přesné diagnostice povrchových dystrofií rohovky a sledování změn po následné fototerapeutické keratektomii jako vhodné metodě léčby těchto onemocnění.

**Klíčová slova:** konfokální rohovková mikroskopie, Coganova mikrocystická dystrofie, fototerapeutická keratektomie, excimer laser

## SUMMARY

### *The Use of Confocal Corneal Microscopy in the Cogan Microcystic Dystrophy Diagnosis and follow – up of the Ultrastructural Changes after Phototherapeutic Keratectomy*

Confocal microscopy represents modern, non-invasive, semi-contact examination method making possible to visualize separate corneal layers (from the endothel to the epithel) in high resolution. Phototherapeutic keratectomy (PTK) is a method using argon-fluoride laser with 193 nm wavelength to treat corneal surface diseases.

**Aim:** To evaluate the use of confocal microscopy for epithelial basal membrane dystrophy diagnosis (Cogan microcystic dystrophy) and following corneal ultra-structural changes in vivo after PTK.

**Material and methods:** The group consisted of 14 eyes of 9 patients (6 men and 3 women) of average age  $45.8 \pm 14.4$  years who underwent in the department in last two years phototherapeutic keratectomy for recurrent erosion in Cogan microcystic corneal dystrophy. For the diagnosis of this disease, the confocal corneal microscope (Confoscan 4, Nidek, probe x 40) was used. Computer controlled laser photoablation was in all patients performed; the average depth was  $14.8 \pm 3.3$   $\mu\text{m}$  (Technolas 217, Bausch & Lomb). The follow-up visits were scheduled always day 5 and 12, and month 1, 3, 6, and 12 after the PTK. The reactive

✉ Do redakce doručeno dne  
17. 6. 2011

🖨 Do tisku přijato dne 25. 6. 2011

MUDr. Lenka Pirnerová  
Oční klinika LF MU a FN Brno  
Jihlavská 20  
625 00 Brno  
lpirnerova@fnbrno.cz  
tel.: 532 233 302

processes in all corneal layers, the subepithelial innervation restoration velocity and recurrence of the primary disease detectable by means of the confocal corneal microscope were followed-up.

**Results:** Cogan microcystic dystrophy was diagnosed in all followed-up patients by means of confocal microscope according to the findings of the area thickening and corneal epithelium basal membrane irregularities. These patients were indicated to the PTK. After the treatment, the healing of the epithelial layer was finished as early as the fifth day. The subepithelial nervous plexus average regeneration period was  $6.2 \pm 2.8$  months. In all patients, the edema of the anterior stroma was found at the day 5. The beginning of the re-popularization of the anterior stroma by keratocytes from deeper layers we diagnosed, on average, at the day  $11.5 \pm 1.9$  after the treatment and the following reduction after  $5.1 \pm 1.4$  months. In the posterior stroma and in the endothel, no changes were found. During the follow-up period, in none of the followed-up patients, the recurrence of the primary disease was found.

**Conclusion:** The confocal microscopy may be recommended for superficial corneal dystrophies quality and accurate diagnosis and to follow up changes after phototherapeutic keratectomy as suitable treatment method of these diseases.

**Key words:** confocal corneal microscopy, Cogan microcystic dystrophy, phototherapeutic keratectomy, excimer laser

Čes. a slov. Oftal., 67, 2011, No. 3, p. 81–84

## ÚVOD

Konfokální mikroskopie rohovky představuje moderní, neinvazivní vyšetřovací metodu umožňující znázornit jednotlivé vrstvy rohovky (od epitelu až po endotel) ve vysokém rozlišení. Využití našla v diagnostice rohovkových dystrofií, sledování regeneračních procesů po rohovkových refrakčních zákrocích, rohovkových transplantacích atd.

Coganova mikrocystická dystrofie (otisková, Map-Dot-Fingerprint dystrofie) (obr. 1) je řazena k nejčastěji se vyskytující přední rohovkovým dystrofiím s charakteristickým ztluštěním bazální membrány epitelu, který je tak rozdělen na přední a zadní lamely, mezi kterými se tvoří pseudocysty. Okolní epitel vykazuje normální mezibuněčné spoje, ale chybí hemidezmozomy, které se podílejí na adhezenci epitelu k bazální membráně.

Klinicky se projevuje nerovnostmi epitelu charakteru otiskových souřadnic nebarvících se fluoresceinem a vznikem recidivujících erozí [11].

Fototerapeutická keratektomie (PTK) je metoda využívající argon-fluoridový excimer laser o vlnové délce 193 nm k léčbě povrchových onemocnění rohovky.

## CÍL STUDIE

Zhodnotit využití konfokální mikroskopie k diagnostice Coganovy mikrocystické dystrofie, sledování ultrastrukturálních změn rohovky po PTK a recidivy primárního onemocnění.

## SOUBOR

Do prospektivní studie bylo zařazeno 14 očí 9 pacientů (6 mužů a 3 ženy) průměrného věku  $45,8 \pm 14,4$  let, kteří podstoupili na naší klinice v posledních dvou letech PTK (duben 2008 – září 2010, průměrná sledovací doba  $14,6 \pm 2,8$  měsíce) pro recidivující erozi při Coganově mikrocystické dystrofii. Jednalo se o pacienty, u kterých byla konzervativní léčba (aplikace lubrikancií a hyperosmotických roztoků, steroidů, kontaktních čoček, atd.) bez výraznějšího efektu. K potvrzení diagnózy Coganovy dystrofie jsme využili konfokální rohovkový mikroskop.

## METODIKA

V rámci předoperačního vyšetření byla odebrána osobní a oční anamnéza, provedeno komplexní oftalmologické vyšetření včetně automatické keratometrie, refraktometrie, stanovení naturální (UCVA) a nejlépe korigované zrakové ostrosti do dálky (BCVA), biomikroskopického vyšetření předního segmentu oka na šterbinové lampě a vyšetření očního pozadí. Dále pacienti podstoupili specializovaná vyšetření: Orbscan II (Bausch & Lomb), UZV pachymetrii (Nidek), UZV biometrii a konfokální rohovkovou mikroskopii (Confoscan 4, Nidek, sonda 40x). Vlastní snímání konfokálním mikroskopem proběhlo v topické anestezii rohovky po aplikaci gelu na přední část vyšetřovací čočky. Vyšetřením získáme 40x zvětšené obrazové pole  $460 \times 345 \mu\text{m}$  v jednotlivých rohovkových vrstvách. Fototerapeutická keratektomie byla u všech pacientů

provedena v jednom sezení. Vlastní fotoablace byla po předchozí abrazi epitelu vedena počítačem, s maximální laserovací zónou 7 mm a průměrnou hloubkou  $14,8 \pm 3,3 \mu\text{m}$ , na excimer laseru Technolas 217 firmy Bausch & Lomb dvěma chirurgy.

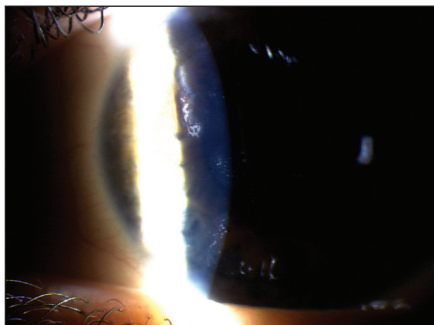
Kontroly pacientů proběhly vždy 5., 12. den a dále 1., 3., 6. a 12. měsíc po PTK, včetně vyšetření konfokálním mikroskopem. V bezprostředním pooperačním období pacienti aplikovali antibiotikum tobramycin 5x denně po dobu jednoho týdne a umělé slzy dle potřeby. Od 5. dne byla zahájena lokální terapie steroidy, nejčastěji 0,1% fluorometholone 4x denně 1 kapku. Celková doba lokální aplikace steroidů trvala maximálně 8 týdnů s postupným vysazováním.

Výsledky byly statisticky zpracovány v programu Statistica 9.

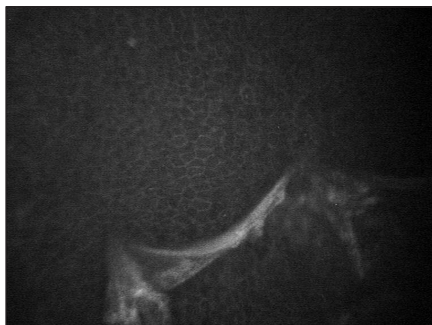## VÝSLEDKY

Diagnóza Coganovy mikrocystické dystrofie byla u všech sledovaných pacientů potvrzena na základě vyšetření konfokálním mikroskopem s typickým nálezem ztluštělých míst a nepravidelností bazální membrány epitelu (obr. 2), buněčných abnormalit či pseudocyst. Vzhledem k netypickému obrazu při vyšetření na šterbinové lampě se u 2 očí (14 %) stala metodou určující diagnózu této dystrofie. Ve stromatu patologie nalezeny nebyly. Všichni pacienti s projevy recidivujících erozí byli indikováni k provedení PTK. Pooperačně jsme konfokální mikroskop využili ke sledování rychlosti obnovy subepiteliální inervace, reaktivních procesů v jednotlivých vrstvách rohovky a k záchytu případné recidivy primárního onemocnění.

Po zákroku došlo k přehození epitelální vrstvy u všech očí již 5. den. Buňky povrchové vrstvy epitelu však jevíly známky morfologické nezralosti, měly větší tvar a vytvářely pouze 1 až 2 vrstvy. V bazální vrstvě epitelu byla patrna buněčná jádra (obr. 3). Při vyšetření v 1. měsíci po PTK jsme již nacházeli fyziologický vícevrstvý epitel. Regenerace subepiteliálních nervových vláken byla dlouhodobá a průměrně trvala  $6,2 \pm 2,8$  měsíců. U 3 očí (21 %) byla počínající regenerace nervových vláken zaznamenána již od 3. měsíce a dokončena u 12 očí (85 %) do 6 měsíců (obr. 4). V oblasti předního stromatu jsme u všech sledovaných pacientů při vyšetření 5. den zaznamenali stromální edém (obr. 5), který byl následován repopulací keratocytů z hlubších vrstev stromatu, průměrně od  $11,5 \pm 1,9$  dne. Svého maxima repopulace dosáhla v  $2,4 \pm 0,9$  měsíci po PTK (obr. 6). K její redukci došlo průměrně po  $5,1 \pm 1,4$



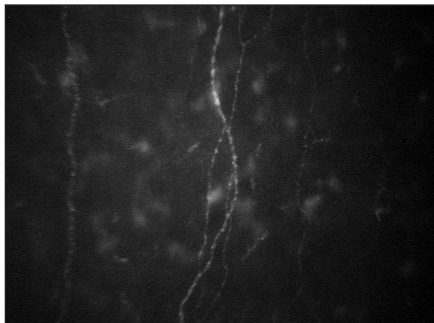
Obr. 1.



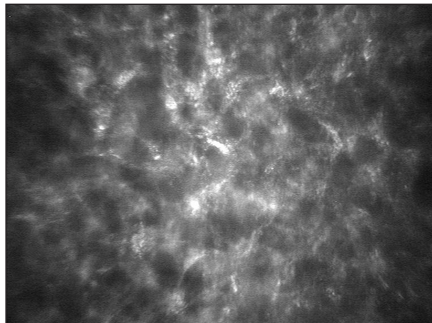
Obr. 2.



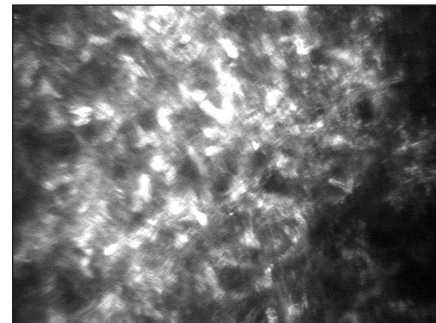
Obr. 3.



Obr. 4.




Obr. 5.



Obr. 6.



Obr. 7.



Obr. 8.

měsících. Zadní stroma (obr. 7) a endotel (obr. 8) nevykazovali v průběhu sledování změny. Ani u jednoho z pacientů nebyla ve sledovacím období zaznamenána symptomatická ani konfokálním mikroskopem zaznamatelná recidiva primárního onemocnění.

## DISKUSE

Donedávna byla diagnostika rohovkových onemocnění založena především na biomikroskopickém vyšetření předního segmentu oka na šterbinové lampě. Toto vyšetření umožňuje oftalmologům zhodnotit stav rohovkového epitelu a transparentnost rohovky, ale nedovoluje posoudit stav jednotlivých rohovkových vrstev. Právě v těchto případech může pomoci konfokální mikroskopie [16]. Jedná se o moderní, neinvazivní vyšetřovací metodu umožňující záznam jednotlivé vrstvy rohovky „in vivo“ ve vy-

sokém rozlišení (od epitelu až po endotel). Confoscan je speciální mikroskopický systém využívající oscilující šterbinu mikroskopické konfigurace pro analýzu buněčných vrstev přední části oka – rohovky [15].

Některé práce vyzdvihují význam konfokální mikroskopie při rozlišení cystických ložisek epitelu rohovky, čímž je umožněno odlišit Coganovu mikrocystickou dystrofii od jiných patologií [4].

U pacientů s historií recidivujících erozí, kdy klinický obraz není typický, může výrazně pomoci k určení diagnózy a rozlišení jednotlivých rohovkových dystrofií [6, 9, 12, 18].

I v našem souboru byla u všech sledovaných pacientů potvrzena diagnóza Coganovy mikrocystické dystrofie na základě vyšetření konfokálním mikroskopem s typickým nálezem ztlustělých míst a nepravidelností bazální membrány epitelu rohovky, buněčných abnormalit či mikrocyst. U 2 očí (14 %) vzhledem k fyziologickému rohovkovému nálezu při vyšetření na šterbinové lampě byla meto-

dou určující konečnou diagnózu této dystrofie. Srovnatelné výsledky ve své práci publikují i Labbé a kol. [12].

Coganova mikrocystická epitelová dystrofie (otisková, „Map-Dot-Fingerprint dystrophy“) je řazena k hereditárním a většinou oboustranným předním rohovkovým dystrofiím. Doprovázet ji může mírný pokles zrakové ostrosti, světloplachost, glare, bolestivost či pocit cizího tělíska v oku zejména v ranních hodinách [19]. Rohovkové abnormality při tomto onemocnění jsou dány postižením bazální membrány epitelu. Charakteristická je i porucha hemidezmozomů. Při vyšetření na šterbinové lampě jsou typickým nálezem mapovitá šedobělavá ložiska různé velikosti, která i v našem souboru převládla. Dále to mohou být prstovité otisky seskupené do koncentrických linií (0,25–4 mm dlouhé), jemné tečky (mikrocysty velikosti 0,05–1 mm) nebo zákalky patrné v retroiluminaci. Recidivujícími erozemi trpí až 30 % pacientů, ale někteří zůstávají dlouhodobě asymptomatictí [19, 20]. Právě pacienti s recidivujícími erozemi byli vybráni do studie a podstoupili na našem pracovišti fototerapeutickou keratektomii, která je při selhání konzervativní terapie metodou léčby tohoto onemocnění [6, 7, 10].

Cílem našeho sledování byla zejména rychlost regenerace epitelu, subepiteliálních nervových vláken a reaktivní procesy v předním stromatu rohovky po PTK.

K přehození epiteliální vrstvy po PTK došlo u všech očí již 5. den. Buňky povrchové vrstvy epitelu však jevíly

známky morfologické nezralosti, byly větší a vytvářeli pouze 1 až 2 vrstvy. Výsledky se neliší od prací zabývajících se regeneračními procesy po fotorefrakční keratektomii [14]. V prvním měsíci měl epitel již fyziologickou strukturu odpovídající předoperačnímu nálezu, což potvrzuje i práce Lagaliho a kol. [13] věnující se stejné problematice jako naše práce.

Regenerace subepiteliálních nervových vláken byla dlouhodobá a průměrně trvala 6 měsíců. U 3 očí (21 %) byla počínající regenerace nervových vláken zaznamenána již od 3. měsíce, plně dokončena u 12 očí (85 %) do 6 měsíců. Podobné výsledky publikuje ve své knize i Mastropasqua a Nubile, kteří hodnotí rychlost obnovy subepiteliálních nervových vláken po fotorefrakčních zákrocích. Rychlost obnovy subbázálních nervových vláken byla hodnocena i v práci Lagaliho a kol. [13], kde k částečné regeneraci došlo po 4 měsících a k plnému dokončení do 8 měsíců po PTK.

Frueh a kol. [7] ve své práci popisuje aktivaci a zvýšení množství keratocytů v předním stromatu mezi 1. a 4. měsícem po refrakčním zákroku, což potvrzujeme i v naší práci při využití terapeutického laseru. Redukce aktivovaných keratocytů mezi 5. a 6. měsícem

po PTK odpovídá nálezům popisovaných autory věnující se problematice sledování změn hustoty keratocytů po fotorefrakční keratektomii [14]. Zadní stroma ani endotel nevykazovaly žádné změny [17].

V našem souboru v průběhu ročního sledování nebyla u žádného z pacientů klinicky ani konfokálním mikroskopem zachycena recidiva primárního onemocnění. To je vysvětlitelné prozatím krátkým sledovacím obdobím či hloubkou fotoablace, která byla v našem souboru průměrně 15  $\mu\text{m}$ . Frekvence rekurencí onemocnění je dle Dausche a kol. [2] ovlivněna technikou provedení zákroku, a to zejména malou fotoablační zónou či nepřilíš hlubokou fotoablací. Recidiva onemocnění je dle osmileté studie Germundssona a kol. [8] popisována až v 46 % případů. Průměrná sledovací doba v jejich práci byla 43 měsíců a recidiva byla potvrzena na základě vyšetření konfokálním mikroskopem. K podobným výsledkům ve své práci dospěli také Dinh a kol. [3], kde recidiva onemocnění byla zaznamenána u 42 % očí do roku po provedení PTK. Nižší procento recidivy primárního onemocnění (13,8 %) během dvanáctiměsíční sledovací doby uvádějí ve své práci Cavanaugh a kol. [1] a u všech sledovaných pa-

cientů se objevila v prvních 6 měsících po PTK. Rozdílné výsledky jsou publikovány Fagerholmem a kol. [5], kteří recidivu onemocnění uvádějí jako málo častou.

## ZÁVĚR

V naší studii jsme potvrdili, že konfokální mikroskopii lze doporučit ke kvalitní a přesné diagnostice Coganovy mikrocystické dystrofie rohovky, a to zejména u pacientů s nejasným klinickým nálezem.

Význam má i při hodnocení ultrastrukturálních změn po následné fototerapeutické keratektomii, kdy sledováním reaktivních a regeneračních procesů bylo prokázáno maximum změn ve vrstvě epitelu a předním stromatu rohovky. Ročním sledováním nebyla u žádného z pacientů zaznamenána symptomatická či konfokálním mikroskopem zachytitelná recidiva primárního onemocnění.

Fototerapeutická keratektomie se při správné indikaci a maximální zvolené fotoablační zóně jeví jako vhodná metoda léčby Coganovy mikrocystické dystrofie.

## LITERATURA

1. Cavanaugh, T.B., Lind, D.M., Cutarelli, P.E., et al.: Phototherapeutic keratectomy for recurrent erosion syndrome in anterior basement membrane dystrophy. *Ophthalmology*, 1999; 106: 971–976.
2. Dausch, D., Landes, M., Klein, R., et al.: Phototherapeutic keratectomy in recurrent corneal epithelial erosion. *J Refract Corn Surg*, 1993; 9: 419–424.
3. Dinh, R., Rapuano, C.J., Cohen, E.J. et al.: Recurrence of corneal dystrophy after excimer laser phototherapeutic keratectomy. *Ophthalmology*, 1999, 106; 8: 1490–1497.
4. Dupas, B., Labbé, A., Auclin, F., et al.: Epithelial Basement Membrane Dystrophy: An Evaluation With a New in vivo Confocal Microscope. *IOVS*. 2005; 46: 4926-B-125.
5. Fagerholm, P.: Phototherapeutic keratectomy. 12 years of experience. *Acta Ophthalmol Scand*, 2003; 81: 19–32.
6. Frederick, S., McDonnell, B.P.J., McGhee Ch. N. J.: *Corneal surgery: theory, technique and tissue*, 4. vydání, Mosby Elsevier, 2009, s. 100, ISBN 13: 978-0-323-04835-4.
7. Frueh, B.E., Cadex, R., Bonke, M.: In vivo confocal microscopy after photorefractive keratectomy in humans. A prospective, long-term study. 1998; 116: 1425–1431.
8. Germundsson, J., Fagerholm, P., Lagali, N.: Clinical Outcome and Recurrence of Epithelial Basement Membrane Dystrophy after Phototherapeutic Keratectomy. A Cross-sectional Study. *Ophthalmology*, 2011; 3: 515–522.
9. Hernández-Quintela, E., Mayer, F., Dighiero, P. et al.: Confocal microscopy of cystic disorders of the corneal epithelium. *Ophthalmology*, 1998, 105; 4: 631–636.
10. Ho, C.L., Tan, D.T., Chan, W.K.: Excimer laser phototherapeutic keratectomy for recurrent corneal erosions. *Ann Acad Med Singapore*, 1999; 28: 787–790.
11. Kuchyňka, P. a kol.: *Oční lékařství*. Grada publishing, a.s., 2007, 219. ISBN 978-80-247-1163-1168.
12. Labbé, A., De Nicola, R., Dupas, B., Auclin F, et al.: Epithelial basement membrane dystrophy: Evaluation with the HRT II Rostock Cornea Module. *Ophthalmology*, 2006; 113: 1301–1308.
13. Lagali, N., Germundsson, J., Fagerholm, P.: The role of Bowman's layer in corneal regeneration after phototherapeutic keratectomy: A prospective study using in vivo confocal microscopy. *IOVS*. 2009, 50; 9: 4192–4198.
14. Linna, T., Tervo, T.: Real-time confocal microscopic observations on human corneal nerves and wound healing after excimer laser photorefractive keratectomy. *Curr Eye Res*. 1997, 16; 7: 640–649.
15. Mastropasqua, L., Nubile, M.: *Confocal microscopy of the cornea*. SLACK Incorporated, 2002, s.1,2, ISBN 1-55642-611-9.
16. Mrukwa-Kominek, E., Gierek-Ciaciura, S.: *Application of Confocal Microscopy*. *Cataract Refract Surg Today Europe*, May 2007, 36–38.
17. MNIller-Pedersen, T., Li, H.F., Petroll, W.M. et al.: Confocal microscopic characterization of wound healing after photorefractive keratectomy. *IOVS*. 1998, 39: 487–501.
18. Rosenberg, M.E., Tervo, T.M., Petroll, W.M. et al.: In vivo confocal microscopy of patients with corneal recurrent erosion syndrome or epithelial basement membrane dystrophy. *Ophthalmology*, 2000; 107: 565–573.
19. Verdie, D.: *Dystrophy, Map-dot-fingerprint*, eMedicine 2009 <http://emedicine.medscape.com/article/1193945-diagnosis>.
20. Yanoff, M., Duker, J.S., Edginton, B., Goldstein, M.H. et al.: *Ophthalmology* (third edition). Mosby Elsevier, 2009, 303–304, ISBN 978-0-323-04332-8.