

# Odontogénna dermoidná cysta orbity

## SÚHRN

V práci sa popisuje veľmi zriedkavý výskyt dermoidnej cysty v oblasti slzníka, ktorá obsahovala ektopické zubné štruktúry. Klinický obraz bol atypický, nakoľko zubné elementy boli nájdené až pri recidíve cysty 4 roky po prvej operácii. Po exstirpácii celého obsahu cysty bol dosiahnutý priaznivý kozmetický i funkčný výsledok.

**Kľúčové slová:** dermoidná cysta orbity, ektopické zuby

## SUMMARY

### Orbital Ontogen Dermoid Cyst

In the paper is described the very rare orbital dermoid cyst in lacrimal sac region containing ectopic dental elements. There was an uneventful clinical picture after the first operation, but a recurrence of the cyst with the presence of teeth in lacrimal region of the down eyelid has occurred four years after the first operation. After exstirpation of entire cyst contents has been achieved the favourable cosmetic and functional result.

**Key word:** orbital dermoid cyst, ectopic tooth

Čes. a slov. Oftal., 67, 2011, No. 3, p. 101-103

## ÚVOD

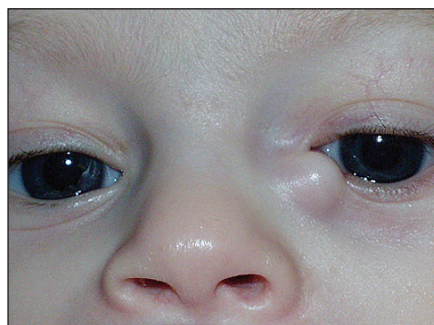Terato-dermoidné lézie v orbitálnej lokalite sú raritné. Dermoidné tumory sú obvykle asociované s ovariálnou a sakrálnou oblasťou. V oblasti očnice bolo nájdených len 3,5 % dermoidov (2). Teratómy predstavujú len 1 % orbitálnych tumorov (10).

Dermoidné cysty vznikajú počas fetálneho vývoja z časti ektodermy, ktorá sa anomálnym spôsobom vchĺpila pod telesný povrch a v ďalšom vývoji s ňou stratila spojenie. Dermoidné cysty v oblasti očnice vychádzajú z kostných štruktúr a väčšinou sa nezdrúžujú s ďalšími vývojovými anomáliami oka či tváre a prezentujú sa v niekoľkých typických obrazoch a lokalizáciách (10). Manifestujú sa hneď po pôrode v laterálnej časti supercília a v hornom mediálnom vstupe do orbity. Lokalizácia v oblasti slzníka, navyše s obsahom zubných elementov, je vzácná.

Teratómy obsahujú tkanivá všetkých troch zárodočných listov. Tkanivá sa vyskytujú v rôznom štádiu diferenciacie a zrelosti, čo rozhoduje o biologických vlastnostiach nádoru. Terátom očnice sa obvykle prejaví už v novorodeneckom veku protrúziou a ptózou. Vzácné sa terátom očnice môže manifestovať neskôr po pôrode, výnimočne v dospelosti (9).

## KAZUISTIKA

V roku 2004 bol prvýkrát vyšetrený na našom pracovisku 1-ročný chlapec s nálezom podkožného tumorózneho útvaru vo vnútornom očnom kútiku v oblasti slzníka vľavo (obr. 1). Rodičia



Obr. 1. Lokálny nález pacienta pri prvom vyšetrení (2004)

pozorovali tuhý opuch v ľavom vnútornom kútiku od narodenia bez výraznejších zmien do vyšetrenia na našej klinike. V objektívnom oftalmologickom náleze bol prítomný i čiastočný kolobóm v mediálnej časti dolnej mihalnice. V oblasti slzného vaku bol prítomný tumorózný útvar, palpačne tuhý, nepohyblivý oproti spodine, veľkosti 6 x 7

## KAZUISTIKA

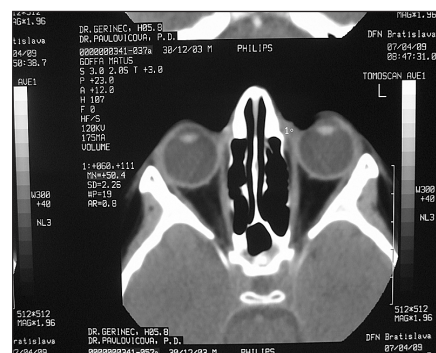
<sup>1</sup>Kostolná B., <sup>1</sup>Gerinec A.,  
<sup>2</sup>Babal P., <sup>2</sup>Kobzová D.

<sup>1</sup>Klinika detskej oftalmológie LFUK – DFNsP, Bratislava, prednosta prof. MUDr. Anton Gerinec, CSc.  
<sup>2</sup>Ústav lekárskej patológie – LF UK, Bratislava, prednosta prof. MUDr. Ľudovít Danihel, CSc.

✉ Do redakcie doručeno dne 10. 2. 2011

✍ Do tisku prijato dne 25. 6. 2011

MUDr. B. Kostolná, PhD.  
DFNsP-LF UK  
Limbová 1  
Bratislava  
e-mail: kostolnab@gmail.com

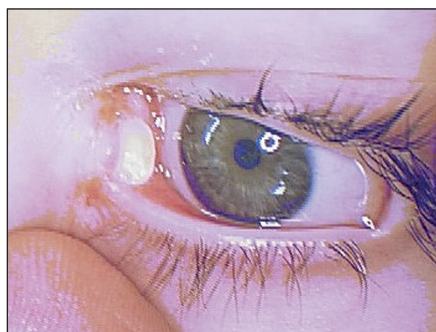


Obr. 2. CT pri 1. vyšetrení (2004)

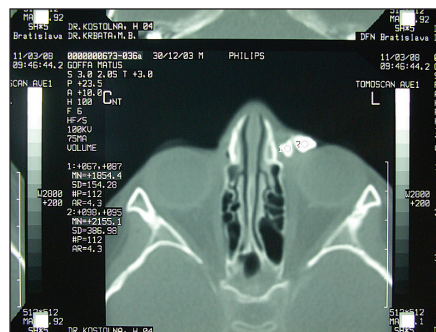mm, prominujúci do 6 mm. Pacient absolvoval otorynolaringologické konzílium s negatívnym nálezom.

Bolo realizované CT vyšetrenie so záverom dermoidná cysta s calcifikátom (obr. 2) s následnou exstirpáciou cysty. Počas operácie sa sondaovali slzné cesty, ktoré boli nepriechodné. Histológia dokázala ložiská zápalovej celularizácie, priečne pruhovaný sval a nepočtené calcifikáty. Dieťa bolo prepustené do ambulantnej starostlivosti. Aspexiou bola oblasť slzníka v niveau kože a pacient bol bez epifory.

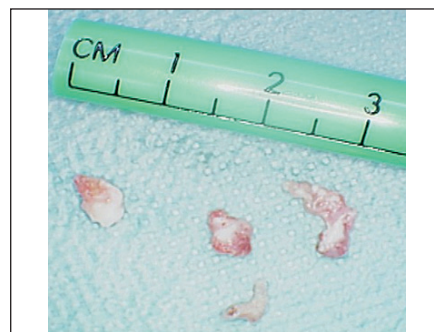
O štyri roky neskôr, v roku 2008 chlapec prichádza na vyšetrenie so začervenaním a induráciou v mieste pôvodného tumorózneho útvaru. Pri oftalmo-



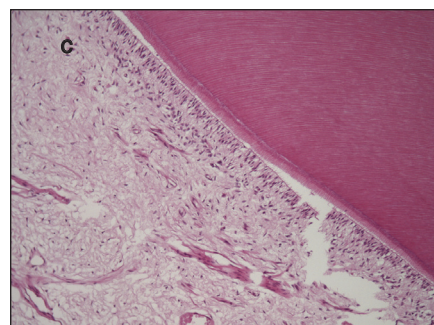
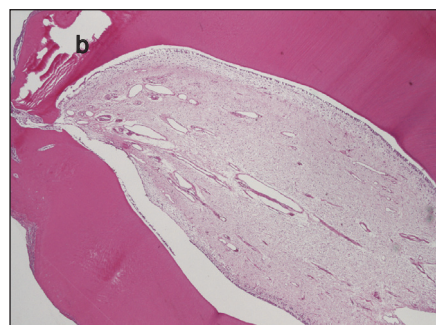
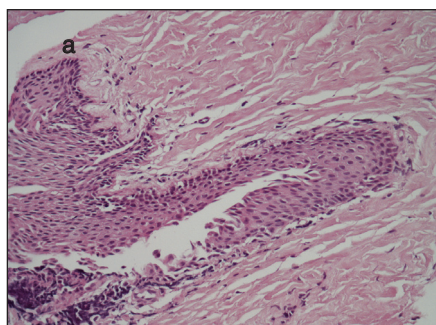
Obr. 3. Lokálny nález pacienta po štyroch rokoch (2008)



Obr. 4. CT po 4 rokoch (2008) s nálezom dentálnych elementov



Obr. 5. Operačný nález s neúplne vyvinutými zubmi

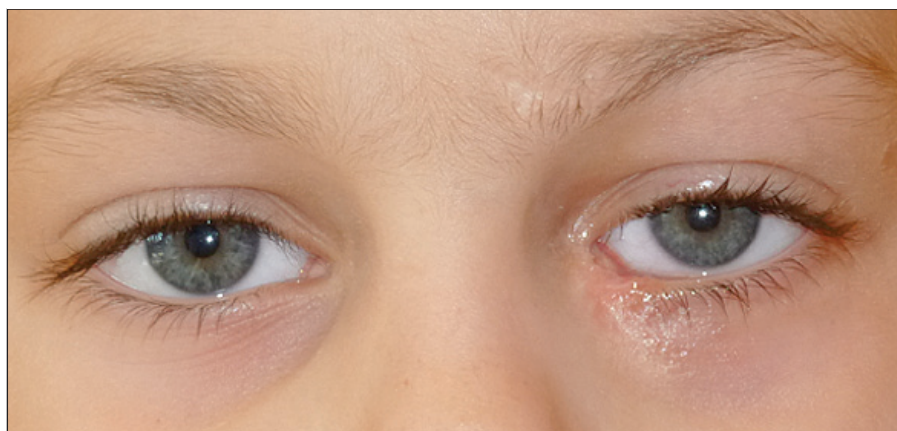

Obr. 6. Histologický nález dentálnych štruktúr – 6a, b, c

6a – Cystický útvar s fibróznym puzdom je vystlaný nerohovatejúcim dlaždicovým epitelom

6b – Súčasťou cystickej dutiny je útvar pripomínajúci zub, tvorený dentínom a pulpou z cievnatého fibrózneho tkaniva. Od dentínu oddeľuje pulpu vrstva cylindrického epitelu

6c – Cylindrický epitel oddeľujúci dentín od pulpy má svetlú cytoplazmu s jadrami uloženými v rôznej výške. Farbenie-Hematoxylin a eozín, 25x, 100x



Obr. 7. Pacient pri poslednej kontrole po exstirpácii ektopických zubov, 2010

logickom vyšetrení bola supponovaná prítomnosť ektopického zuba na margu dolnej mihalnice a bola prítomná rezistencia v mieste slzníka (obr. 3). Opäť bolo realizované CT vyšetrenie so záverom kompletná recidíva dermoidnej cysty s dvomi odontoïdnými štruktúrami (obr. 4). Po exstirpácii tumorózneho útvaru boli v tkanive identifikované dva nedokonale zuby (obr. 5). Na kontrolnom CT bola kalcifikovaná časť afekcie neprítomná, lokálny nález bez známok tumoru. Histológia dokázala útržky fibrózneho tkaniva s chronickou zápalovou celularizáciou a početnými ložis-

kami osifikácie, s nedokonale vyvinutým zubom, ktorému chýba sklovina (obr. 6 a, b, c).

Pacient zostáva dispenzarizovaný na našej klinike. Pri poslednej kontrole (august 2010) je oblasť slzníka bez tumorózných rezíduí v niveau kože, perzistuje nepatrný kolobóm dolnej mihalnice vo vnútornom kútiku (obr. 7). Slzné cesty sú neprechodné od sakálnej oblasti, avšak epifora je neprítomná. Predný a zadný segment bulbu je v norme s fyziologickou zrakovou ostrosťou 1,0. CT nález je bez rezíduí dermoidných štruktúr.

## DISKUSIA

Dokumentované prípady orbitálnych dermoidných tumorov boli takmer výhradne v supero – laterálnom kvadrante orbity, asociované s frontozygomatickou sutúrou (3). Dermoidy v infero – mediálnej lokalizácii sú unikátne.

Symptómy, ktorými sa prezentujú terato – dermoidné lézie: zahŕňajú exophthalmus, protrúziu, obmedzenie motility v závislosti od lokalizácie a veľkosti tumoru. Rastom dermoidná cysta adhezuje k okolitému periostu, často deformuje očnícu a poškodzuje funkciu extraokulárných svalov.

Prítomnosť dentálnych štruktúr v orbitálnych teratómoch a orbitálnych dermoidných cystách bola referovaná, ale je mimoriadne zriedkavá (2).

Reuser popisuje prípad orbitálneho teratómu, kde u donoseného dieťaťa vzniká protrúzia vpravo, bez poruchy motility a pupilárných reakcií, CT scan potvrdil prítomnosť cysty a ukázal kalcifikácie v orbitálnom apexe (8). Pre lokalizáciu v apexe autor volil laterálnu orbitotómiu na odstránenie predpokladanej dermoidnej cysty. Histológia dokázala prítomnosť povrchového ektodermu (squamózny epitel) s potnými a mazovými žľazami. Bol prítomný aj priečne

pruhovaný sval a mukózne žlázy. Pooperačný priebeh bol bez komplikácií, ale dva mesiace po operácii sa začala klinicky manifestovať recidíva cysty, ktorá sa potvrdila aj na CT. Následne bola realizovaná transkraniálna orbitotómia s odstránením masy, ktorá obsahovala 2 zuby. Táto kazuistika je istou analógiou nášho dvojfázového priebehu liečby.

Alexandrakis pozoroval obštrukciu nazolakrímálneho ductu ektopickým zubom u 2 pacientov, avšak zuby boli lokalizované v dolnom nosovom priechode pri ústí ductus nasolacrimalis (1).

Hassan referuje o prípade orbitálneho teratómu, ktorý sa prejavoval ako recidivujúca orbitocelulitída u dvojročného dievčaťa (5). Zobrazovacie metódy demonštrovali extrakonálnu masu s defektom kosti a malformáciou sfenoidov. Prítomný bol aj ektopický zub.

Tobias popisuje prípad teratómu v kavernóznom sínuse, ktorý sa prejavoval bolesťami hlavy a stratou videnia na pravom oku (11). Histologicky boli prítomné rôzne typy tkaniva, ktoré zahŕňali aj zub.

Guirgis zdokumentoval prípad novorodenca s koincenciou teratómu zrkovitého nervu, odontogénnou dermoidnou cystou a primárnym hyperplastickým sklovcom (4).

Leventer popisuje prvý prípad intraokulárneho teratómu asociovaného s kolobómom mihalnice u 2-mesačného dieťaťa (7).

V našej kazuistike sa popisuje raritný prípad výskytu odontogénnej der-

moidnej cysty s prítomnosťou ektopických zubov v oblasti slzníka. Zvláštnosťou bol aj netypický dvojfázový priebeh. Po štyroch rokoch od prvej operácie bez klinicky manifestnej prítomnosti tumorózneho útvaru v oblasti dolného mediálneho kútika sa objavil opuch, rezistencia a cez margo dolnej mihalnice sa prerezal ektopický zub, následne sa po exstirpácii tumorózneho masy objavil ešte jeden v oblasti slzníka.

V literatúre sme našli 3 popísané prípady nálezov štruktúry zubu v mihalnici. Vo všetkých troch popisovaných prípadoch sa zub objavil v mediálnej časti dolnej mihalnice. V dvoch prípadoch u starších detí v čase manifestácie došlo k erupcii zubov cez epidermis (6, 9, 12). Všetky tri prípady mali podobnú klinickú manifestáciu globoidná alebo kupolovitá prominencia mihalnice (korešpondujúca s prítomnosťou dentálneho vĺčku) so zhrubnutím mihalnice. Pri klinickom stomatologickom vyšetrení alebo panoramatických snímkoch sa ani v jednom z týchto prípadov nepotvrdila dentálna abnormalita.

Jakobiec preferuje termín „choristom“ (choristóm nádoru podobná vývojová úchylnka tkanivového štepu, premiestneného behom vývoja na nesprávne miesto) pred odontogénnymi leziami v očných adnex (6). Preskúmaním v literatúre uvádzaných prípadov „cystických terátomov“ orbity, ktoré obsahovali zub autori prehodnotili interpretáciu týchto nálezov a predpokladajú, že zub v patologickom náleze pochádza skôr z emryonálnej ektopie

orálneho epitelu ako z aberantných germinálnych buniek, ako sa predpokladalo pôvodne. Tento záver podporuje aj absencia všetkých troch germinálnych vrstiev (ektoderm, mesoderm, endoderm) v takejto mase a chýbanie plne formovaného zubu v striktno definovanom orbitálnom teratóme.

## ZÁVER

V kazuistike sa popisuje ojedinelý prípad lokalizácie odontogénnej dermoidnej cysty v oblasti slzníka u 1-ročného dieťaťa s prítomnosťou ektopických zubov. Po operácii osifikovaného dermoidu boli pooperačné CT v norme a dosiahol sa kozmeticky prijateľný stav. Po 4 rokoch však nastala recidíva dermoidnej lézie s peroperačným nálezom dentálnych elementov. Po exstirpácii a histologickom dôkaze odontoidných lézií je pacient v dobrom kozmetickom stave a napriek nepriechodnosti slzných ciest bez epifyry.

Pre uľahčenie manažmentu pacientov s podobným nálezom v budúcnosti sú spoločné črty týchto zriedkavých odontogénnych choristomov: kupolovitý vzhľad, viac menej cystická konzistencia, ktorá zahŕňa margo mihalnice so stratou rias, možná asociácia s kolobómom mihalnice (12) v radiologickom náleze prítomnosť palpebrálnych zubov by mala pomôcť k stanoveniu diagnózy a prognózy benígnej formy ochorenia.

## LITERATÚRA

- Alexandrakis, G., Hubbell, R.N., Aitken, P. A.:** Nasolacrimal duct obstruction secondary to ectopic teeth. *Ophthalmology*, 107(1); 2000: 189–192.
- Carter, J.B.:** Transconjunctival resection of an orbital dermoid tumor. *J max.-fac. Surg*, 13, 1985: 239–242.
- Grove, A.:** Giant dermoid cyst of the orbit. *Ophthalmology*, 86, 1979: 1513–1520.
- Guirgis, M.F., White, F.V., Dunbar, J.A., Smith, M.E., Lueder, G.T.:** Optic nerve teratoma and odontogenic dermoid cyst in neonate with persistent fetal vasculature. *Arch Ophthalmol*, 120; 2002: 1582–1585.
- Hassan, H.M.J., McAndrew, P.T., Yagan, A., Jacques, T.S., Hayward, R.:** Mature orbital teratoma presenting as a recurrent orbital cellulitis with ectopic tooth and sphenoid malformation – a case report. *Orbit*, 27; 2008: 309–312.
- Jakobiec, F.A., Ngyuen, J., Mandell, K., Fay, A.:** Complex Palpebral Odontogenic Choristoma: A Reappraisal of the Origin of Teeth – bearing Periocular Lesions. *Am J Ophthalmol*, 2009; 147: 531–543.
- Leventer, D., Corona, J., Lindberg, J., Mc Cormick, S., Morgenstern, T., Schwartz:** Congenital Intraocular Teratoma Associated with Eyelid Coloboma. *Am J Ophthalmol*, 2001; 132: 277–279.
- Reuser, T.T.Q., Cruysberg.:** Ectopic teeth in the orbit of a neonate. *Brit J Ophthalmol*, 1995; 79: 1144–1145.
- Subramaniam, K.S., Prabhamakaran, M., Premalatha, R.:** Ectopic teeth in eyelid. *Arch Ophthalmol*, 1966; 75: 810–811.
- Otradovec, J.:** Choroby očné, Avicenum, Praha, 1986, 213 s.
- Tobias, S., Valarezo, J., Meir, K., Umansky, F.:** Giant cavernous sinus teratoma, A clinical example of rare entity: Case report. *Neurosurgery*, 2001; 48: 1367–1370.
- Van Der Straeten M. Appelmans.:** Tooth in the eyelid with coloboma. *Arch Ophthalmol*, 1934; 51: 417–425.