

Lasik po rohovkovém vředu

Předneseno na VIII. Mezinárodním kongresu ČSRKCH v Praze 2010

SOUHRN

Kazuistika prezentující efektivní léčbu rohovkového vředu vyvolaného nejčastějším patogenem infekčních keratitid – *Pseudomonas aeruginosa* a následné řešení refrakční vady Lasikem.

Dvacetiletá pacientka, nositelka měsíčních kontaktních čoček, byla přijata pro akutní infekční vřed rohovky. Jednalo se o dvě ložiska na rohovce levého oka, zraková ostrost byla snížena na 0,5 p. s plnou korekcí. Byla zahájena intenzivní lokální antibioidní terapie kombinací preparátů Tobramycinum a Ofloxacinum spolu s 0,25% Scopolaminem. Po zhojení zánětlivých ložisek bylo užito dlouhodobé aplikace kortikosteroidů Fluorometholoni acetat k projasnění zasedlých reziduí. Po stabilizaci nálezu byla řešena refrakční vada excimer laserovým refrakčním zákrokem Lasik. Zraková ostrost pacientky je díky včasné intenzivní léčbě a následné dlouhodobé péči 1,0 naturálně na obou očích.

Klíčová slova: Lasik, infekční keratitida, *Pseudomonas aeruginosa*

SUMMARY

Lasik after Corneal Ulcer

Our case report presents successful treatment of corneal ulcer caused by the most common pathogen of infectious keratitis – *Pseudomonas aeruginosa*. Treatment was followed by LASIK as a final refractive error solution. 20 year old patient (contact lens wearer) was admitted for acute infectious corneal ulcer in her left eye. Her visual acuity was 0.5 partial with full correction. Intensive local treatment with Tobramycin, Ofloxacin and Scopolamin was started. After healing of infectious focuses, local steroids (Fluorometholonin acetat) were used to clear residual stromal haze. Refractive error was corrected after stabilisation using LASIK. Longstanding visual acuity is thanks to the early and intensive therapy 1.0 bilaterally.

Key words: Lasik, infectious keratitis, *Pseudomonas aeruginosa*

Čes. a slov. Oftal., 67, 2011, No. 3, p. 86–89

ÚVOD

Problematika rohovkových vředů, resp. zánětů rohovky je velmi často spojována s nositeli kontaktních čoček. Navzdory pokrokům v rozvoji měkkých kontaktních čoček jsou tyto stále jednou z nejčastějších příčin vzniku infekční keratitidy. Na této statistice má velký podíl špatná hygiena při manipulaci s kontaktními čočkami. Z literatury je známo, že nejčastějšími patogeny způsobující keratitidu resp. rohovkový vřed u nositelů kontaktních čoček jsou *Pseudomonas aeruginosa*, *Acanthamoeba* spp., *Streptococcus* spp., *Staphylococcus* spp., *Serratia* spp., *Fusarium* spp., *Aspergillus* spp., *Curvularia* spp., Herpes simplex virus a další 6. Příčinou rozvoje keratitidy je nejčastěji mikrotrauma způsobené nošením kontaktních čoček. *Pseudomonas aeruginosa* je jeden z nejvirulentnějších a nejběžnějších patogenních organismů.

Jeho virulence je zajištěna faktory, které usnadňují přežití a velmi rychlý růst v lidské rohovce. Patří mezi ně faktory, které zajišťují dokonalou adhezi povrchu bakteriálních buněk a sekrece cytotoxinů, které narušují rohovkový epitel 7. Průběh této infekce je velmi rychlý a může vést k rychlé devastaci rohovky s následným neblahým dopadem na zrakovou funkci. Imunitní odpověď hostitele pak vyvolává ještě další poškození rohovky, neboť způsobuje jizvení poškozené tkáně, což vede k dalšímu zhoršení stavu. Velmi často je rohovkový vřed vyvolán *Pseudomonas aeruginosa* lokalizován v centrální oblasti rohovky.

V této práci prezentujeme ne zcela typický případ paracentrálního uložení rohovkového vředu. Díky rychlé diagnostice a odpovídajícímu léčení bylo možné následně využít refrakční metody Lasik. To vše jistě přispělo k vynikající finální zrakové ostrosti. Léčbu i dlouhodobou péči o pacientku objasníme v následující kazuistice.

KAZUISTIKA

Procházková S.^{1,3}, Netuková M.², Klečka D.³, Novák P.^{1,3}

¹Oční oddělení Nemocnice Na Homolce, Praha 5, primář MUDr. Petr Novák

²Oční klinika FN KV, Praha 10, přednosta prof. MUDr. Pavel Kuchynka, CSc.

³Refrakční centrum Praha, s. r. o.

✉ Do redakce doručeno dne 7. 3. 2011

✍ Do tisku přijato dne 25. 6. 2011

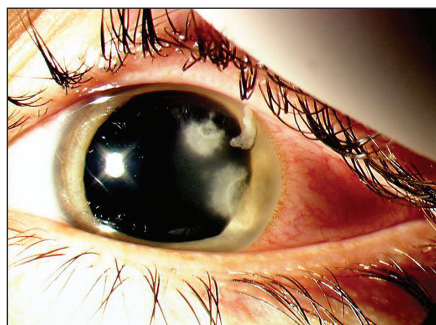
MUDr. Sylva Procházková
Oční oddělení
Nemocnice Na Homolce
Roentgenova 2
150 30 Praha 5

E-mail: sylvaprochazkova@homolka.cz

KAZUISTIKA

V září 2006 se na všeobecnou ambulanci Oční kliniky FN Královské Vinohrady v Praze 10 dostavila dvacetiletá pacientka pro dva dny trvající obtíže levého oka. Dominovala úporná světlolachost, řezavá bolest a výrazně snížená zraková ostrost. Pacientka byla středně krátkozraká, její levé oko bylo oko s nižší refrakční vadou, dříve tedy lépe vidoucí a byla nositelkou měsíčních kontaktních čoček. Již během úvodního vyšetření bylo rozhodnuto o okamžité hospitalizaci, neboť vyšetření prokázalo dvě ulcerózní ložiska, paracentrálně uložená a z klinického obrazu bylo možné usuzovat na bakteriální infekci, ale bylo nutné vyloučit i parazitárního původce (obr. 1).

Při prvním vyšetření na ambulanci byl visus oka pravého 1,0 s -3,5 Dsf, visus oka levého byl snížen na 0,5p. s -1,75 Dsf. Nález na předním segmentu oka le-



Obr. 1. Dvě akutní ulcerózní ložiska na rohovce oka levého

vého byl následující: přítomnost smíšené injekce, infiltrace rohovky ve dvou paracentrálních ložiscích, jednak v okolí č. 2 o velikosti cca 2 mm a jednak v okolí č. 3 o velikosti 2,5 mm v blízkosti limbu rohovky, přítomnost buněk v přední komoře hodnocena na +++, bez přítomnosti hypopyon, zornice byla okrouhlá, reagující, další nález na čočku a sítnici byl bez další patologie. Oko pravé bylo v normě, bez patologických změn.

Neprodleně jsme provedli odběr na mikrobiologické i parazitologické vyšetření ke zjištění původce infekce ze spodiny obou rohovkových ložisek jednorázovým mikrochirurgickým nožem a dále jsme provedli výtěr ze spojivkového vaku 4. Na mikrobiologické vyšetření byl zaslán i roztok a pouzdro, ve kterém byly kontaktní čočky uchovávány. Měli jsme v úmyslu totéž provést i s používanými kontaktními čočkami, ale ty bohužel pacientka vyhodila předcházející večer, neboť údajně právě končila jejich povolená lhůta užívání.

Po odebrání materiálu k mikrobiologickému a parazitologickému vyšetření byla pacientce nasazena intenzivní lokální terapie: Tobramycinum gtt každé 2 hod, Ofloxacinum gtt každé 2 hod i během nočních hodin, dále pak 0,25% Scopolamin 3x denně.

Během hospitalizace jsme obdrželi výsledek kultivace, a to ze spodiny rohovkového vředu – *Pseudomonas aeruginosa* a ze stěru z pouzdra na kontaktní čočky – *Escherichia coli*. Mikrobiologické vyšetření prokázalo v obou případech patogeny citlivé na podávání antibiotika od počátku léčby.

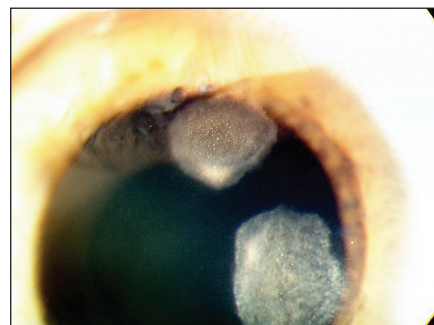
V průběhu hospitalizace jsme tedy nebyli nuceni měnit lokální léčbu a stav nevyžadoval ani nasazení celkové antibiotické léčby. Nález na rohovce se postupně stabilizoval, nedošlo již k další progresi rohovkových defektů, ústup buněčné reakce v přední komoře jsme zaznamenali 5. den hospitalizace.

Při propuštění 11. den hospitalizace byl vizus oka levého zlepšen na 0,8 s -1,75 Dsf ostenopeicky. Oko levé bylo klidné, oba rohovkové nebarví se infiltráty byly ostře ohraničené, značně zašedlé se zbytky vysráženého antibiotika (obr. 2).

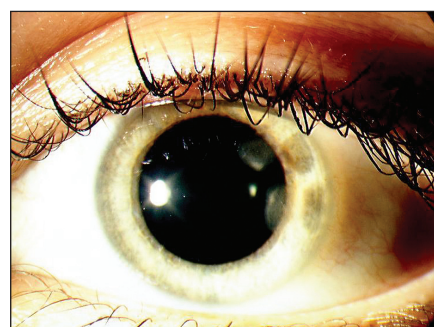Pacientka byla dále sledována ambulantně, následující tři roky docházela k nám na oční ambulanci v Nemocnici Na Homolce v Praze 5. Po tuto dobu jsme pacientku sledovali a doléčování spočívalo především ve snaze zašedlá rohovková ložiska projasnit. Projasnění stromálního zašednutí jsme podpořili dlouhodobou aplikací Fluorometholoni acetat (obr. 3.). Od ledna 2007 jsme pacientce doporučili aplikaci těchto kortikoidních kapek 4x denně a podle postupného projasňování jizevnatých změn jsme ubírali v dávkování až na 2x denně v dubnu 2007.

U pacientky se do popředí obtíží dostala obava z dalšího používání kontaktních čoček. Proto jsme na žádost pacientky přistoupili ke zvážení odstranění refrakční vady na obou očích v Refrakčním centru Praha s. r. o. Pacientku jsme podrobně opět vyšetřili v refrakčním centru, včetně rohovkového topografického vyšetření na ORBSCAN IIZ (obr. 4.) a abermetru ZYWAVE II Aberrometer (Bausch & Lomb) (obr.5). Vzhledem k tomu, že vizus se stabilizoval, tedy 3 roky po vzniku obtíží, byl na oku pravém 1,0 s -3,75 Dsf-0,25 Dcyl/180° a na oku levém 1,0 s -1,75 Dsf-0,75 Dcyl/160° a celkově byl stav již dlouhodobě neměnný, přistoupili jsme dne 8. září 2009 k odstranění kombinované refrakční vady na obou očích excimer laserovou refrakční metodou Lasik. Zárok jsme provedli na excimer laserovém přístroji Zyoptix 217 Z100 (Bausch & Lomb) v lokální anestezii, k tvorbě rohovkových lamel o síle 140 µm jsme použili XP Mikrokeratome (Bausch & Lomb).

Při zatím poslední kontrole v dubnu 2010 byla pacientka subjektivně velmi

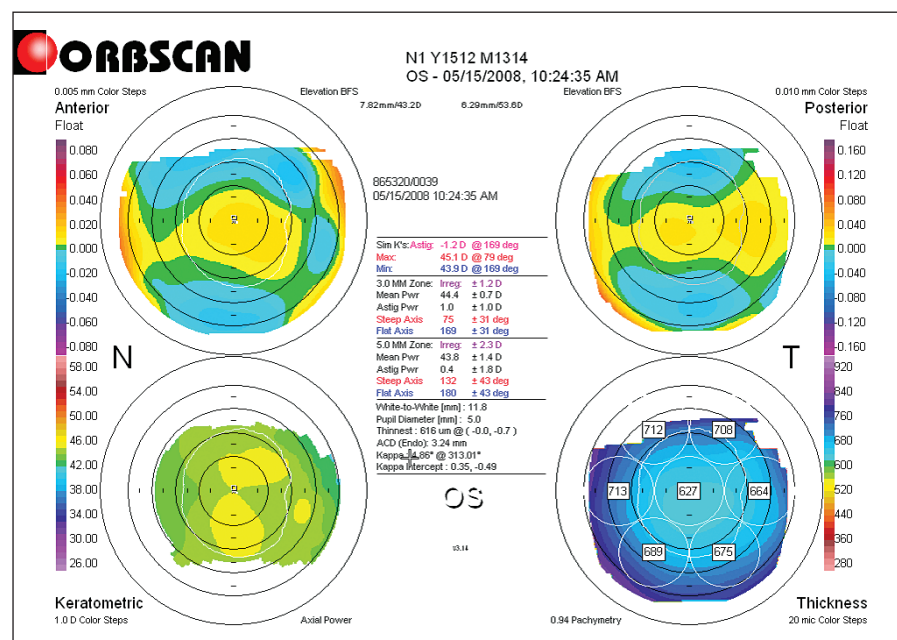


Obr. 2. Na snímku jsou patrná dvě ostře ohraničená, značně zašedlá ložiska i ve stromatu rohovky. Na jejich povrchu jsou přítomny zbytky vysráženého antibiotika Ofloxacinum, což je možné často pozorovat při léčbě tímto preparátem




Obr. 3. Na snímku je patrné výrazné projasnění jizevnatých ložisek


spokojená. Vizus obou očí byl 1,0 natálně, obě oči byly zcela klidné, lamely čiré, topografické vyšetření vykazuje stabilní výsledek zákroku (obr. 6) a při pořizování fotodokumentace již ani nebylo možné zachytit na celkovém snímku oka levého velmi diskrétní změny ve stromatu rohovky v místech původních ulcerózních ložisek (obr. 7).



Obr. 4. Topografické vyšetření oka levého před operací Lasik



Zywave® II Aberrometer



Patient information

Name :
 First name :
 Date of birth :
 Gender : female
 Patient ID : 865320/0039
 Pseudonym : N1 Y1512 M1314

Comment :

Examination information

OS [2] 05/15/2008 10:30

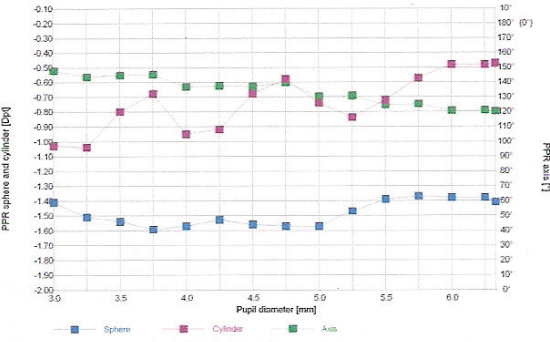
Eye	Diagnosis	Dilation	WF Diam.	Exam Diam.	Pupil Dim	Pupil Dark
OS	PreOp	undilated	6.96mm	6.33mm	-	-

Refractions	Sphere	Cylinder	Axis
Subjective Refraction	-2.00	-0.75	135°
PPR 3.50mm	-1.54	-0.80	145°
Difference	-0.46	+0.05	-10°
PPR Exam Diameter	-1.41	-0.47	120°

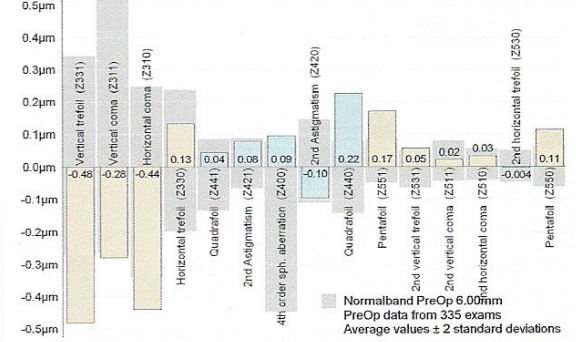
Zernike RMS	Higher order	HO w/o Z400	Total
Wavefront diameter 5mm	0.50µm	0.50µm	1.88µm
Wavefront diameter 6mm	0.80µm	0.80µm	2.62µm

Comment

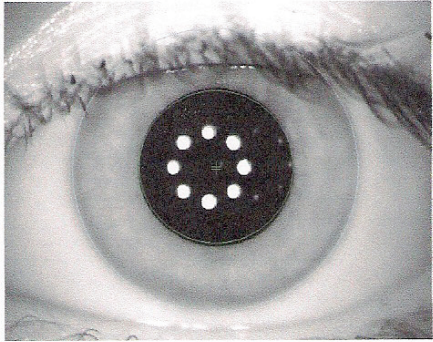
PPR versus Wavefront diameter



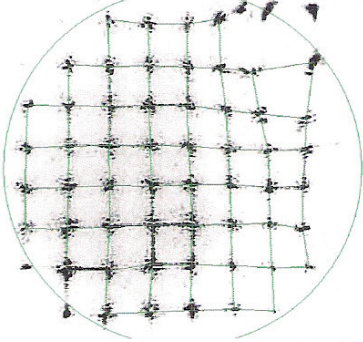
Normal band view



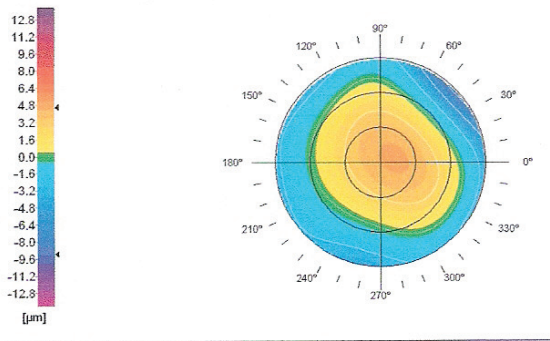
Pupil image



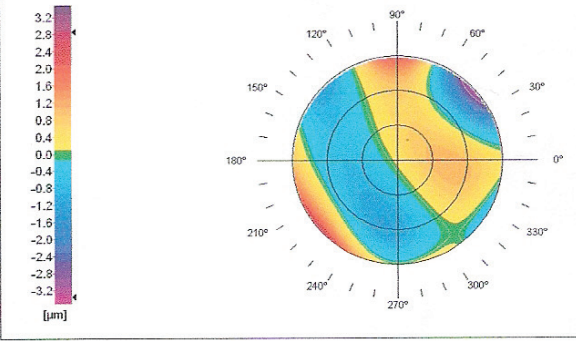
Centroid image (inverted)




Wavefront 6mm



Wavefront 6mm (higher orders only)

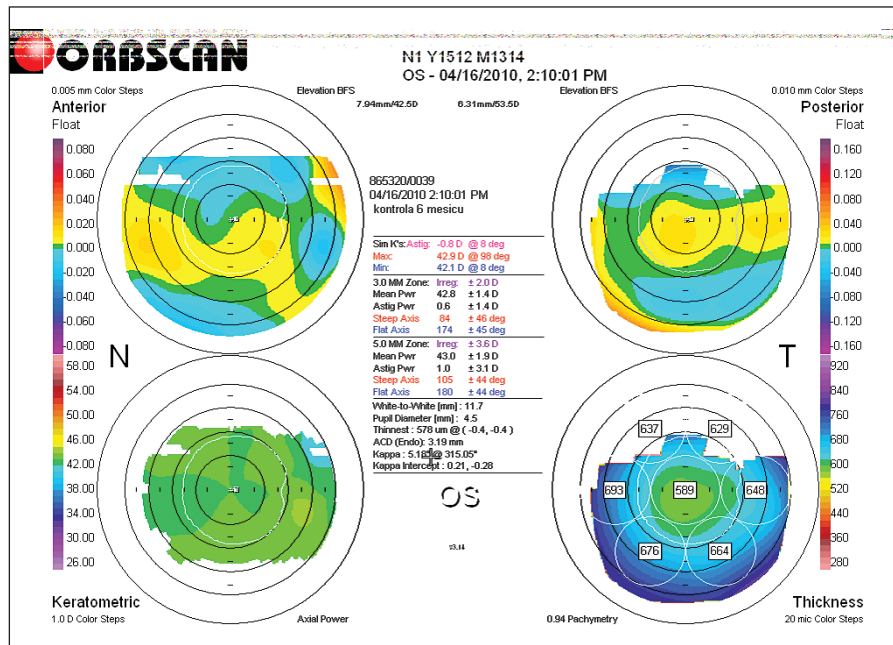


 ZyWave 5.2
 Copyright ©2002,2006 Technolas GmbH

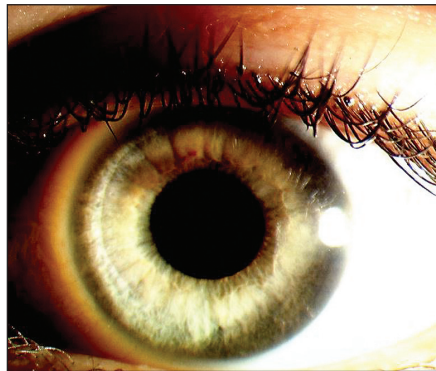
Bartosova, Lucie

Page 1 / 1

Obr. 5. Aberometrické vyšetření oka levého před operací Lasik



Obr. 6. Pooperační topografické vyšetření oka levého



Obr. 7. Fotodokumentace 8 měsíců po Lasiku oka levého, kde již nelze zachytit diskrétní změny ve stromatu rohovky v místě původních ulcerózních ložisek

DISKUSE

Z literatury je známo, že až třetina infekčních keratitid je z řady nositelů kontaktních čoček 1. K řešení potíží v případě vzniku bakteriálního rohovkového vředu je třeba přistoupit neodkladně 3. Pacienta hospitalizujeme, před zahájením léčby provádíme mikrobiologické vyšetření přímo ze spodiny vředu 2. Vždy je třeba dosáhnout mydriázy a cykloplegie k prevenci vzniku zadních synechií a ke zmírnění bolesti. Při léčbě bakteriálního vředu rohovky platí vždy, že pokud není patrná progresse nálezu, je léčba úspěšná.

Použití kortikosteroidů je možné, aplikujeme je však až v pozdější fázi, kdy reziduem závažného stavu jsou většinou zašedlá ložiska v různé hloubce rohovky. Lze je tedy použít po zhojení ulcerózních ložisek i dlouhodobě pod lékařským dohledem. Tak jak se i nám osvědčilo.

Velmi efektivní excimer laserový refrakční zákrok LASIK může být použit i u těchto pacientů s dostatečně dlouhým časovým odstupem ke zdárnému řešení refrakční vady. Je však třeba zdůraznit vždy u těchto závažných stavů individuální přístup s velmi podrobným seznámením se s anamnézou a postupem hojení.

ZÁVĚR

Jen včasnou a přesně nastavenou léčbou podpořenou mikrobiologickým vyšetřením citlivosti antibiotik k vyvolávajícímu agens je možné zabránit často rozvoji devastujících změn v rohovkových vrstvách pacientů s rohovkovou infekcí 5. Jen opakovaná osvěta týkající se především hygieny při zacházení s kontaktními čočkami, ale i jasným zdůrazněním nebezpečí vzniku rohovkových infekcí by snad mohla snížit relativně vysoké procento těchto naprosto zbytečně vzniklých infekčních onemocnění 6, 8, 9. Bohužel musíme i z vlastní zkušenosti potvrdit, že těchto neukázněných pacientů neubývá. Aplikační střediska by měla osvětě věnovat více času, neboť se stále setkáváme s pacienty, kteří dochází pouze do těchto středisek a informace nikde jinde nehledají.

LITERATURA

- Bennett, H., G.,B., Hay, J., Kirkness, C.,M. et al.: Antimicrobial management of presumed microbial keratitis: guidelines for treatment of central and peripheral ulcers. Br J Ophthalmol, 82, 1998: 137–145.
- Bharathi, M.,J., Ramakrishnan, R., Meenakshi, R. et al.: Microbiological diagnosis of infective keratitis: comparative evaluation of direct microscopy and culture results. Br J Ophthalmol, 90, 2006: 1271–1276.
- Dahlgren, M.,A., Lingappan, A., Wilhelmus, K.,R.: The Clinical Diagnosis of Microbial Keratitis. Am J Ophthalmol, 143, 2007: 940–944.
- Dini, L.,A., Cockinos, C., Frean, J.,A. et al.: Unusual Case of Acanthamoeba polyphaga and Pseudomonas aeruginosa Keratitis in a Contact Lens Wearer from Gauteng, South Africa. J Clinical Microbiology, 38, 2, 2000: 826–829.
- Kay, S., Tuft, S., Neal, T. et al.: Bacterial Susceptibility to Topical Antimicrobials and Clinical Outcome in Bacterial Keratitis. Investigative Ophthalmology Visual Science, 51, 1, 2010: 362–368.
- Li Y.,Ch., Zeldovich, A., Chua, B.,J. et al.: Lessons from practice Hazardous contact: a case of visual loss following Pseudomonas keratitis from novelty contact lens wear. MJA, 3, 185, 2006: 173–174.
- Qureshi, M., N., Perez II, A.,A., Madayag, R.,M. et al.: Inhibition of Acanthamoeba Species by Pseudomonas aeruginosa: Rationale for Their Selective Exclusion in Corneal Ulcers and Contact Lens Care Systems. J Clinical Microbiology, 31, 7, 1993: 1908–1910.
- Reid, F.,R., Wood, T.,O.: Pseudomonas Corneal Ulcer. Arch Ophthalmol, 97, 1979: 1640–1641.
- Tam, C., Mun, J.,J., Evans, D.,J. et al.: The Impact of Inoculation Parameters on the Pathogenesis of Contact Lens-Related Infectious Keratitis. Investigative Ophthalmology Visual Science, 51, 6, 2010: 3100–3106.