

KAZUISTIKA

Možnost léčby oboustranného makulárního edému bez anti VEGF léčby

Matušková V., Vysloužilová D.

Oční klinika FN Brno Bohunice, přednostka prof. MUDr. Eva Vlková CSc.

Práce byla prezentována ve formě přednášky na IX. kongresu ČVRS 2009.

SOUHRN:

Cílem tohoto kazuistického sdělení je prezentovat případ pacientky s oboustranným makulárním edémem, u kterého došlo k úspěšnému vyléčení pomocí celkové antibiotické terapie.

Metodika a výsledky: Autoři prezentují případ 58leté ženy s oboustranným cystoidním makulárním edémem. Centrální tloušťka sítnice byla u této pacientky na OD 550 μm , na OS 600 μm , NKZO pravého oka byla 4/10, NZKO levého oka 4/12. Pacientka podstoupila komplexní oftalmologické vyšetření. U pacientky nebyly přítomny na očním pozadí žádné známky diabetických změn ani známky uveitidy. Fluorescenční angiografie neprokázala přítomnost chorioidální neovaskulární membrány či vaskulitidy.

Byly provedeny sérologické testy (toxoplazmóza, toxokaróza, borelióza, syfilis – TPHA, RRR) a imunologické testy. Byly nalezeny pozitivní IgG protilátky proti toxoplazmóze.

Na základě těchto sérologických výsledků jsme zahájili p.o. antibiotickou léčbu – clindamycin 300 mg třikrát denně po dobu 14 dní. Po ukončení léčby došlo ke zlepšení NKZO na 4/5 na obou očích a na OCT byla na obou očích patrna foveolární deprese. Za dva měsíce po ukončení antibiotické terapie došlo opět k recidivě makulárního edému na obou očích (NKZO 4/6 na obou očích). Po konzultaci s lékařem Kliniky infekčních nemocí byla opět nasazena léčba clindamycinem (300 mg třikrát denně) po dobu 3 týdnů. Po ukončení této terapie byla opět patrna na OCT foveolární deprese a NKZO byla na obou očích 4/4 (centrální tloušťka sítnice na OD 215 μm , na OS 225 μm). Tento stav je stabilní a trvá více než 1 rok.

Závěr: V diferenciální diagnostice oboustranného makulárního edému by vždy měla být zvažována i zánětlivá etiologie. Podle našich zkušeností může být oboustranný makulární edém jediným projevem toxoplazmózy.

Klíčová slova: oboustranný makulární edém, toxoplazmóza, anti VEGF, fokus

SUMMARY

The Possibility of the Treatment of Bilateral Macular Edema without the anti VEGF Treatment – a Case Report

Aim of this case report is to present a case of a female patient with bilateral macular edema successfully treated by the systemic antibiotic.

Material and methods: The authors present a case of 58 years old female with bilateral cystoid macular edema. In this patient, the central retinal thickness of the right eye was 550 μm , and 600 μm of the left eye. The best-corrected visual acuity (BCVA) of the right eye was 4/10 (0.4) and 4/12 (0.33) of the left eye. The patient underwent complex ophthalmologic examination. During the examination of the posterior pole, there were found no signs of the diabetic changes, or signs of the uveitis. The fluorescein angiography did not prove the presence of the choroidal neovascular membrane or vasculitis. The serological tests (toxoplasmosis, toxocariasis, borreliosis, syphilis – TPHA, RRR), and immunologic tests were performed as well. Toxoplasma positive IgG antibodies were found. According to these serological results, the systemic oral antibiotic treatment was started: clindamycin 300 mg three times daily for 14 days. After the termination of the treatment, improvement of the BCVA to 4/5 (0.8) in both eyes occurred. The OCT examination showed the foveolar depression in both eyes. Two months after the termination of the antibiotic treatment, the relapse of the macular edema occurred (BCVA 4/6 (0.66) in both eyes). According to the consultation with the doctor from the Department of Infectious Diseases, the treatment with clindamycin was started again (300 mg three times daily) for three weeks. After termination of this treatment, the foveolar depression on the OCT examination was evident and the BCVA was 4/4 (1.0) in both eyes (central retinal thickness of the right eye was 215 μm , and of the left eye it was 225 μm). This condition is stable and lasts for more than one year. **Conclusion:** In the differential diagnosis of the bilateral macular edema also the inflammatory etiology should be always considered. According to our experience, the bilateral macular edema may be the only presentation of toxoplasmosis.

Key words: bilateral macular edema, toxoplasmosis, anti-VEGF, focus of the inflammatory disease

Čes. a slov. Oftal., 66, 2010, No. 1, p. 30–35

ÚVOD

Cystoidní makulární edém (CME) je akumulace tekutiny v zevní plexiformní vrstvě (Henleova vrstva) a ve vnitřní jaderové vrstvě (edematózní Müllerovy buňky nebo extracelulární cesty). CME je nespecifická patologická odpověď na poruchu hemoretinální bariéry. Nejčastější příčiny oboustranného makulárního edému můžeme rozdělit do několika skupin [4, 5].

Cévní postižení

- Diabetes mellitus
- Kmenová nebo větвовá žilní okluze
- Ischemická onemocnění choroidey

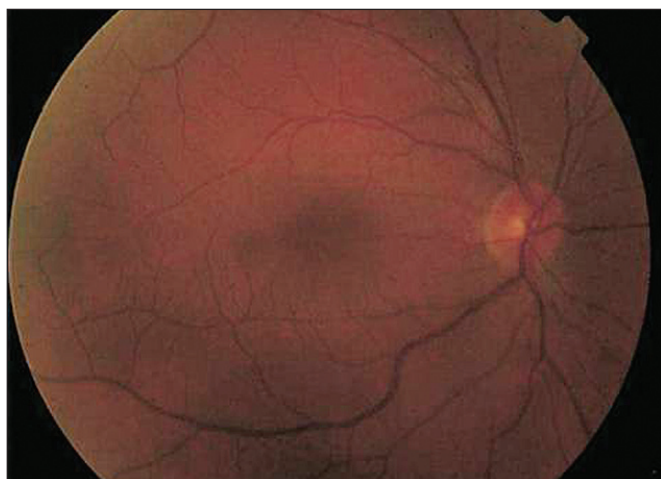- Hypertenze
- Choroidální neovaskularizace
- Cévní malformace

Jiná než cévní postižení – oční onemocnění

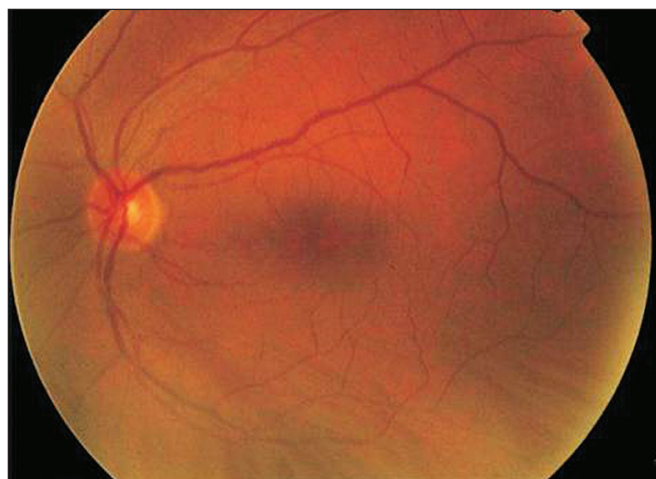- Zánětlivá onemocnění (včetně projevu AIDS)
- Choroby vitreoretinálního rozhraní
- Heredodegenerativní dystrofie sítnice

Jiná než cévní postižení

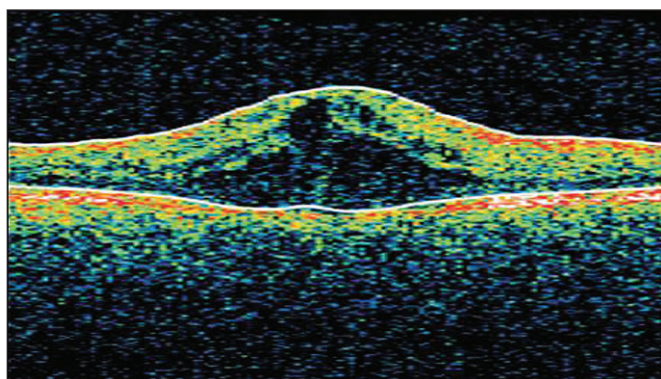
- Farmakologické vlivy – systémová léčba (interferon, kyselina nikotinová, docetaxel, leflunomid)
- Farmakologické vlivy – lokální léčba (adrenalin, latanoprost, betaxolol)
- Fyzikální vlivy – UV záření, radiační retinopatie



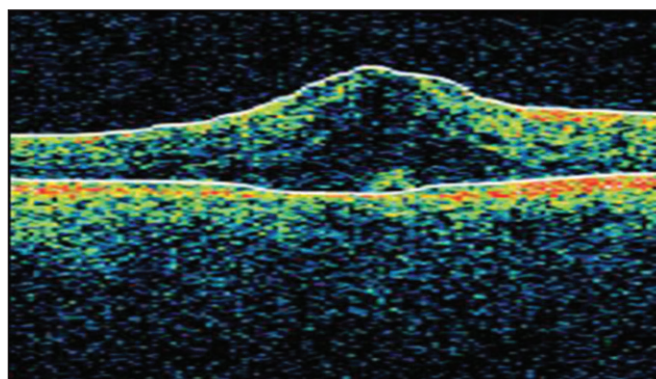
Obr.1 Nález na fundu pravého oka před léčbou



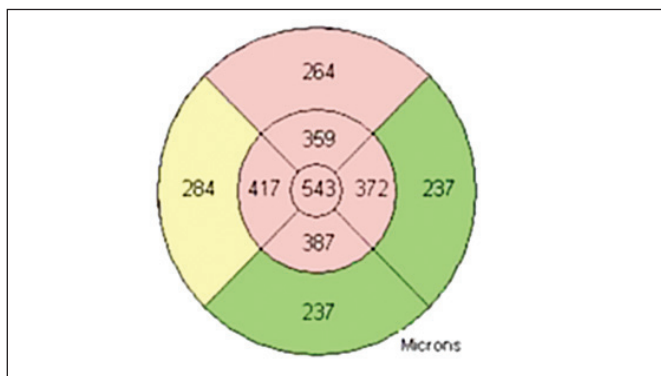
Obr. 4 Nález na fundu levého oka před léčbou



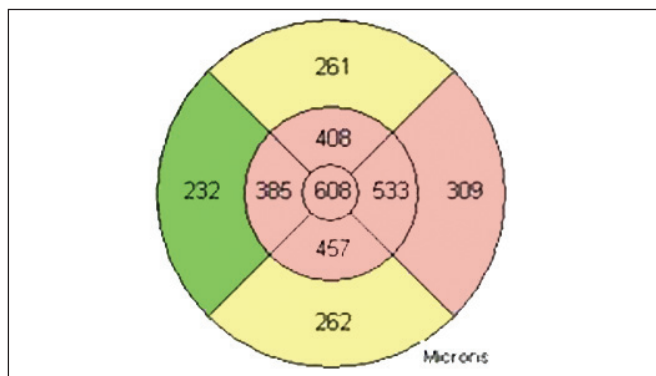
Obr. 2 OCT pravého oka před léčbou



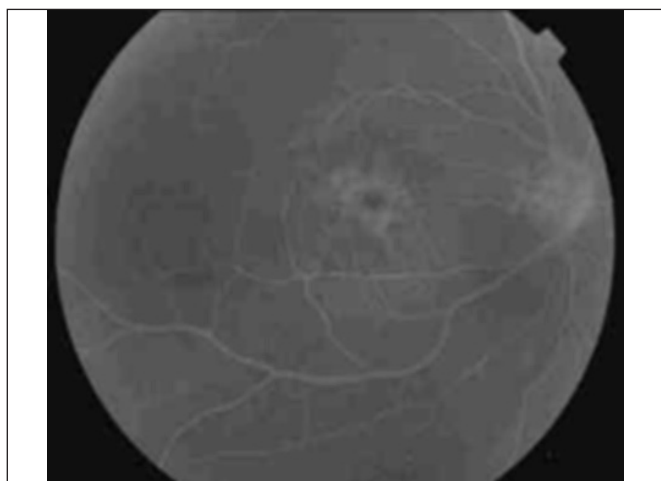
Obr. 5 OCT levého oka před léčbou



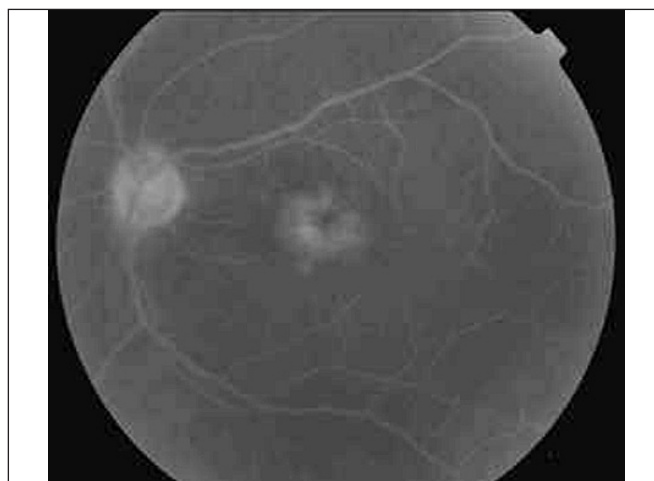Obr.3 OCT pravého oka před léčbou



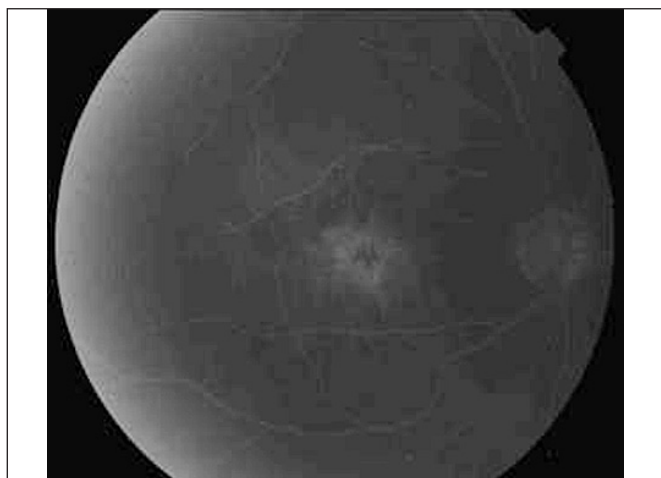
Obr.6 OCT levého oka před léčbou



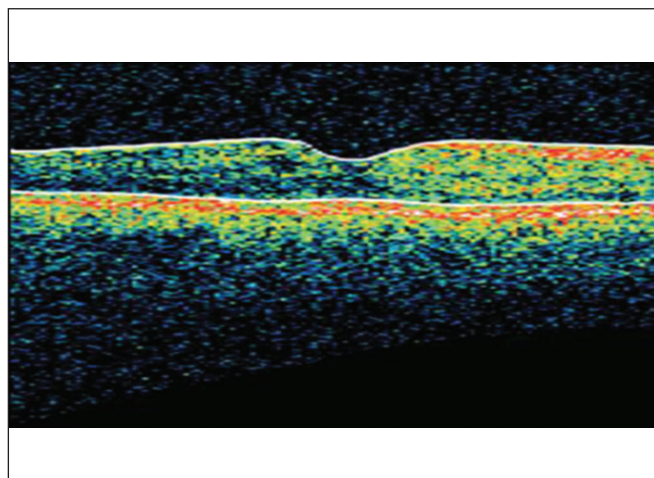
Obr. 7 Fluorescenční angiografie pravého oka – časná arteriovenózní fáze



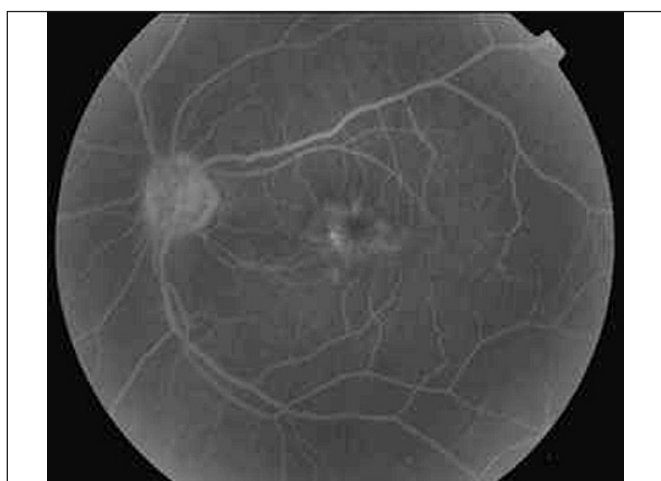Obr. 10 Fluorescenční angiografie levého oka – pozdní arteriovenózní fáze



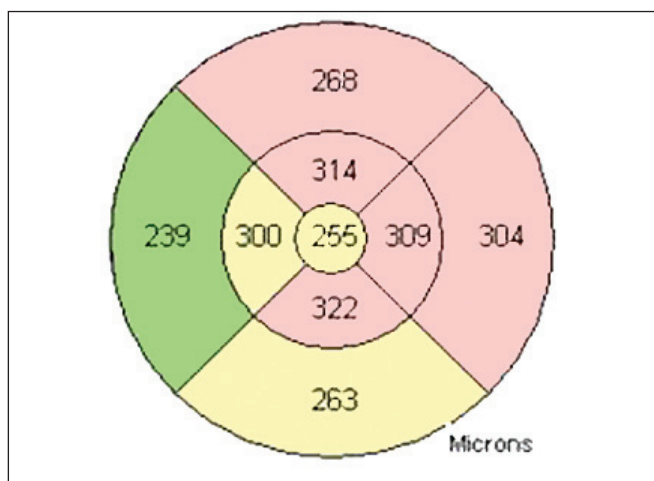
Obr. 8 Fluorescenční angiografie pravého oka – pozdní arteriovenózní fáze



Obr. 11 OCT pravého oka po prvním přeléčení antibiotiky



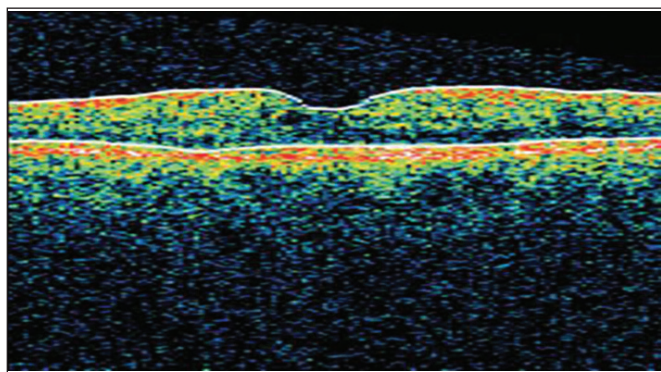
Obr. 9 Fluorescenční angiografie levého oka – časná arteriovenózní fáze



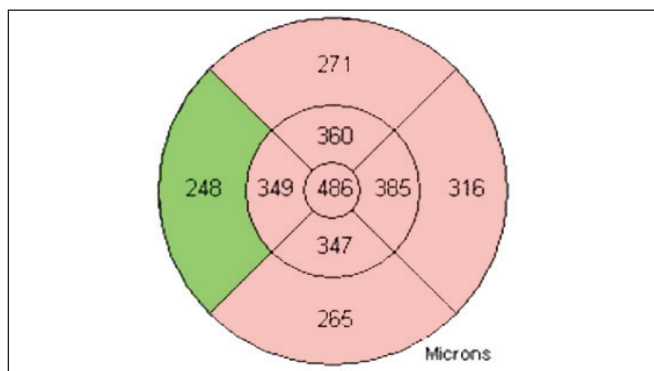
Obr. 12 OCT pravého oka po prvním přeléčení antibiotiky

V rámci diferenciální diagnostiky je potřeba pamatovat na možné farmakologické vlivy. Oboustranný makulární edém může v rámci systémové farmakoterapie způsobovat interferon, imonomodulans užívané v léčbě leukemií, lymfomů, chronické hepatitidy B a C, pokročilého karcinomu ledviny a maligního melanomu, kyselina nikotinová, hypolipidemikum, a dále docetaxel, cytostatikum využívané při léčbě karcinomu prsu, nemalobuněčného karcinomu plic, adenokarcinomu žaludku a karcinomu prostaty, a leflunomid, chorobu modifikující anti-revmatikum [1, 3, 4, 5].

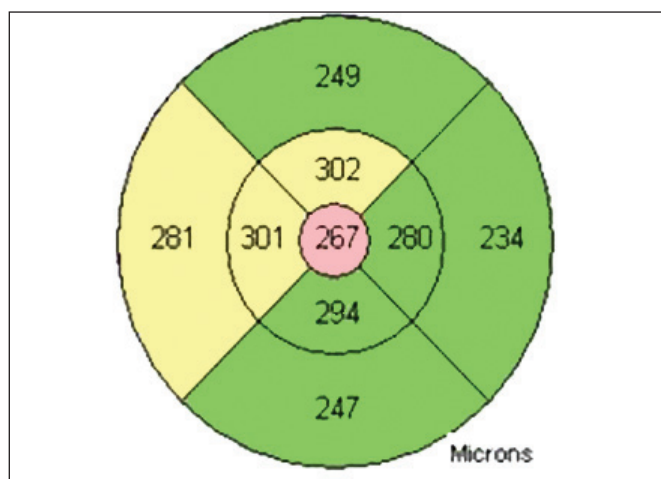
ního melanomu, kyselina nikotinová, hypolipidemikum, a dále docetaxel, cytostatikum využívané při léčbě karcinomu prsu, nemalobuněčného karcinomu plic, adenokarcinomu žaludku a karcinomu prostaty, a leflunomid, chorobu modifikující anti-revmatikum [1, 3, 4, 5].



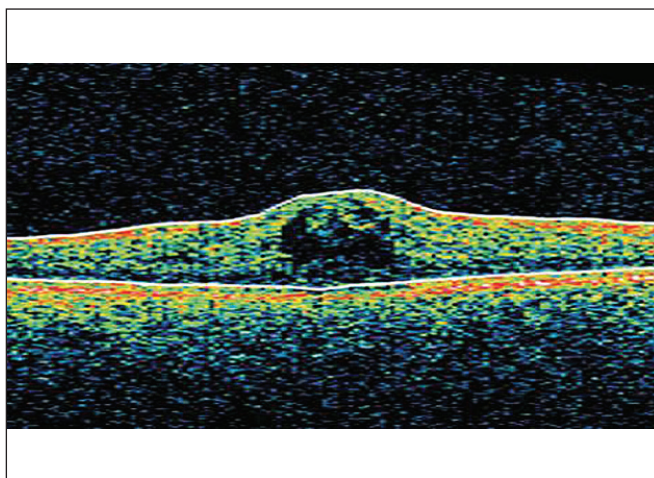
Obr. 13 OCT levého oka po prvním přeléčení antibiotiky



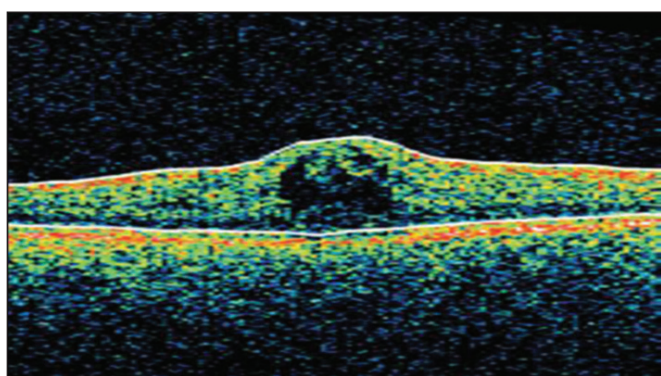
Obr. 16 OCT pravého oka při recidivě makulárního edému



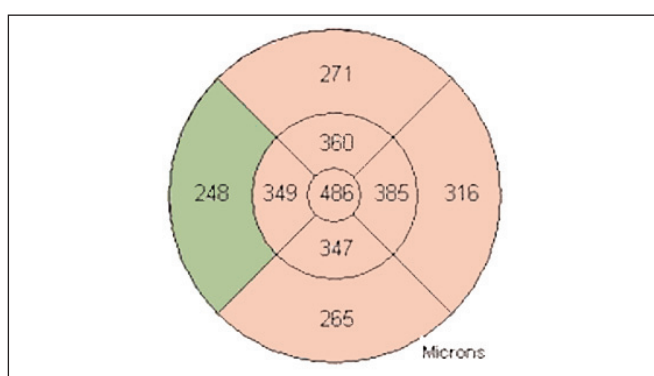
Obr. 14 OCT levého oka po prvním přeléčení antibiotiky



Obr. 17 OCT levého oka při recidivě makulárního edému



Obr. 15 OCT pravého oka při recidivě makulárního edému



Obr. 18 OCT levého oka při recidivě makulárního edému

MATERIÁL A METODIKA

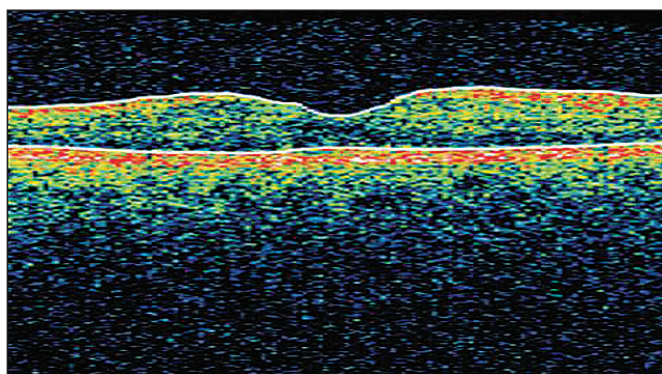
Cílem tohoto kazuistického sdělení je prezentovat případ pacientky s oboustranným makulárním edémem, u kterého došlo k úspěšnému vyléčení pomocí celkové antibiotické terapie.

Jednalo se o 58letou ženu, která se s ničím neléčila a neuzívala žádnou pravidelnou medikaci. Oční anamnéza byla negativní, pacientka používala pouze presbyopickou korekci na čtení.

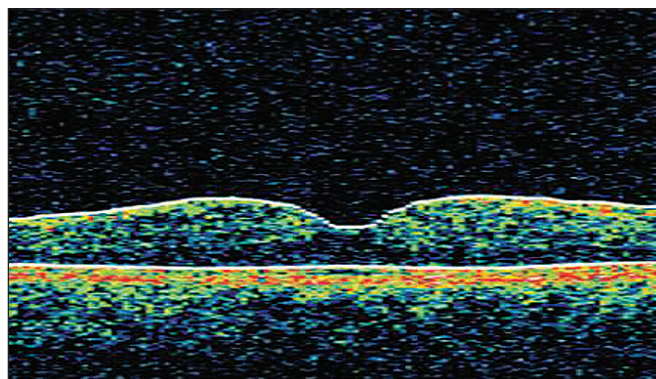
Pacientka udávala subjektivně náhlý vznik centrálních skotomů na obou očích. Pacientka podstoupila komplexní oftalmologické vyšetření. Nejlépe korigovaná zraková ostrost (NKZO)

byla stanovena na ETDRS optotypech. Pacientku jsme vyšetřili na šterbinové lampě, včetně biomikroskopie fundu. Cystoidní makulární edém jsme verifikovali na OCT vyšetření (fast macular scan, 6 mm cross hair scan). K objasnění etiologie CME jsme indikovali fluorescenční angiografii.

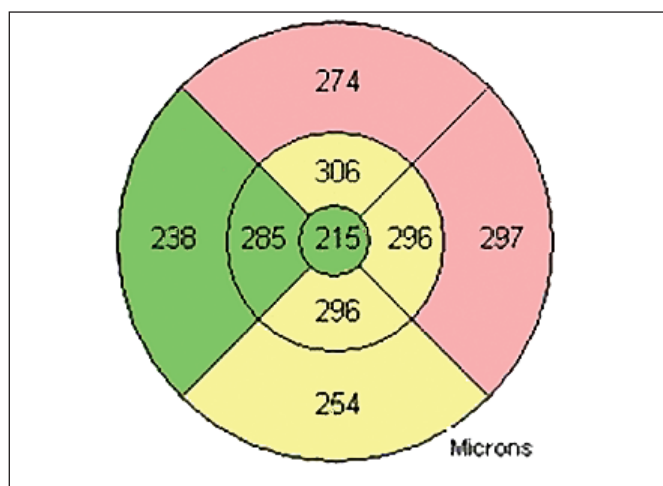
Nejlépe korigovaná zraková ostrost pravého oka byla 4/10. Nález na předním segmentu byl fyziologický, na fundu byla papila ohraničená, makula s cystoidním edémem, retina bez ložiskových změn, kompletně přiložena. Na OCT byla centrální tloušťka sítnice (CRT) na pravém oku 550 μm (obr. 2, 3). Nejlépe korigovaná zraková ostrost levého oka byla 4/12, nález na předním segmentu fyziologický, na fundu byla papila ohraničená, makula s cystoidním edémem, ostatní retina bez ložiskových změn, kompletně přiložena. Centrální tloušťka sítnice



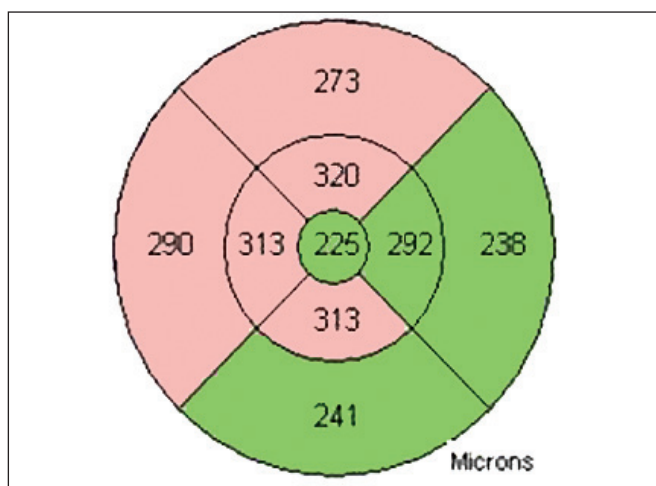
Obr. 19 OCT pravého oka po druhém přeléčení systémovými antibiotiky



Obr. 21 OCT levého oka po druhém přeléčení systémovými antibiotiky



Obr. 20 OCT pravého oka po druhém přeléčení systémovými antibiotiky



Obr. 22 OCT levého oka po druhém přeléčení systémovými antibiotiky

Tab. 1.

		reference
Toxoplasmosis IgG	7 IU/ml	4-8
Toxoplasmosis IgM	negativ	negativ/positiv

nice (CRT) levého oka byla na OCT 600 μm (obr. 5, 6). Fluorescenční angiografie neprokázala přítomnost chorioidální neovaskulární membrány, diabetické retinopatie či vaskulitidy (obr. 7, 8, 9, 10).

Vzhledem k tomu, že pomocí fluorescenční angiografie se nám nepodařilo objasnit příčinu oboustranného makulárního edému u pacientky, provedli jsme sérologické (toxoplazmóza, toxokaróza, borelióza, syfilis – TPHA, RRR) a imunologické testy (C3, C4, CIK, ANA, ANCA, RF, ASLO). Pacientka podstoupila vyšetření k vyloučení endogenních fokusů (ORL, stomatologie, gynekologie, RTG hrudníku). Všechny provedené testy byly negativní, byly nalezeny pouze pozitivní IgG protilátky proti toxoplazmóze (tab. 1). Na základě sérologických výsledků po konzultaci s infektologem byla zahájena p.o. antibiotická léčba – Clindamycin 300 mg třikrát denně po dobu 14 dní. Po ukončení antibiotické léčby došlo ke zlepšení NKZO na 4/5 na obou očích a na OCT byla oboustranně znovu patrna foveolární deprese (obr. 11, 12, 13, 14). Za dva měsíce po ukončení antibiotické terapie došlo k recidivě makulárního edému na obou očích (NKZO ODS 4/6), centrální tloušťka retiny na obou očích byla dle OCT 480 μm (obr. 15, 16, 17, 18). Po konzultaci s lékařem Kliniky in-

fekčních nemocí byla opět nasazena léčba Clindamycinem (300 mg třikrát denně) po dobu tří týdnů. Po ukončení této terapie byla na OCT opět patrna foveolární deprese a NKZO byla na obou očích 4/4 (centrální tloušťka sítnice OD 215 μm , OS 225 μm) (obr. 19, 20, 21, 22). Tento stav je stabilní a trvá déle než dva roky.

DISKUSE

Diferenciální diagnostika bilaterálního makulárního edému je velmi obtížná. Baget-Bernaldiz a kol. publikovali případ pacientky, u které příčinou oboustranného makulárního edému bylo třináctileté užívání tamoxifenu [2]. Mezi možné příčiny patří i infekční onemocnění. V literatuře byl publikován případ bilaterálního makulárního edému jako součást horečky Dengue. V tomto případě byla ale patrna rozsáhlá panretinální vaskulitida [7].

Toxoplasma gondii je intracelulární protozoární parazit. Nejčastější formou očního postižení při toxoplazmóze je zadní uveitida. Toxoplazmová chorioretinitida se objevuje u 70–90 % pacientů s kongenitální infekcí. Méně častou formou je získaná oční toxoplazmóza [6]. V literatuře jsme nenašli případ, kdy by jediným projevem oční toxoplazmózy byl oboustranný makulární edém. V rámci diferenciální diagnózy oboustranného makulárního edému, který ustoupil po systémové antibiotické léčbě, je nutné zvažovat i nediagnostikovaný fokus. Clindamycin je širokospektré antibiotikum, které mohlo tento fokus ovlivnit.

ZÁVĚR

V rámci diferenciální diagnostiky bilaterálního makulárního edému je nutné zvažovat mnoho příčin. Podle našich zkušeností se může jednat i o toxoplazmózovou etiologii. Jednou z možností léčby oboustranného makulárního edému bez jasné etiologie je systémová antibiotická léčba.

LITERATURA

1. Automatizovaný informační systém léčivých přípravků (AISLIP)
2. **Baget-Bernaldiz, M., Soler, L. N., Romero-Aroca, P.**, Optical coherence tomography study in tamoxifen maculopathy. Arch Soc Esp Oftalmol, 83, 2008: 615–8.
3. **Cihelková, I., Souček, P.**: Atlas makulárních chorob, Praha, Galen, 2005, 509 str.

4. **Fišer I.**: Cystoidní makulární edém, 329-336. In: Kuchynka P. a kol.: Oční lékařství, Praha, Grada Publ., 2007, 768s.
5. **Kanski J.J.**: Clinical Ophthalmology, a systemic Approach, 3rd ed., Butterworth-Heinemann Ltd, Oxford, 399–401.
6. **Říhová E.**: Uvea, 440–442. In: Kuchynka P. a kol.: Oční lékařství, Praha, Grada Publ., 2007, 768s.
7. **Tan C.S., Teoh S.C., Chan D.P. et al.**: Dengue retinopathy manifesting with bilateral vasculitis and macular oedema. Eye, 21, 2007: 875–7.

MUDr. Veronika Matušková, Ph.D.
Oční klinika FN Brno
Jihlavská 20, Brno, 625 00
vmatuskova@fnbrno.cz

Do redakce doručeno dne 5. 1. 2010
Do tisku přijato dne 29. 1. 2010

Předplatte si

ČESKOU A SLOVENSKOU OFTALMOLOGII

Předplatné

na rok

426,- Kč,

(€ 19,92).

tel./fax:

224 266 226,

296 181 805

e-mail:

nts@cls.cz,

www.cls.cz

Nakladatelské

a tiskové středisko

ČLČ JEP

Sokolská 31,

120 26 Praha 2