

KAZUISTIKA

Vážení čtenáři

V tomto čísle časopisu Česká a slovenská oftalmologie otevíráme sekci zajímavých sdělení z praxe oftalmologa. Příspěvky jsou neoponované a můžete na ně reagovat připomínkami nebo doplněním vždy v následujícím čísle časopisu.

Benefit chirurgické léčby idiopatické intrakraniální hypertenze – kazuistické sdělení

Hlaváčová P., Vlková E.

Oční klinika FN Brno Bohunice, přednostka prof. MUDr. Eva Vlková, CSc.

SOUHRN

54letá pacientka, léčící se s p-ANCA pozitivní vaskulitidou, hypertenzí a hypofunkcí štítné žlázy, byla odeslaná ke konzultaci na naši kliniku pro pokles vizu levého oka. Od roku 2003 byla sledovaná i na neurologii pro idiopatickou intrakraniální hypertenzi (výtokový tlak likvoru 480–500 mm H₂O), na terapii Diluran tbl. 1x1/2. Pro stagnující edém papily na obou očích sledovaná v sektorové oční ambulanci. Pro progresi poklesu zrakových funkcí jsme přistoupili k provedení dekomprese obalů n. II a neurochirurg doporučil zavedení lumboperitoneálního shuntu. Správná indikace a volba chirurgického zákroku pomohla pacientce stabilizovat zrakové funkce.

Klíčová slova: idiopatická intrakraniální hypertenze, intrakraniální tlak, dekomprese n. II, lumboperitoneální shunt

SUMMARY

Benefit of the Surgical Treatment of the Idiopathic Intracranial Hypertension – a Case Report

The patient (woman), 54 years of age, treated for p-ANCA positive vasculitis, hypertension, and thyroid gland hypofunction was referred to our Department due to the decrease of the visual acuity of her left eye. Since the year 2003, she was followed-up in the Department of Neurology due to the idiopathic intracranial hypertension (the opening pressure of the intracranial liquid was 480–500 mm of H₂O column), treated by acetazolamide tablets (Diluran) 1/2 tablet once daily. She was followed-up for the bilateral persistent papilledema by the local ophthalmologist. Due to the progression of the visual acuity loss the decompression (fenestration) of the optic nerve sheath was performed, and the neurosurgeon recommended the lumbo-peritoneal shunting. Adequate indication and choice of the surgical treatment helped to stabilize visual functions.

Key words: idiopathic intracranial hypertension, intracranial pressure, decompression of the optic nerve, lumbo-peritoneal shunt

Čes. a slov. Oftal., 65, 2009, No. 5, p. 195–199

ÚVOD

Idiopatická intrakraniální hypertenze (IIH) neboli pseudotumor cerebri je charakterizován elevací intrakraniálního tlaku (IKT) s normálním nálezem na MR mozku (bez přítomnosti tumoru či trombózy durálních splavů) a fyziologickým složením likvoru. Za elevovaný IKT se považuje hodnota nad 220 mm H₂O změřená lumbální punkcí (LP) vleže a nad 250 mm H₂O vsedě. Diagnostická kritéria jsou shrnuta v Dandyho modifikovaných kritériích pro IIH (7, 9–10):

- Elevace IKT nad 250 mm H₂O v sedě.
- Bolest hlavy, edém papily n. II.
- Neurotopický nález v normě (kromě parézy n. VI).

- MR mozku bez známek obstrukce venózních splavů či tumoru.
 - Fyziologické složení likvoru.
 - Pacient je při vědomí a orientovaný.
 - Benigní klinický průběh kromě zhoršení zrakové ostroti.
- IIH je termín spíše pro primární onemocnění, které zahrnuje zejména oběžní ženy v plodném věku, bez přítomnosti jiného celkového onemocnění, či pravidelného užívání léků. Pro pacienty se suspektní příčinou elevace IKT bez strukturálních změn na MR mozku a normálním likvorovým nálezem by byl vhodný termín IH sekundární k např. pravidelné medikaci kortikosteroidů (3). Suspektní rizikové faktory elevace IKT jsou:
- Endokrinní onemocnění (např. Addisonova choroba, Cushingův syndrom, hypofunkce štítné žlázy atd.).

- Léky (tetracykliny, kortikosteroidy, vitamin A, kontraceptiva, nesteroidní antiflogistika atd.).
- Systémová onemocnění (chronická respirační onemocnění, spánkové apnoe, renální insuficience, těžká anémie atd.).

Léčebné možnosti IIH zahrnují konzervativní a chirurgické postupy nebo jejich kombinaci. Mezi konzervativní postupy patří v první linii perorální podávání acetazolamidu (Diluran), dále léčba nebo eliminace rizikových faktorů (např. redukce hmotnosti u obézních pacientů). Chirurgická intervence ve formě dekomprese obalů optického nervu a zavedení lumboperitoneálního shuntu (LPS) je všeobecně rezervována pro pacienty s progresí poklesu zrakových funkcí a selháním konzervativních postupů.

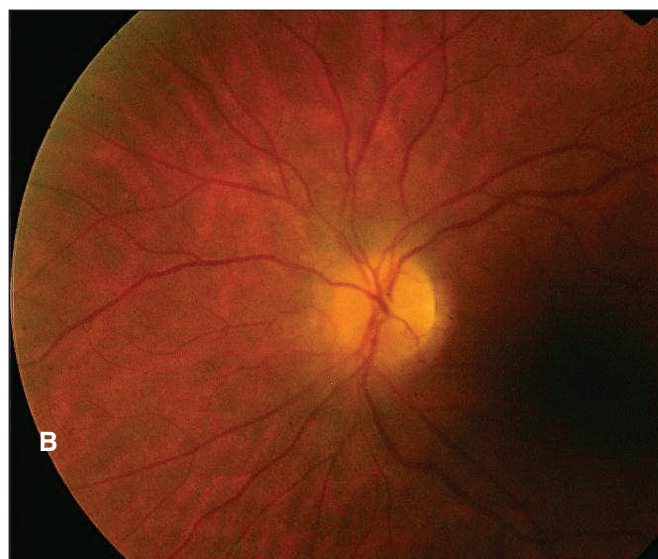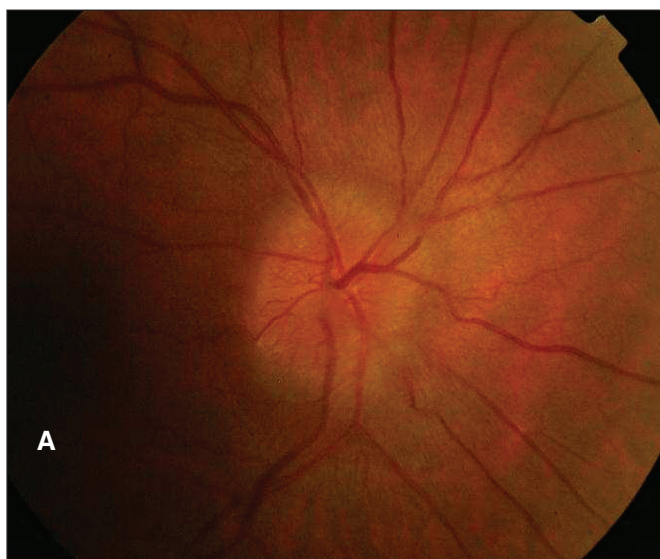MATERIÁL A METODIKA

Předmětem kazuistického sdělení je 54letá pacientka, léčící se s p-ANCA pozitivní vaskulitidou, hypertenzí a hypofunkcí

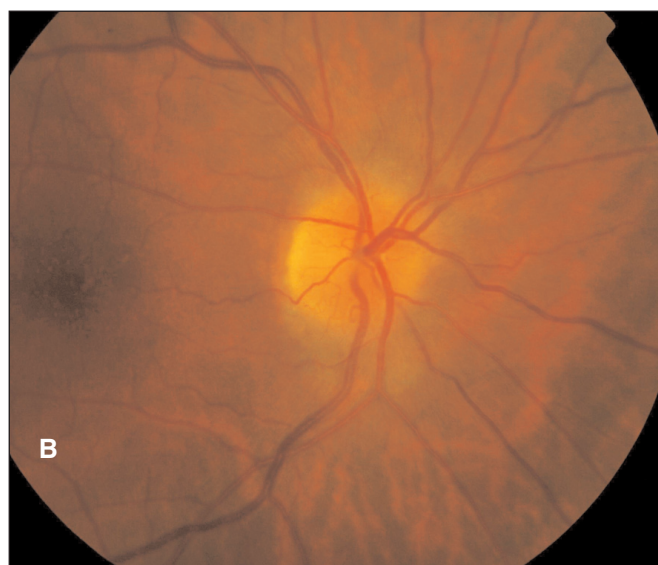
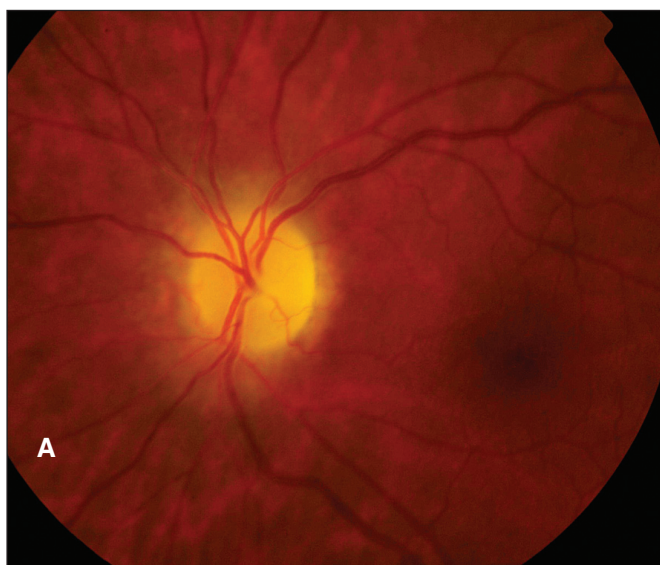
štítné žlázy. Celková terapie zahrnovala mj. kortikosteroidy a cyklofosfamid. Od r. 2003 byla sledovaná na neurologii pro IIH (výtokový tlak likvoru 480–500 mm H₂O), na terapii Diluran tbl. 1x1/2. Pro stagnující edém papil na obou očích sledovaná v oční ambulanci.

V r. 2006 byl vizus pravého oka (VOD) 5/7,5sl, s +0,5Dsf 5/5sl, d.k.n., vizus oka levého (VOS) 5/50, s +0,5Dsf 5/7,5sl., d.k.n. Dle statické perimetrie na OD rozšíření slepé skvrny, na OS dolní altitudinální defekt s vysokým počtem falešně negativních chyb. Na fundu OD papila neostrých hranic bez měřitelné prominence, na OS papila v horní polovině bledší, neostrých hranic, bez měřitelné prominence. Pacientka byla odeslána ze sektorové oční ambulance ke konziliárnímu vyšetření na vyšší pracoviště ohledně provedení dekomprese n. II na OS. Fluorescenční angiografie neprokázala aktivní edém terče zrakového nervu, spíše se jednalo o stav po edému terče na OS. Dekomprese proto nedoporučena, pokračováno v terapii Diluran tbl. 1x1/2. Předána do péče sektorové oční ambulance.

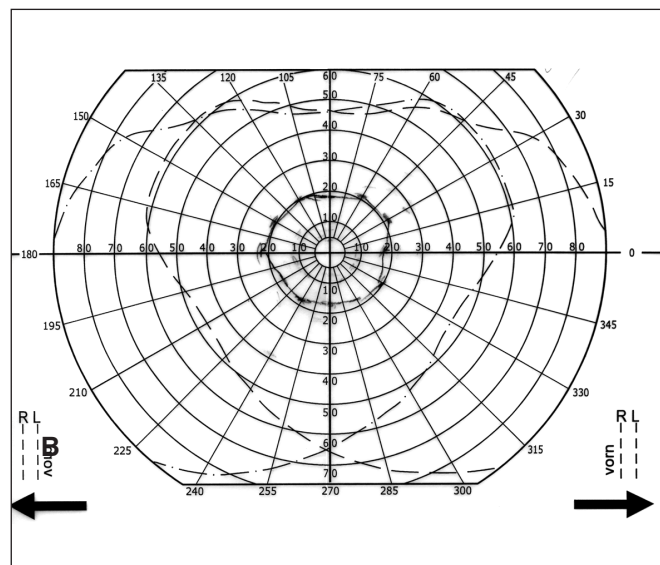
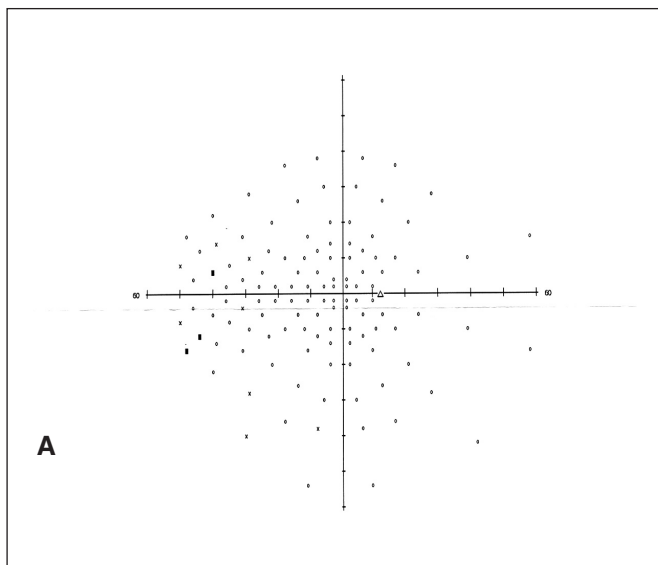
V červnu 2008 odeslána na naši kliniku pro náhlý pokles vizu OS (VOD 5/7,5, s +0,5Dsf 5/5sl., VOS pohyb, světelná



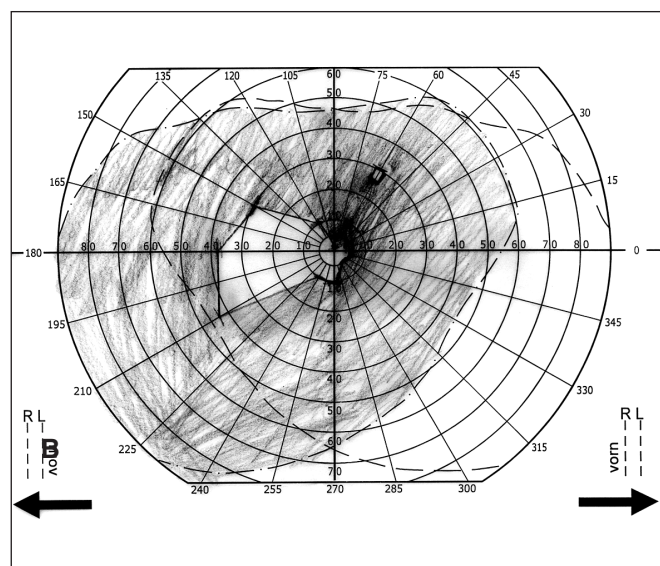
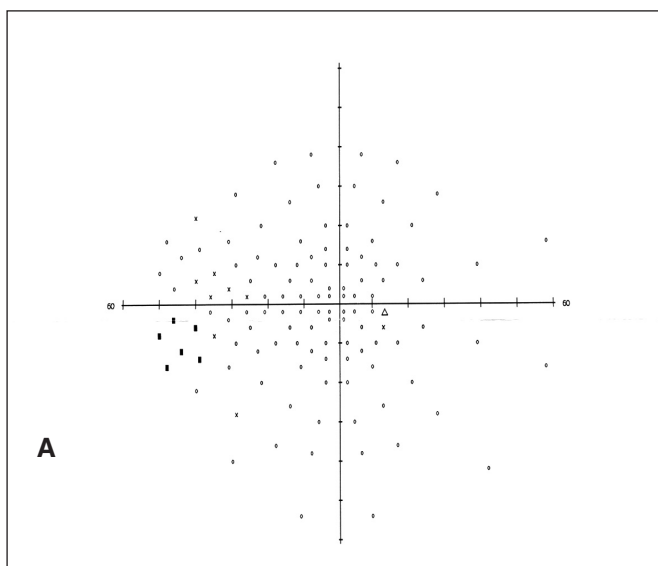
Obr. 1. Fundus před léčbou a) pravé oko b) levé oko



Obr. 2. Fundus po dekompresi n. II OD a po zavedení LPS a) levé oko b) pravé oko



Obr. 3. Perimetr před léčbou. a) pravé oko b) levé oko



Obr. 4. Perimetr po dekompresi n. II OD a zavedení LPS. a) pravé oko b) levé oko

projekce správná). Dle statické perimetrie OD zúžení zorného pole (ZP) nazálně ke 40st., kinetická perimetrie OS prokázala koncentrické zúžení ZP ke 20st (obr. 3.). Zornicové reakce OD v normě, na OS relativní aferentní pupilární defekt. Na fundu OD papila s edémem, na OS nahoře a temporálně bledší, jinak neostře ohraničená. (obr. 1.) Pacientka byla hospitalizovaná na naší klinice. Nálezy na CT mozku s kontrastní látkou a MR angio byly v normě. Dále byla provedena LP vsedě s výtokovým tlakem 400 mm H₂O. Pro progresi poklesu zrakových funkcí jsme přistoupili k dekompresi n. II na lépe vidoucím OD. Po konzultaci s neurochirurgem jsme zvýšili terapii Diluran tbl. 3x1 se substitucí KCl tbl. 1x1. Měsíc po operaci v červenci 2008 byl VOD: 5/7,5, s +0,75Dsf 5/5 sl., VOS: pohyb, světelná projekce nejistá. Nález na perimetru zůstal nezměněn a na papile n. II OD přetrvával edém. V září 2008 proto provedena kontrolní LP s výtokovým tlakem 600 mm H₂O. Byl konzultován neurochirurg ohledně terapie idiopatické nitrolební hypertenze refrakterní na konzervativní terapii, doporučeno zavedení LPS. Zárok byl proveden v říjnu 2008. Diluran tbl. byl postupně vysazen.

Pacientka byla v pravidelných kontrolách nefrologa, neuro-

chirurga a naší ambulance. Byla jí upravena terapie kortikosteroidy i cyklofosfamidem. Po provedení dekompresie n. II a zavedení LPS došlo k stabilizaci zrakových funkcí. Poslední vyšetření absolvovala v dubnu 2009. VOD: 5/5sl, k.n., VOS: 1/50, světelná projekce správná, na fundu s nálezem incipientní atrofie papily n. II na OD a atrofií na OS (obr. 2.). Perimetr OD byl nezměněn a na OS dle kinetické perimetrie byl zbytek ZP v centru do 5st., s výřezem nasálně k 35st. (obr. 4.)

DISKUSE

Syndrom IIH bez strukturálních změn na mozku a změn ve složení likvoru byl popsán před více než stoletím (3). I když existují různé názory na jeho patogenezi, elevace IKT nadále zůstává neobjasněná. Největší hrozbou u IIH je pokles zrakových funkcí, který je způsobený mechanickým útlakem vláken n. II misdirekcí axoplazmatického toku při chronickém papiledému. Konzervativní terapie IIH zahrnuje perorální podávání diuretik, v první linii acetazolamid. Friedman doporučuje denní

dávku 1–4 g rozdělenou na části (4). Na našem pracovišti doporučujeme denní dávku acetazolamidu 1–2 g. Při selhání konzervativní terapie acetazolamidem nebo jinými diuretiky (furosemid) přistupujeme k chirurgické terapii.

Z hlediska zachování zrakových funkcí jsou indikacemi k chirurgické léčbě chronického papiledému při IIH: nově diagnostikovaný výpadek v ZP, progresse preexistujícího výpadku v ZP anebo pokles vizu bez přítomnosti makulárního edému, či jiné oční patologie (2). Chirurgické postupy zahrnují dekompresi obalů n. II a zavedení shuntu na odvádění nadměrného množství likvoru. Dle Spoor je dekomprese n. II zákrokem, který efektivně stabilizuje zrakové funkce u většiny pacientů s IIH. Ve své práci popisuje stabilizaci a zlepšení zrakových funkcí u 68 % pacientů (8).

Z drenážních operací se nejčastěji provádí zavedení LPS. Stále diskutovanou otázkou je, jestli je dekomprese n. II nadřazená zavedení LPS nebo naopak. Dle Rosenberga et al. je úspěšnost dekomprese obalů n. II a zavedení LPS srovnatelná (6). Burgett ve své práci prezentuje na 30 pacientech s IIH zavedení LPS jako bezpečnou a vysoce efektivní metodu léčby úporných bolestí hlavy a progresse poklesu vidění. Proto doporučuje zavedení LPS jako první chirurgický zákrok pro uvedené pacienty (1). Výhodná je kombinace obou zákroků. Po zavedení LPS trvá přibližně 4–6 týdnů, než se projeví pokles IKT na terči zrakového nervu. Proto je vhodné provést dekompresi n. II i při fungujícím LPS (5). Naopak, LPS může zmírnit mechanický útlak nervových vláken n. II při neúspěšné dekompresi.

LITERATURA

1. **Burgett R.A., Purvin V.A., Kawasaki A.:** Lumboperitoneal shunting for pseudotumor cerebri. *Neurology* 1997; 49: 734–739.
2. **Corbett J.J., Thompson H.S.:** The rational management of idiopathic intracranial hypertension. *Arch Neurol.* 1989; 46: 1049–1051.
3. **Friedman D.I., Jacobson D.M.:** Idiopathic Intracranial Hypertension. *J Neuro-Ophthalmol* 2004; 24: 138–145.
4. **Friedman D.I.:** Pseudotumor cerebri. *Neuro- Ophthalmology for Neurosurgeons* 1999;4: 609–621.
5. **Kelman S.E., Sergott R.C., Cioffi G.A et al.:** Modified optic nerve sheath decompression in patients with functioning lumboperitoneal shunts and progressive visual loss. *Ophthalmology* 1991; 98: 1449–1453.
6. **Rosenberg M.L. et al.:** Cerebrospinal fluid diversion procedures in pseudotumor cerebri. *Neurology* 1993; 43: 1071–1072.
7. **Smith J.L.:** Whence pseudotumor cerebri? *J Clin Neuroophthalmol* 1985; 5: 55–56.
8. **Spoor T.C., McHenry J.G.:** Long-term effectiveness of optic nerve sheath decompression for pseudotumor cerebri. *Arch Ophthalmol.* 1993; 111: 632–635.
9. **Wall M.:** Idiopathic intracranial hypertension. *Neurol Clin* 1991; 9: 73–95.
10. **Wall M., George D.:** Idiopathic intracranial hypertension: A prospective study of 50 patients. *Brain* 1991; 114: 155–80.

Do redakce doručeno dne 16. 5. 2009

Do tisku přijato dne 1. 9. 2009

*MUDr. P. Hlaváčová, PhD.
Oční klinika FN Brno Bohunice
Jihlavská 20
625 00 Brno*