

# Mikrobiologické vyšetření komorové tekutiny po implantaci nitrooční čočky CORNEAL

Jirásková N., Rozsival P., Pozlerová J., Ludvíková M.

Oční klinika Lékařské fakulty Univerzity Karlovy a Fakultní nemocnice, Hradec Králové, přednosta prof. MUDr. P. Rozsival, CSc.

Práce byla přednesena na 4. bilaterálním Česko-slovenském kongresu, 28. – 29. září 2007, Banská Bystrica

## SOUHRN

**Cíl:** Autoři referují o výsledcích srovnávací studie mikrobiologického vyšetření komorové tekutiny po implantaci nitrooční čočky (IOČ) CORNEAL dvěma způsoby: pinzetami a zavaděčem.

**Metodika:** Do této klinické prospektivní randomizované studie bylo zařazeno 46 očí (43 pacientů), kterým byla implantována nitrooční čočka CORNEAL ACR6D SE. U 23 očí jsme použili k implantaci zavaděč, u 23 očí pinzety. Po zavedení IOČ do kapsulárního vaku jsme standardně odstranili zbytky viskoelastického materiálu bimanuální irigací/aspirací (I/A) a odebrali vzorek komorové tekutiny na mikrobiologické vyšetření. Následovalo doplnění přední komory, intrakamerální aplikace antibiotik a hydratace ran.

**Výsledky:** U všech odběrů byl výsledek primo kultivace negativní, v pomnožení se 3krát objevily ojedinělé kolonie *Staphylococcus plasmakoaguláza* negativní, které však mikrobiolog označil za velmi pravděpodobnou kontaminaci vzorku. Ve dvou z těchto tří případů byly k implantaci použity pinzety, u jednoho oka zavaděč. Vyšetření na anaeroby a mykologické vyšetření bylo ve všech případech negativní.

**Pooperační průběh** byl u všech sledovaných očí bez komplikací, bez známek zánětlivé reakce.

**Závěr:** Nejistili jsme žádný rozdíl při mikrobiologickém vyšetření komorové tekutiny po implantaci IOČ CORNEAL dvěma způsoby, obě techniky jsou bezpečné.

**Klíčová slova:** nitrooční čočka, implantace, zavaděč, pinzety

## SUMMARY

*Microbiological Examination of the Aqueous Humor after Implantation of the Intraocular Lens CORNEAL*

**Purpose:** To compare the results of the microbiological examination of aqueous humor after implantation of the intraocular lens (IOL) CORNEAL using either injector or forceps.

**Materials and methods:** In this prospective randomized clinical study 46 eyes (43 patients) were implanted with the hydrophilic acrylic IOL CORNEAL ACR6D SE. Injector was used in 23 eyes and folding and implantation forceps in 23 eyes. After delivery of the IOL in the capsular bag, viscoelastic material was removed using bimanual I/A and the specimen for microbiological examination was obtained. The anterior chamber was filled with balanced salt solution, intracamerally antibiotics were injected and the stroma alongside the primary incision and the side port incisions were lightly irrigated to form a fairly secure seal.

**Results:** The results of primary cultivation were negative in all specimen. Only threetimes sporadic colonies of *Staphylococcus plasmacoag. neg.* were isolated from the liquid medium after reincubation, that were described by microbiologist as very probably contamination of the sample. At two from these three cases forceps were used for implantation, once injector. Anaerobic and mycologic examinations of all samples were negative. There was no evidence of postoperative inflammation in any case.

**Conclusion:** Both implantation techniques proved to be safe with no significant differences comparing the microbiological examination and postoperative outcome.

**Key words:** intraocular lens, implantation, injector, forceps

*Čes. a slov. Oftal., 64, 2008, No. 5, p. 185–187*

## ÚVOD

První nitrooční čočku (IOČ) implantoval 29. listopadu 1949 Harold Ridley v nemocnici St. Thomas v Londýně. Jeho myšlenka náhrady zkalené čočky intraokulárním implantátem podstatným způsobem změnila celou koncepci odstranění šedého zákalu a korekce vzniklé afakie. Unikátní je rovněž ten fakt, že IOČ jím implantovaná byla zhotovena z polymethylmetakrylátu (PMMA), tedy látky, která je i v dnešní době používána pro výrobu nitroočních čoček

a která zůstává standardem pro srovnání vlastností a kvalit ostatních materiálů.

V současné době provádí naprostá většina chirurgů ve vyspělých zemích operaci katarakty tzv. malým řezem – fakemulzifikací s implantací složitelné IOČ. Tento způsob má řadu výhod: minimální indukovaný pooperační astigmatismus, rychlou zrakovou rehabilitaci a refrakční stabilitu a především snížení rizika vzniku zánětlivých komplikací a výrazně vyšší bezpečnost pro pacienta. První měkké silikonové nitrooční čočky se objevily již v roce 1984 a byly vyrobeny firmou STAAR Surgical Company. Použitý materiál však nebyl ještě dostatečně kvalitní a výsledky prvních implantací nebyly

uspokojivé. Trvalo celých 6 let, než v roce 1990 udělila Food and Drug Administration (FDA) atest první měkké silikonové čočky. Od té doby se na trhu objevilo velké množství dalších typů nitroočních implantátů. Pokroky ve vývoji nových měkkých materiálů určených k jejich výrobě zajišťují stále se zlepšující biokompatibilitu, podmiňující dlouhodobé setrvání implantátu v oku se zachováním všech jeho požadovaných funkčních vlastností. Zdokonaluje se rovněž tvar a provedení nitroočních čoček [5].

Implantaci měkkých IOČ provádíme pomocí speciálních pinzet či injektorů, které jsou určeny většinou výhradně pro „svinutí“ a poté zavedení daného typu čočky do oka. Cílem naší studie bylo porovnat výsledky mikrobiologického vyšetření nitrooční tekutiny a pooperační průběh po implantaci IOČ CORNEAL dvěma způsoby: pinzetami a zavaděčem.

## SOUBOR A METODIKA

Nitrooční čočka CORNEAL ACR6D SE je složitelná IOČ vyrobená z jednoho kusu hydrofilního akrylátu s obsahem vody 26 %. Refrakční index je 1,456. K dispozici je buď samostatně v balení, nebo spolu s jednorázovým injektorem, vyvinutým speciálně pro implantaci této IOČ.

Do naší klinické prospektivní randomizované studie bylo zařazeno 46 očí (44 pacienti) se senilní kataraktou, kterým byla implantována tato IOČ. Do souboru nebyli zařazeni pacienti s přidruženými závažnými očními chorobami předního segmentu oka, jejichž řešení by vyžadovalo další manipulaci během operace (např. zadní synechie, subluxace čočky).

Technika operace byla ve všech případech stejná: rohovkový tunelový řez 2,8 mm, 2 servisní paracentézy, cirkulární kontinuální kapsulorexe, hydrodisekce, hydrodelaminace, fakoemulzifikace jádra čočky metodou „quick-chop“, bimanuální irigace/aspirace (I/A) čočkových hmot spolu s vyčištěním pouzdra. U 23 očí jsme IOČ implantovali zavaděčem řezem původní velikosti, u 23 očí jsme použili speciální pinzety a řez byl před implantací rozšířen na velikost 3,2 mm. Po zavedení IOČ do kapsulárního vaku jsme standardně odstranili zbytky viskoelastického materiálu bimanuální I/A a odebrali vzorek komorové tekutiny na mikrobiologické vyšetření. Následovalo doplnění přední komory, intrakamerální aplikace antibiotik a hydratace ran. Všechny incize (tunelový řez i servisní paracentézy) byly ponechány bez sutury.

Pooperačně nemocní aplikovali tobramycin a dexamethason ve formě kapek (Tobradex gtt.) 5krát denně.

## VÝSLEDKY

U všech odběrů byl výsledek primo kultivace negativní, v pomnožení se třikrát objevily ojedinělé kolonie *Staphylococcus plasmakoaguláza* negativní, které však mikrobiolog označil za velmi pravděpodobnou kontaminaci vzorku. Ve dvou z těchto tří případů byly k implantaci použity pinzety, u jednoho oka zavaděč. Vyšetření na anaeroby a mykologické vyšetření bylo ve všech případech negativní.

Pooperační průběh byl u všech sledovaných očí zcela bez komplikací, bez známek zánětlivé reakce. Operační rány byly ve všech případech pevně uzavřeny, bez známek dehiscence či prosakování komorové tekutiny.

## DISKUSE

Nitrooční mikrochirurgie zažívá v současné době nebyvalý rozvoj. Počet různých typů nitroočních implantátů na trhu dosáhl v lednu 2004 neuvěřitelného čísla 1548 [3].

Kromě nitroočních čoček mezi tyto implantáty řadíme i kapsulární prstence či membrány sloužící k náhradě chybějící duhovkové tkáně.

Tvrdé IOČ vyrobené z PMMA jsou v rozvinutých zemích používány stále méně, přednost je samozřejmě dávana měkkým, složitelným čočkám. Látky, ze kterých jsou dnes složitelné IOČ vyráběny, se po chemické stránce dají rozdělit do dvou hlavních skupin: akrylátové/metakrylátové polymery a silikonové elastomery [8].

Silikony jsou průhledné materiály, které se po deformaci rychle navracují do původního tvaru. Po chemické stránce je jedná o polysilony, základní silikonoxigenová molekulární struktura podmiňuje jejich mechanickou stabilitu a ohebnost, adice organických skupin (vinyl, metyl, fenyl) pak ovlivňuje další vlastnosti těchto materiálů, jako např. odolnost proti mechanickému poškození, refrakční index, optickou průzračnost [9].

Akrylátové/metakrylátové polymery se dále dělí na hydrofobní a hydrofilní, podle množství obsažené vody. Předností těchto materiálů je, že lze jejich optické a mechanické vlastnosti modifikovat změnou vedlejších skupin vázaných na standardní metakrylátovou strukturu. Hydrofobní materiály z této skupiny mají poměrně vysoký index lomu a vyznačují se velmi dobrou biokompatibilitou [6]. Na druhou stranu byly v literatuře popsány defekty hydrofobního akrylátu některých IOČ způsobující odlesky světla (glistering) [2]. Hydrofilní akrylátové/metakrylátové polymery obsahují jako jeden ze svých monomerů 2-hydroxyetyl-metakrylát (HEMA), který na sebe váže určité množství vody. Jednotlivé hydrofilní akrylátové kopolymery se liší nejen v obsahu vody (18–28 %), ale i v dalších chemických vlastnostech. U některých typů IOČ vyrobených z těchto materiálů byly popsány kalcifikace [4, 7].

Složitelné nitrooční čočky lze v současné době implantovat buď pomocí speciálních pinzet či injektorů. Ve snaze přiblížit velikost řezu pro implantaci IOČ co nejlépe šíři incize nutné pro fakoemulzifikaci, jsou v praxi stále více používány různé injektory a implantační systémy. Za další výhodu implantace tímto způsobem je obecně považován fakt, že zamezením kontaktu IOČ s povrchem oka se minimalizuje nebezpečí kontaminace implantátu [1]. V naší ani v zahraniční literatuře jsme však nenašli žádné studie, které by v praxi exaktně zkoumaly nitrooční mikrobiologickou kontaminaci po implantaci složitelných čoček oběma způsoby. Proto jsme se v naší studii zaměřili právě na mikrobiologické vyšetření komorové vody po implantaci jednoho typu složitelné nitrooční čočky oběma způsoby a dále pak na hodnocení kvality (stability) operačního řezu a na pooperační průběh. Ani v jednom ze zkoumaných parametrů jsme nezjistili žádný rozdíl.

Závěrem lze tedy konstatovat, že obě metody implantace IOČ CORNEAL ACR6D SE (jak zavaděčem, tak speciálními pinzetami) jsou bezpečné a plně odpovídají požadavkům bezstehové techniky operace katarakty.

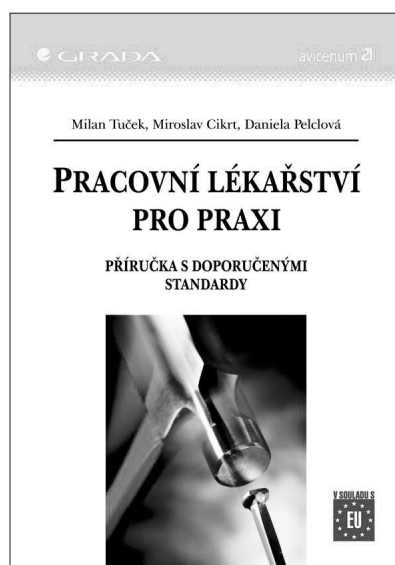
Podpořeno výzkumným záměrem MZO 00179906

## LITERATURA

1. Baráková, D., Kuchynka, P., Cihelková, I.: Implantace čočky AcrySof MA30BA systémem Monarch. Čes. a slov. Oftal., 58, 2002: 149-152

2. **Dhaliwal, DK., Mamalis, N., Olson, R.J.:** Visual significance of glistering seen in the AcraSof intraocular lens. *J Cataract Refract Surg.*, 22, 1996: 452-457.
3. **Holladay, J.T.:** International Intraocular Lens & Implant Registry 2004. *J Cataract Refract Surg.*, 30, 2004: 209-210.
4. **Izak, AM., Werner, L., Pandey, SK. et al.:** Calcification of modern foldable hydrogel intraocular lens designs. *Eye*, 17, 2003: 393-406.
5. **Jirásková, N.:** Měkké nitrooční čočky – nový trend v implantologii (souborný referát). *Čes. a slov. Oftal.*, 53, 1997: 337-341.
6. **Jirásková, N., Rozsival, P., Liláková, D. et al.:** Výsledky prospektivní klinické studie 150 implantovaných AcrySof čoček. *Čes. a slov. Oftal.*, 57, 2001: 88-91.
7. **Jirásková, N., Rozsival, P., Kohout, A.:** Opacifikace hydrofilních akrylátových nitroočních čoček. *Čes. a slov. Oftal.*, 63, 2007, 6: 390-395.
8. **Johnem, T.:** The variety of foldable intraocular lens materials. *J Cataract Refract Surg* 1996; 22 (Suppl 2):1255-1258.
9. **Rozsival, P., Jirásková, N.:** Implantace měkké silikonové nitrooční čočky. *Čes. a slov. Oftal.*, 52, 1996: 210-214.

*Doc. MUDr. Nada Jirásková, Ph.D.*  
*Oční klinika LF UK a FN*  
*Sokolská 581*  
*500 05 Hradec Králové*  
*e-mail: jirasnad@fnhk.cz*



## PRACOVNÍ LÉKAŘSTVÍ PRO PRAXI – PŘÍRUČKA S DOPORUČENÝMI STANDARDY

*Milan Tuček, Miroslav Cikrt, Daniela Pelclová*

Obsah knihy se zabývá aktuální problematikou určenou pro praktické lékaře a odborníky v terénu, kteří se věnují dříve tzv. závodní péči. Součástí publikace jsou kromě jiného přílohy s vybranými zákony a vyhláškami a dalšími odkazy na legislativu a standardy prohlídek.

*Vydala Grada Publishing v roce 2005. ISBN 80-247-0927-9,  
 kat. číslo 1323, B5, brož. vazba, 344 stran, cena 365 Kč.*

**Objednávku můžete poslat na adresu: Nakladatelské a tiskové středisko ČLS JEP, Sokolská 31, 120 26 Praha 2, fax: 224 266 226, e-mail: nts@cls.cz**