

Spontánne premakulárne krvácanie

Streicher T., Špirková J.

Očné oddelenie NsP, Bojnice, primárka MUDr. Jana Špirková

SÚHRN

Ciel: Z rozsiahleho počtu etiologicky heterogénnej skupiny celkových a špecifických očných chorôb vystupuje solitárne, spontánne jednostranné preretinálne krvácanie sietnicového stredú mladých dospelých ako zvláštna chorobná jednotka. Našou snahou je opísať a ilustrovať prípady tejto makulopatie od mikro po makrohemorágiu a diskutovať o známej a menej známej etiológii a patogenéze vzniku, priebehu a liečbe.

Materiál a metodika: Súbor tvorilo 12 očí fakických, emetropných alebo nekorigovaných pacientov s malou astigmatickou aberáciou, ktorých sme pozorovali v priebehu 5 rokov. Pacienti sa podrobili kompletnému oftalmologickému vyšetreniu s podrobnou analýzou anamnézy, zameranej na priamu a nepriamu traumu, hematologickým testom a kontrastnému vyšetreniu sietnice v čase vzniku a následnej resorpcie krvácania.

Výsledky: Krvácanie sa prezentovalo v troch obrazoch: 1. ako mikrohemorágia vo foveole, 2. ako krvácanie tvaru kvapky obmedzené na avaskulárnu zónu centrálnaj fovey, 3. ako krvácanie tvaru kapsy nad celým zadným pólom sietnice. Všetci pacienti mali rôzne subjektívne a objektívne poruchy centrálnaj zraku a zorného poľa odpovedajúce rozsahu a trvaniu krvácania. Resorpcia prebiehala u 10 pacientov spontánne, u 2 pacientov sa použila koagulačná liečba argónovým laserom. Výsledný zrak po resorpcii bol plný. Zo súboru sa potvrdili len 3 prípady s evidentným Valsalvovým manévrom.

Záver: V súlade s pozorovaním viacerých autorov ide o samostatnú idiopatickú chorobnú jednotku vo veľkej miere s benígnym priebehom, reštitúciou centrálnaj zraku na pôvodné hodnoty u mladých dospelých bez sklonu k recidívam.

Kľúčové slová: idiopatické premakulárne krvácanie, mladí dospelí pacienti, fluoresceinová angiografia, spontánna resorpcia krvácania, argón laserová koagulácia

SUMMARY

Spontaneous Premacular Hemorrhage

Purpose: Among the great amount of etiologically heterogeneous group of general and specific eye diseases, a solitary, spontaneous, unilateral retinal hemorrhage restricted to the macula in young adults can be regarded as an entity.

Methods: Twelve eyes were phakic, emmetropic (including minor non corrected astigmatic errors) and were seen over a period of 5 years. All patients had a complete ophthalmologic examination with special analysis of history of direct or indirect trauma, additional medical work-up to exclude hematological disorders, and fluorescein angiography examinations up to the complete blood resolution.

Results: Hemorrhage is presented in 3 pictures: 1) Foveal microhemorrhage, 2) Drop-like hemorrhage limited to the avascular zone of the fovea, 3) Bag-like hemorrhage over the posterior pole. Initially, all patients had complains suggestive of positive central or paracentral scotomas with impaired visual acuity. The resolution of blood was spontaneous in 10 patients, after argon laser treatment in 2 patients. In all of them, the recovery of the visual acuity was complete. Possible pathogenetic mechanism such as Valsalva manoeuvre could be found in 3 cases only.

Conclusions: Spontaneous macular hemorrhage is mostly idiopathic clinical entity in young adults with complete recovery of visual acuity.

Key words: Idiopathic premacular hemorrhage, young adults, fluorescein angiography, spontaneous resolution of hemorrhage, argon laser coagulation

Čes. a slov. Oftal., 64, 2008, No. 2, p. 62–67

ÚVOD

Sietnicové krvácania sú častým nálezom na očnom pozadí a sprevádzajú veľké množstvo celkových a očných chorôb. Etiologicky predstavujú heterogennú skupinu traumatickej, zápalovej, infekčnej, cievnej, krvnej, nádorovej, degeneratívnej a dystrofickéj povahy. Ich samotný vzhľad dovoľuje väčšinou lokalizovať krvácania do vrstiev sietnice, pod sietnicu, do cievovky a medzi cievovku a skléru už bežnou oftalmoskopiou. Prispáním moderných vyšetrovacích metód, ako je fundoskopia s kontaktnou šošovkou, farebná stereofotografia, fluoresceinová angiografia, angiografia s indocyaninovou zelenou, optická koherentná tomografia a ultrasonografia, prítomnosť voľnej krvi v tkanivách ešte ďalej spresňuje. Zo širokého spektra extravazátov na očnom pozadí nás zaujali

preretinálne krvácanie na zadnom póle sietnice a pred samotnou makulou, ktoré vzniklo spontánne, jednostranne, väčšinou bez zjavnej lokálnej a celkovej príčiny u zdravých dospelých mladšieho veku. Zaznamenali sme 3 typické morfológické prejavy: 1. ako mikrohemorágia tvaru bodky v samotnej foveole, 2. ako väčšie krvácanie tvaru predĺženej kvapky v avaskulárnej oblasti fovey 3. ako rozsiahle krvácanie zasahujúce celú centrálnu sietnicu a zadný pól.

PACIENTI A METODIKA

Náš súbor reprezentuje 12 pozorovaní, 7 žien a 5 mužov vo veku od 19 do 48 rokov s priemerom 32,7 roka počas

Tab. 1. Klinické charakteristiky pacientov

Vek pohlavie	Oko	Tvar krvácania	Visus po príhode	Zorné pole	Dĺžka rezorbcie	Výsledný visus	Systémová choroba	Užívanie liekov	Valsalvov manéver
38 r. mužské	Pravé	Bodkovitý	6 /9	Metamorfopsie	3 týždne	6 /6	Žiadna	∅	Negatívny
41 r. mužské	Pravé	Bodkovitý	6 /12	Metamorfopsie	2 týždne	6 /6	Žiadna	∅	Negatívny
33 r. mužské	Pravé	Kvapkový	6 /36	Centrálny skotóm	4 týždne	6 /6	Žiadna	∅	Pozitívny
48 r. ženské	Pravé	Kvapkový	6 /36	Centrálny skotóm	4 týždne	6 /6	Hypertonia	Antihypertonica	Negatívny
40 r. ženské	Ľavé	Kvapkový	6 /12	Relatívny skotóm	3 týždne	6 /9	Hypertonia	Antihypertonica	Pozitívny
37 r. ženské	Ľavé	Kvapkový	6 /18	Relatívny skotóm	3 týždne	6 /6	Žiadna	∅	Negatívny
35 r. ženské	Ľavé	Kvapkový	6 /9	Metamorfopsie	2 týždne	6 /6	Žiadna	∅	Negatívny
27 r. mužské	Ľavé	Kvapkový	6 /9	Metamorfopsie	3 týždne	6 /6	Žiadna	∅	Negatívny
26 r. ženské	Ľavé	Kvapkový	6 /24	Relatívny skotóm	4 týždne	6 /9	Žiadna	∅	Pozitívny
26 r. ženské	Ľavé	Kvapkový	6 /9	Metamorfopsie	2 týždne	6 /6	Žiadna	∅	Negatívny
.119 r. ženské	Pravé	Tvar kapsy	6 /60	Absolutný skotóm	6 týždňov	6 /9	Žiadna	∅	Negatívny
25 r. mužské	Pravé	Tvar kapsy	Pohyb ruky	Absolutný skotóm	10 mesiac.	6 /6	Žiadna	∅	Negatívny

1–5 rokov. Všetci postihnutí boli fakickí, emetropní alebo s nepatrnou a nekorigovanou astigmatickou aberáciou, nemali v anamnéze úraz, 10 nebrali žiadne lieky a najmenej 1 rok pred očnou príhodou neboli vážne chorí. Všetkých sme podrobili kompletnému oftalmologickému vyšetreniu včítane panfundoskopie, počítačovej perimetrie, fluoreceinovej angiografie (FAG), bežným hematologickým a koagulačným testom a u štyroch vytypovaných pacientov aj podrobným hematologickým testom s interným vyšetrením. Do prvej skupiny s mikrohemorágiou sme zaradili 2 pacientov, do druhej skupiny tvaru kvapky v centrálnej fovey 8 pacientov a do tretej skupiny s veľkým preretinálnym krvácaním na zadnom póle 2 pacientov. Klinickú charakteristiku sumarizuje tabuľka 1.

Mikrohemorágia tvaru bodky vo foveole (obr. 1a, b) sa v našich dvoch prípadoch zresorbovala spontánne do troch týždňov od prvého vnímania porúch v centrálnom zornom poli. Následne na to došlo k plnej zrakovkej ostroti. FAG po úplnej resorpcii neodhalila abnormalitu v perimakuárnej kapilárnej sieti ani v tkanive centrálnej fovey. Fundoskopicky zadná sklovcová hraničná membrána v rozsahu zadného pólu nebola alterovaná.

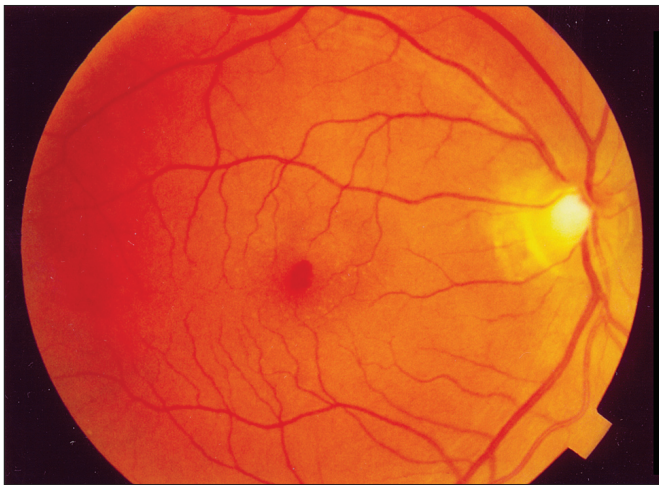
V druhej najväčšej skupine 8 pacientov krvácanie dominovalo v tvare predĺženej kvapky v rozsahu avaskulárnej zóny centrálnej fovey alebo na jej okraji. Kvapka mala v siedmich prípadoch rozšírenú bázu obrátenú nahor a zúženú časť s tmavším obsahom krvných elementov nadol (obr. 2a, b). V tejto sérii mali tri prípady pozitívnu anamnézu s nadmernou fyzickou záťažou, čo odpovedalo možnosti vzniku na podklade Valsalvovho manévru. Resorpcia trvala od 3 do 5 týždňov a FAG pri vzniku a po čase resorpcie krvácania nezaznamenala rovnako žiadne abnormality na cievach perikapilárnej zóny avaskulárnej fovey ani na tkaninách zadného pólu. V dobe pozorovania od 1 do 5 rokov nevznikla recidíva, všetky prípady boli jednostranné, 7 prípadov

solitárnych, dvaja pacienti sa liečili na hypertonickú chorobu, jedna pacientka mala okrem typického makulárneho krvácania aj iné solitárne krvácanie na sietnici.

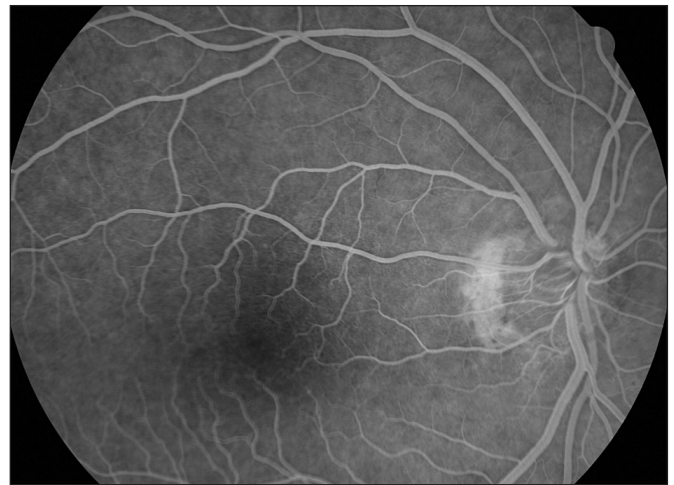V tretej skupine boli dvaja najmladší pacienti s rozsiahlym preretinálnym krvácaním od 5 PD po 10 PD, ktoré pokrývalo oblasť zadného pólu. V prvom prípade (obr. 3a, b) mala pacientka evidentnú separáciu plazmy a krvných elementov pri prvom vyšetrení dva dni po príhode. Pri prvom fundoskopickom vyšetrení zadná sklovcová membrána bola endofyticky elevovaná pred preretinálnym krvácaním v tvare subhyaloidnej kapsy s blokovanou hypofluorescenciou sietnice v rozsahu krvácania. Pri zmene z vertikálnej polohy do horizontálnej sa krv rozliala po celej kapse. Následne sme indikovali argónlaserové zásahy (ALK) do dolného okraja kapsy v počte 15 so stopou 50 μm , expozičným časom 0,2 sec a energiou 650 mW podľa metódy, ktorú navrhol Fechner (6, 7). Bezprostredne nedošlo k evakuácii krvácania do dolných partií subhyaloidného priestoru, ale po 2 dňoch sme už zaznamenali uvoľnenú celú centrálnu foveu s reflexom a návrat zrakovkej ostroti s pôvodných 6/60 na 6/9.

V konečnom stave resorpcie premakulárneho krvácania ktoré trvalo 6 týždňov, sme zistili kompaktný sklovec a bledé ložisko fibroproliferácie z presunutého krvácania v dolnej periférii. Následná FAG neodhalila poruchu retinálnej vaskulatúry a tkaniva v rozsahu zadného pólu. Stav po 2 rokoch je stabilizovaný (obr. 4).

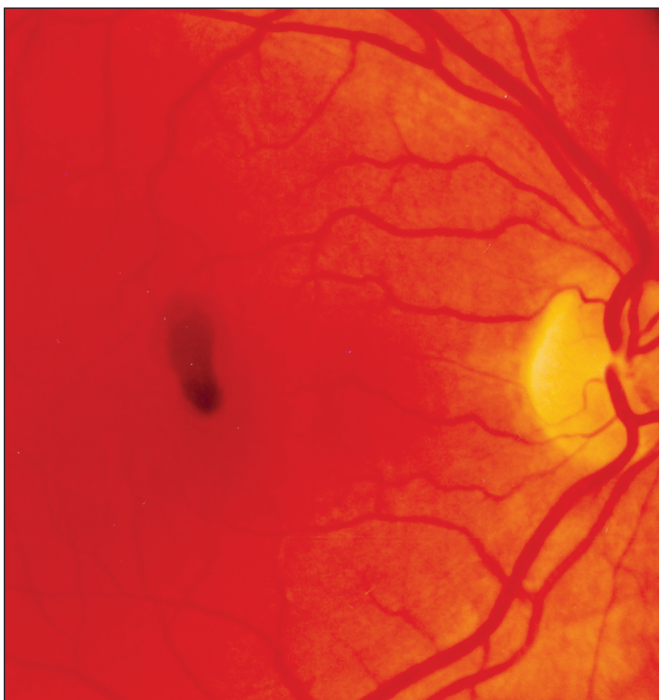
V druhom prípade tejto skupiny išlo o väčšie preretinálne krvácanie na zadnom póle, s rozsiahlym centrálnym skotómom (obr. 5). Separácia plazma-elementy nebola prítomná prvý deň po príhode. Pri predpoklade tekutého obsahu kapsy v subhyaloidnom priestore sme opäť indikovali ALK na dolný okraj krvácania. Počet zásahov 21, stopa 50 μm , expozičný čas 0,2 sec a energia 650 mW. Po jednom dni preretinálne krvácanie prelomilo zadnú sklovcovú



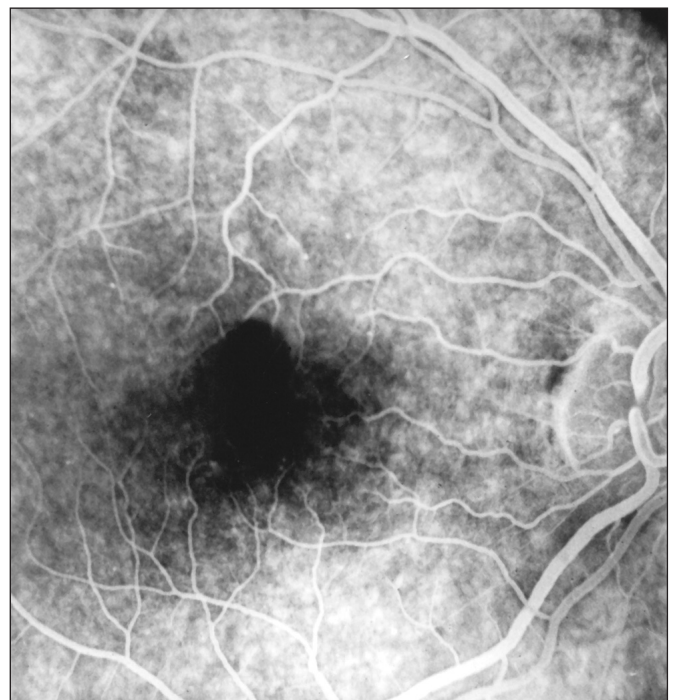
Obr. 1a. Mikrohemoragia v centrálnnej fovey



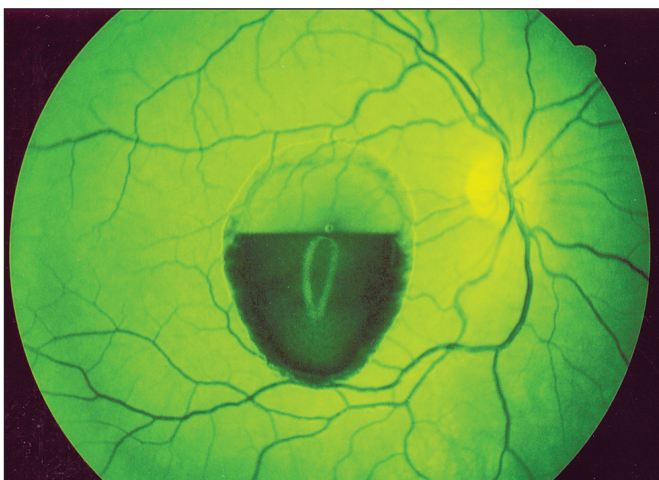
Obr. 1b. FAG obraz po resorpcii krvácania



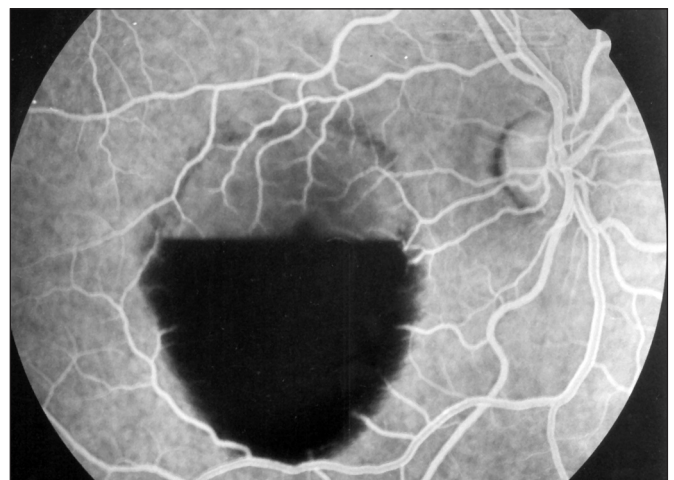
Obr. 2a. Krvácanie tvaru kvapky v centrálnnej fovey



Obr. 2b. FAG obraz s blokádou centrálnnej fovey a čiastočne aj perifoveálnych kapilár



Obr. 3a. Preretinálne krvácanie tvaru kapsy na zadnom póle



Obr. 3b. FAG obraz s blokádou ciev v oblasti koagula

membránu a vylialo sa do celého sklovca. Centrálny vizus zostal nezmenený na úrovni pohybu ruky pred okom a očné pozadie zostalo na dlhý čas nediferencovateľné. V priebežných kontrolách počas roka sa stav deštrukcie sklovca nemenil, preto sme uvažovali o vitreoretinálnom zákroku s odsaním hematému v sklovci. Po 7 mesiacoch sme zaznamenali prvý náznak vizualizácie pozadia, ale pomery na zadnom póle sietnice boli prístupné oftalmoskopickému a FAG vyšetreniu až po 10 mesiacoch. Pri pomerne veľkom, pohyblivom sklovcovom zákale oblasť zadného pólu nevykazovala na cievnach a tkanive takú patológiu, aby vysvetlila vznik preretinálneho krvácania. Vizus znovu nadobudol hodnoty 6 /6 pri rušivom pohyblivom sa sklovcovom zákale (obr. 6).

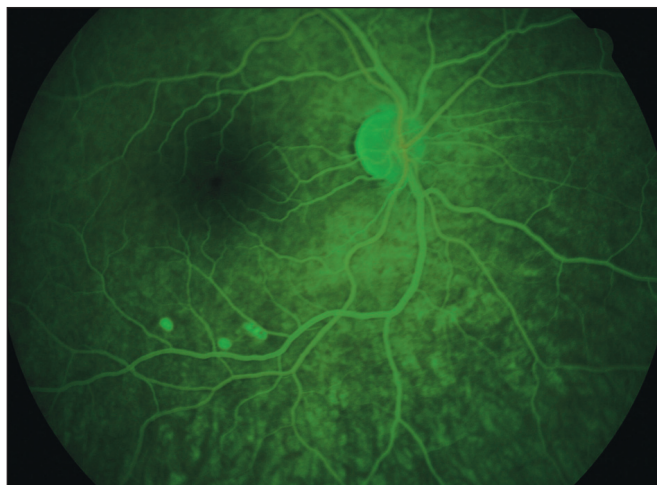
DISKUSIA

Všetky krvácania mali spoločnú charakteristiku subjektívnej povahy od jemných nepravidelností centrálného zraku na Amslerovej mriežke, metamorfopsie rôzneho stupňa, zníženú zrakovú ostrosť a poruchy v centrálnom zornom poli po pozitívny skotóm, odpovedajúci lokalizácii a rozsahu krvácania. Druhou charakteristikou bol spontánny vznik s následnou resorpciou, návrat zrakových funkcií v časových reláciách v rozsahu krvácania, u malých extravazácií spontánne, u väčších s príspevom ALK zásahu. Tretím spoločným znakom bol negatívny FAG nález pred a po resorpcii na kapilárnej sieti a na tkanive centrálnej fovey. Všetky prípady boli jednostranné, preretinálne a bez recidív počas 5-ročného sledovania.

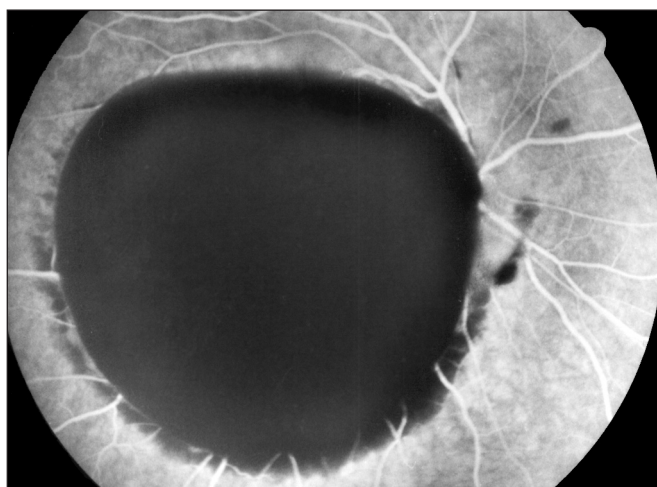
Pod pojmom preretinálne krvácanie sú možné dve alternatívy prítomnosti voľnej krvi. Jedna je medzi zadnou sklovcovou membránou a vnútornou limitujúcou membránou sietnice, tzv. subhyaloidný priestor a druhá je tesne pod limitujúcou membránou sietnice. Ich presné rozlíšenie je však veľmi ťažké a nie vždy možné. Určítym kritériom by mohla byť prítomnosť foveolárneho reflexu, ale obidve lokalizácie sa v literatúre často referujú spoločne. Napriek problémom, ktoré predstavuje presná lokalizácia týchto krvácaní na vitreoretinálnej hranici, si myslíme, že prípady zaradené do prvých dvoch skupín majú lokalizáciu pod limitujúcou membránou sietnice a tretia skupina veľkých krvácaní v subhyaloidnom priestore.

FAG nálezy u našich pacientov tesne po vzniku príhody boli uniformné. V prvej skupine s foveolárnou mikrohemorágiou, blokovaná hypofluorescencia sa kryla v celom rozsahu avaskulárnej zóny bez lézie na perifoveálnej kapilárnej sieti. V druhej skupine malo FAG vyšetrenie podobný obraz, ktorý zapadal blokádou do avaskulárnej zóny, ale už tiež čiastočne prekryval aj koncové kapiláry. Tu sme indikovali FAG po resorpcii, ale rovnako bez nálezu porúch permeability na kapilárach a na tkanive v zmysle oknového efektu. V tretej skupine s veľkým preretinálnym krvácaním sme retinálne cievy zachytili v prvom prípade v hornej časti s tekutou plazmou, ale tie tiež nejavili žiadnu abnormalitu v priebehu, v prepúšťaní farbiva a ani na tkanive sietnice. V dolnej časti boli retinálne cievy blokované hustým obsahom krvných elementov. V druhom prípade kde separácia plazma a elementy ešte nenastala, bola blokovaná hypofluorescencia v celom rozsahu krvácania. V oboch prípadoch FAG po resorpcii neodhalila patologické zmeny na retinálnej vaskulatúre a tkanive zadného pólu.

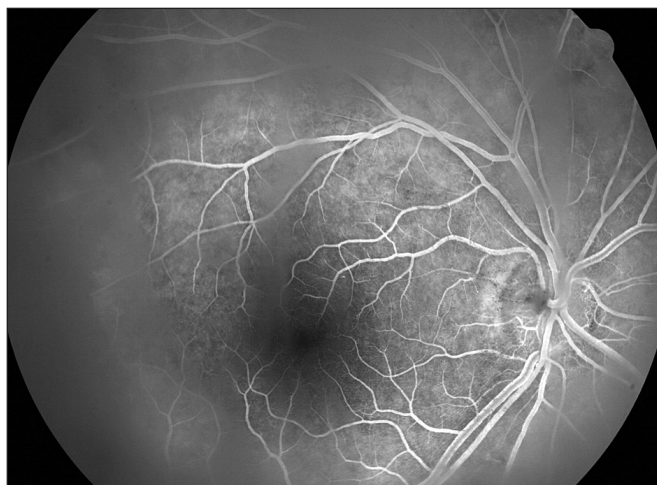
V literatúre boli uverejnené viaceré práce pod rôznymi deskriptívnymi termínmi, ktoré potvrdzujú tri identické obrazy s rovnakými charakteristikami, ako sa vyskytli v našom súbore (12, 13, 14, 15). Duane (5) ich opísal ako Valsalvova hemo-



Obr. 4. FAG obraz zadného pólu po resorpcii krvácania



Obr. 5. FAG obraz s blokádou zadného pólu 12 hodín po príhode krvácania



Obr. 6. FAG po resorpcii krvácania 10 mesiacov po príhode

ragická makulopatia, ale ukázalo sa, že nie všetky prípady sa dajú vysvetliť Valsalvovým manévrom ako jedinou udalosťou a odlišujú sa aj vznikom od Duaneho prípadov. Na jeho potvrdenie sa vyžaduje presná analýza všetkých provokačných momentov, ktoré by mohli vysvetliť vznik takéhoto krvácania. V našom súbore sme mohli s istotou

potvrdiť len 3 prípady fyzickej záťaže alebo niektorých telesných úkonov patriacich do tejto kategórie. Zachytili sme ich v druhej skupine, pričom nebol rozdiel v obraze a v ostatných parametroch, aký poskytuje prítomnosť alebo absencia Valsalvovho manévru.

Celá patogenéza takéhoto krvácania zostáva ešte nedostatočne vysvetlená a veľa prípadov sa nachádza v idiopatickej rovine a v hypotetických úvahách o jeho vzniku. Dá sa predpokladať, že pochádzajú s perifoveolárneho priestoru jednej z dvoch kapilárnych vrstiev sietnice. Ale na kapilárach, ktoré vidíme pri FAG, sa nezistili také zmeny, ktoré by vysvetlili príčinu krvácania. Retinálne arterioly prebiehajú tesne pod vnútornou limitujúcou membránou a priamo sa rozvetvujú do hrubšej vnútornej kapilárnej siete zo zásobením štruktúr okolo gangliových buniek. Z tejto siete prechádzajú ďalej do jemnejšieho plexu pre zásobenie štruktúr po vonkajšiu plexiformnú vrstvu. Je možné, že krvácanie, ktoré pochádza z tejto vrstvy a ktoré pri FAG nevidíme, bude predstavovať zdroj pre prvé dve skupiny nášho pozorovania. Za veľké preretinálne krvácanie v rozsahu zadného pólu môžu byť zodpovedné kapiláry vnútornej vrstvy, do ktorých priamo ústia cievy väčšieho kalibru, alebo priamo z týchto väčších ciev.

Úloha sklovca a jeho adhézia na makulu môže hrať významnú úlohu pri vzniku krvácania. Prvý na to upozornil Kraupa, ktorý rozoznal odlúčenie zadnej hyaloidnej membrány na miestach jej adhézie, niekedy spojenej aj s krvácaním na sietnicovom strede (cit. podľa 3). Tieto prípady majú rôznu podobu krvácania a sú často sprevádzané s patológiou sklovцovej bázy a periférie sietnice, pričom sa týkajú viac myopických očí. V prípadoch centrálnych krvácaní vidí Cibis a spol. (3) mikrotrauma z trakcie na sietnicu v miestach vitreoretinálnych adhézií.

Retinálne krvácanie ako príčinu ablácie sklovca preferuje aj Schachat a spol. (16) na miestach centrálnych fixácie sklovca k limitujúcej membráne sietnice. Tieto považujú autori za zriedkavé v porovnaní s abláciou bázy sklovca pri degeneratívnych zmenách periférie sietnice a pokiaľ sú vo vzťahu k vitreoretinálnej trakcii v čase separácie zadného sklovca vedú len k malým makulárnym krvácaniam. Túto možnú príčinu sme zakomponovali aj do štandardného vyšetrenia našich pacientov, ale nezískali sme presvedčenie o možnosti krvácania na tomto podklade. Len v jednom prípade s najväčším preretinálnym krvácaním tvaru subhyaloidnej kapsy došlo k dilacerácii zadnej sklovцovej membrány a vyliatiu hematómu do sklovcového telesa. Vo všetkých ostatných prípadoch sme zadné odlúčenie sklovca nepotvrdili.

Preretinálne krvácanie v centrálnych fovey môže byť náhodne zistené aj pri hereditárnom výskyte s dominantným prenosom spojeným s tortuozitou malých artérií na zadnom póle, ktoré opísala v r. 1959 Beyerová (2). Upozornila na to Szedélyová a spol. (19) u 16-ročnej pacientky pri odhalení tejto unikátnej dedičnej choroby, ktorú sme my následne pozorovali v ďalšej generácii (17). Výskyt foveolárneho krvácania je však náhodný, pretože aj keď sa vždy objavuje na zadnom póle, je často obojstranné a mimo centrálnych fovey, náhodné, recidivujúce a malého rozsahu. Postihnutý ho väčšinou nevníma a resorpcia je spontánna. Patogenéza tohto krvácania zostáva zatiaľ nevysvetlená.

Vplyv hematologických porúch a liekmi indukované krvácanie pri vzniku tohto typu sa v literatúre rovnako diskutuje (18). V našom súbore sme popri bežných hematologických a koagulačných testoch podrobili 4 pacientov všetkým dostupným vyšetreniam, ktoré by mohli mať nejaký kauzálny vzťah k tomuto typu krvácania. Preferovali sme dvoch pacientov s užívaním antihypertonic a dvoch najmladších pacientov s veľkým preretinálnym centrálnym krvácaním. Lieky, o ktorých je známe, že môžu

dať podnet k vzniku krvácania, nevykazovali poruchy funkcie trombocytov, anémie, zvýšenej fragility kapilár celkovej alebo lokálnej povahy a neboli kauzálnou príčinou v našom súbore. Literatúra doteraz neposkytuje informácie o mechanizme vzniku a predisponujúcich faktorov, ktoré by favorizovali jednu alebo komplexnú príčinu pre tento typ krvácania.

Väčšina tu opísaných preretinálnych krvácaní, ktoré zaradujeme do kategórie idiopatických, nevyžaduje liečbu a doterajšie pozorovania nasvedčujú, že resorpcia je spontánna bez trvalých porúch v centrálnom zornom poli (11). Len v niektorých prípadoch väčších krvácaní sa vyžaduje premiestnenie hematómu aplikáciou koagulačnej liečby na jeho dolný okraj v snahe uvoľniť centrálnu foveu a posunúť koagulum na resorpciu do periférie. Pokiaľ zostane koagulum aj naďalej v subhyaloidnom priestore, pomery hojenia sú priaznivé a centrálny zrak sa dramaticky zlepší. K tomu boli doteraz použité svetelná koagulácia (8), argónový laser (6, 7, 10) a Nd:YAG laser (1, 4). V zriedkavých prípadoch osobitného zvaženia pri značnom zakrvácaní sklovca je vzhľadom k jeho nepriaznivým účinkom na štruktúru sklovcového gélu indikovaná vitrektómia via pars plana (9).

ZÁVER

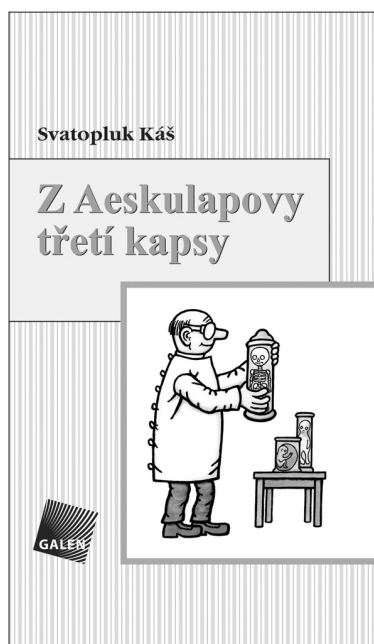Opísali sme 12 pacientov so zvláštnou hemoragickou makulopatiou v troch typických morfológických prejavoch. Ich zaradenie do centrálnych retinálnych patológií je podporené viacerými identickými pozorovaniami v literatúre, svojim spontánnym vznikom, typom, rozsahom, subjektívnymi a objektívnymi príznakmi, benigným priebehom, reštitúciou centrálnych zraku u mladých dospelých pacientov. Etiológia a patogenéza zostáva zatiaľ idiopatická.

LITERATÚRA

1. **Abel, B., Friedman, Z.:** Dense subhyaloid hemorrhage or subinternal limiting membrane hemorrhage in the macula treated by Nd:YAG laser. Arch. Ophthalmol., 116, 1998: 1542–1543.
2. **Beyer, E.M.:** Familiäre Tortuositas der kleinen Netzhautarterien mit Makulablutung. Klin. Mbl. Augenheilk., 132, 1958: 532–535.
3. **Cibis, G.W., Watzke, R.C., Chua, J.:** Retinal hemorrhages in posterior vitreous detachment. Amer. J. Ophthalmol., 80, 1975: 1043–1046.
4. **Dawczynski, J., Voigt, U., Königsdörffer, E., Bartke, T., Strobel, J.:** Präretinale Makulablutung nach Erbrechen–Kasuistik. Klin. Mbl. Augenheilk., 221, 2004: 125–127.
5. **Duane, T.D.:** Valsalva hemorrhagic retinopathy. Amer. J. Ophthalmol., 75, 1973: 637–642.
6. **Fechner, P.U.:** Prämakulare Blutung, eine neue Indikation für den Argon-Laser. Klin. Mbl. Augenheilk., 177, 1980: 502–505.
7. **Fechner, P.U.:** Prämakulare Blutung, eine neue Indikation für die Argonlaser-Therapie. Ber. Dtsch. Ophthalmol. Ges. 78, 1981: 569–572.
8. **Heydenreich, A.:** Die Behandlung präretinaler Blutungen mit Lichtkoagulation. Klin. Mbl. Augenheilk., 163, 1973: 671–676.
9. **Kroll, P., Busse, H.:** Zur Therapie präretinaler Makulablutungen. Klin. Mbl. Augenheilk., 188, 1986: 610–612.
10. **Küper, K.D.B., De Laey, J-J.:** Subhyaloidale makuläre Blutung als mögliche Komplikation einer atypischen Zentralvenenthrombose. Klin. Mbl. Augenheilk., 219, 2002: 810–812.
11. **Maár, N., Tittl, M., Ergun, E., Stur, M.:** Ergebnisse der Fundusperimetrie nach resorbierten prämakulären Sublimitansblutungen bei 10 Patienten. Klin. Mbl. Augenheilk., 217, 2000: 269–273.

12. **Messmer, E.P., Wessing, A., Ruprecht, K., Naumann, G.O.H.:** Solitary intraretinal macular hemorrhage. Graefe's Arch. Clin. Exp. Ophthalmol., 222, 1984: 9–12.
13. **Oosterhuis, J.A.:** Spontaneous retinal haemorrhages. Documenta Ophthalmologica, 68, 1988: 213–224.
14. **Pitta, C.G., Steinert, R.F., Gragoudas, E.S., Regan, Ch.D.J.:** Small unilateral foveal hemorrhages in young adults. Amer. J. Ophthalmol., 89, 1980: 96–102.
15. **Pruett, R.C., Carvalho, A.C.A., Trempe, C.L.:** Microhemorrhagic maculopathy. Arch. Ophthalmol., 99, 1981: 425–432.
16. **Schachat, A.P., Sommer, A.:** Macular hemorrhages associated with posterior vitreous detachment. Amer. J. Ophthalmol., 102, 1986: 647–649.
17. **Streicher, T., Špirková, J.:** Tortuositas vasorum retinae. Čs. Oftal. 49, 1993: 246–251.
18. **Svarc, E.D., Werner, D.:** Isolated retinal hemorrhages associated with oral contraceptives. Amer. J. Ophthalmol., 84, 1977: 50–55.
19. **Szedélyová, L., Gašparová, D.:** Tortuositas arteriolae retinae hemorragica et familiares. Čs. Oftal., 44, 1988: 127–130.

MUDr. Teodor Streicher
ul. Hornoulická č. 9
972 01 Bojnice
Slovenská republika



Z AESKULAPOVY TŘETÍ KAPSY

Obory teoretické aneb ti, co neléčí, ale jen si hrají s mikroskopem, zkumavkami a přístroji

Svatopluk Káš

Po *Aeskulapově první kapse*, která obsahovala humorné historky z oborů chirurgických, a *Druhé kapse*, kde dominovaly historky z interny, přicházejí v *Aeskulapově třetí kapse* na řadu příběhy převážně z prostředí, kde se »dělá« skutečná věda.

Většinou se vzdálíme od ordinací a přesuneme se na pracoviště laboratorní a do výzkumných ústavů, kde by leckdo očekával jen »vážné tváře«. I tyto napohled teoretické obory však skýtají mnoho rozverností. Zde většinou studenti poprvé narážejí na to, jaká ta medicína vlastně je. Teprve po zdolání teoretických oborů se totiž mohou dostat dál na své klopotné pouti. A tak i tady není nouze o anekdotické situace, v nichž se studenti snaží vést nerovný boj se svými profesory, a ti se zase zuby nehty snaží udržet svou pověst přísných a obávaných examinátorů. Setkáme se zde s řadou významných osobností medicínských vědních oborů – anatomů, biologů,

fyziků, bakteriologů a dalších odborníků – jejichž osobitý humor a lidský rozměr nám ve své sbírce přibližuje autor Svatopluk Káš.

Vydalo nakladatelství Galén v roce 2007, 264 stran, první vydání, formát 110x190 mm, vázané, 250 Kč, ISBN 978-80-7262-409-6.

Objednávky můžete posílat na adresu: Nakladatelské a tiskové středisko ČLS JEP, Sokolská 31, 120 26 Praha 2, fax: 224 266 226, e-mail: cls@nts.cz. Na objednávce laskavě uveďte i jméno časopisu, v němž jste se o knize dozvěděli.