

---

## Diabetici v populácii pacientov liečených pars plana vitrektómiou

---

**Bezděšová-Bohunická N., Skorkovská Š., Synek S.,  
Kaňovský R., Mašková Z., Synková M.**

Klinika nemocí očních a optometrie LF MU a FN u sv. Anny, Brno,  
přednosta doc. MUDr. Svatopluk Synek, CSc.

---

### Súhrn

Cieľom práce je zhodnotiť anatomický a funkčný prínos pars plana vitrektómie (PPV) prevedenej pre komplikácie diabetickej retinopatie (DR) a zväžiť rizikové faktory ovplyvňujúce funkčné výsledky úspešne prevedenej PPV u diabetikov.

Retrospektívne bolo analyzovaných 35 pacientov s diabetes mellitus (DM) 1. alebo 2. typu, ktorí v rokoch 2004 až 2005 podstúpili PPV pre komplikácie proliferatívnej diabetickej retinopatie (PDR). Zaznamenávané boli určité predoperačné systémové a očné parametre, peroperačné parametre a pooperačné komplikácie, u ktorých sa predpokladal možný negatívny vplyv na funkčné výsledky PPV. Pooperačná sledovacia doba bola 6 mesiacov. Nazbierané údaje ako i funkčné výsledky PPV boli štatisticky spracované a vyhodnotené.

Výsledky ukazujú, že k štatisticky významnému zlepšeniu zrakovej ostrosti (ZO) došlo u 51,4 % pacientov, k zhoršeniu ZO u 25,7 % a nezmenená ZO ostala u 22,9 % pacientov. Medián vízu pred operáciou bol 0,0167, pooperačne 0,1 a v priebehu 6 mesačnej sledovacej doby zostal stabilný na hodnote 0,1. ZO  $\geq$  0,1 malo 6 mesiacov po PPV 60% pacientov. U pacientov s pooperačne nezmenenou alebo zhoršenou ZO sa potvrdil štatisticky významný vzťah s niektorými sledovanými parametrami, ktoré môžeme považovať za prognosticky nepriaznivé rizikové faktory. Bol to predoperačný vízus horší ako 0,1, výskyt systémových komplikácií DM pridružených k očnému nálezu a pooperačný nález rubeózy dúhovky a neovaskulárneho glaukomu.

Na záver môžeme konštatovať, že anatomicky úspešná PPV u diabetikov nie je vždy nasledovaná funkčným zlepšením vízu. Včasná indikácia k PPV, to znamená ešte pred vznikom závažných komplikácií DR, je dôležitá nielen pre dosiahnutie dobrej zrakovej ostrosti po operácii, ale taktiež pre dlhodobé zachovanie dobrej zrakovej ostrosti. Dostatočná kompenzácia DM, adekvátny skrining DR a správne načasovaná laserová liečba DR môžu spomaliť progresiu DR i vznik zrak ohrozujúcich komplikácií PDR a znížiť prevalenciu slepoty kvôli DR v budúcnosti.

**Kľúčové slová:** diabetes mellitus, proliferatívna diabetickej retinopatia, pars plana vitrektómia

## Summary

### Diabetics in Population of Patients Treated by Pars Plana Vitrectomy

The purpose of this study is to evaluate visual and anatomic outcomes following pars plana vitrectomy (PPV) for complications of diabetic retinopathy (DR), and to assess risk factors that might influence the visual outcome after successful PPV.

The medical records of 35 diabetic patients of both types 1 and 2 of diabetes, who underwent vitrectomy for complications of proliferative diabetic retinopathy (PDR) between 2004 and 2005, were analyzed retrospectively.

Certain preoperative systemic and ophthalmic variables, intraoperative variables and postoperative complications with negative influence on visual outcome after PPV were recorded. The postoperative follow-up time was 6 months. The collected data as well as visual outcomes after PPV were statistically analyzed.

Statistically significant visual improvement was achieved in 51.4 % of the patients; visual acuity (VA) deteriorated in 25.7 % of the patients and remained unchanged in 22.9 % of the patients. Preoperative median of VA was 0.0167, changed to 0.1 postoperatively and remained stable on 0.1 level during the 6 months follow-up. VA  $\geq$  0.1 was achieved in 60 % of the patients 6 months after PPV.

Some of the followed variables associated with deteriorated or unchanged postoperative VA can be considered as risk factors of an unfavorable prognosis. Evaluated risk factors include preoperative VA worse than 0.1, presence of systemic complications of DM accompanying ocular complications, postoperative occurrence of iris neovascularization and neovascular glaucoma. In conclusion, anatomically successful PPV in diabetic patients is not always followed by an improvement of VA. The optimal timing of vitrectomy is very important not only in order to obtain good visual acuity but also to maintain good visual function for long time. We suppose that an adequate control of DM, sufficient screening for DR and timely laser intervention of DR might decrease the progression of DR and onset of sight threatening complications of PDR as well as decrease the prevalence of blindness at diabetic patients in the future.

**Key words:** diabetes, proliferative diabetic retinopathy, pars plana vitrectomy

*Čes. a slov. Oftal., 63, 2007, No. 6, p. 431–441*

---

## ÚVOD

---

Diabetes mellitus (DM) je stále aktuálny celosvetový problém. Podľa WHO trpí momentálne na cukrovku 150 mil. ľudí a do r. 2025 sa toto číslo zdvojnásobí. Viac ako 90 % novovzniknutých prípadov sú diabetici 2. typu [21]. DM je chronické progredujúce nevyliciteľné ochorenie, so svojimi neurologickými, makro a mikrovaskulárnymi komplikáciami. Jednou z najzávažnejších mikrovaskulárnych komplikácií DM je diabetická retinopatia (DR), spôsobujúca poškodenie zrakových funkcií so svojimi psychologickými a socio-ekonomickými dôsledkami. Vo vyspelých krajinách sú DR a jej komplikácie najčastejšou príčinou novovzniknutej slepoty u osôb vo veku 20-74 rokov. Prevalencia DR je vo veľkej miere ovplyvnená trvaním DM. Pri trvaní DM dlhšie ako 20 rokov postihuje DR

---

80–100 % diabetikov 1. typu a viac ako 60 % diabetikov 2. typu. Z toho asi v polovici prípadov ide o proliferatívnu diabetickú retinopatiu (PDR) [8, 20]. V Českej republike malo v roku 2005 12 % diabetikov DR, z toho v 22 % diabetikov malo PDR. Za posledných 5 rokov pribudlo 300 slepých pacientov v dôsledku DR, celkovo je momentálne v ČR viac ako 2300 slepých pacientov kvôli komplikáciám DR [12]. Jedinou kauzálnou možnosťou, ako oddialiť vznik a spomaliť progresiu DR je čo najlepšia kompenzácia DM a intervencia systémových rizikových faktorov – hypertenzie, hyperlipoproteinémie, obezity, nefropatie, anémie. Pri pokročilých štádiách rozvinutej DR je metódou voľby laserová fotokoagulácia sietnice. Ide o symptomatický, zrak stabilizujúci terapeutický zákrok. Ak fotokoagulácia nie je úspešná, je neskoro prevedená alebo nedostatočná, DR progreduje do závažných, zrak ohrozujúcich štádií – do PDR a jej komplikácií. V tomto prípade sa jedinou liečebnou možnosťou stáva pars plana vitrektómia (PPV). Jej cieľom je odstránenie zákalov optických médií, odstránenie skeletu, pozdĺž ktorého proliferuje fibrovaskulárne tkanivo, uvoľnenie trakcií spôsobujúcich odchlípenie, nariasenie či ektopiu makuly a prevencia repropoliferácií laserovou fotokoaguláciou ischemickej sietnice [9, 19]. Indikáciou k PPV je hemoftalmus, trakčné odchlípenie sietnice postihujúce či ohrozujúce foveu, kombinované trakčno-rhegmatogénne odchlípenie sietnice a neovaskulárny glaukom či rubeóza dúhovky s opacifikáciou médií znemožňujúcou panretinálnu fotokoaguláciu sietnice (PRF). Ďalšími indikáciami k PPV sú epimakulárna membrána, progredujúce neovaskularizácie nereagujúce na PRF, erytroklastický glaukom pri recidivujúcom alebo chronickom hemoftalme a makulárny edém nereagujúci na laser [9, 19].

Cieľom našej štúdie bolo analyzovať súbor 35 diabetických pacientov, ktorí v rokoch 2004–2005 podstúpili na Klinike nemocí očí a optometrie FN u sv. Anny v Brne PPV pre komplikácie PDR a boli sledovaní v pooperačnom období. Ďalším cieľom bolo zhodnotiť anatomický a funkčný prínos prevedenej PPV a zväžiť rizikové faktory ovplyvňujúce funkčný výsledok PPV.

---

## MATERIÁL A METODIKA

---

V retrospektívnej štúdii bolo analyzovaných 35 diabetických pacientov (35 očí), ktorí v rokoch 2004–2005 podstúpili na Klinike nemocí očí a optometrie FN u sv. Anny v Brne PPV pre komplikácie DR. Pri analýze boli potrebné informácie získavané z chorobopisov pacientov, operačných protokolov a ambulantných záznamov. Zaznamenávané boli systémové predoperačné parametre: vek a pohlavie pacientov, typ, trvanie a kompenzácia DM, výskyt iných ako očných komplikácií DM (diabetickej nefropatie, polyneuropatie, diabetickej nohy, gastrointestinálnych komplikácií) a index telesnej hmotnosti (BMI). Pri hodnotení kompenzácie DM bola použitá hladina glykovaného hemoglobínu (HbA1c) v krvi, ktorý je považovaný za rutinný a najefektívnejší nástroj sledovania kompenzácie DM [7].

Z predoperačných očných parametrov bola sledovaná zraková ostrosť (ZO) vyšetrená na ETDRS optotypoch, nález na prednom a zadnom očnom segmente so zameraním na prítomnosť rubeózy dúhovky, artefakie a pokročilosť štádia respektíve komplikácie PDR, ktoré boli indikáciou k PPV. Ďalej bola zisťovaná prítomnosť predoperačne prevedenej laserovej fotokoagulácie sietnice, makulopatie a iných očných nálezov.

Všetci pacienti podstúpili štandardnú 3-bránovú PPV s použitím širokouhlého optického systému BIOM (Oculus, Germany), vo všetkých prípadoch išlo o prvú operáciu pre komplikácie PDR. Operácie boli prevedené tromi operatérmi. U pacientov s výraznou opacifikáciou šošovky sťažujúcou vizualizáciu sietnice bola v úvode operácie odstránená katarakta fakoemulzifikáciou s implantáciou umelej zadnokomorovej vnútroočnej šošovky alebo bez jej implantácie. PPV bola spojená s odstránením fibrovaskulárnych membrán a podľa potreby s uvoľnením tangenciálnych epiretinálnych trakcií či predo-zadných vitreoretinálnych trakcií. U väčšiny pacientov bolo súčasne prevedené endolaserové ošetrenie sietnice. Priloženie odchlipnutej sietnice bolo podporené endodrenážou subretinálnej tekutiny (SRT), prípadne tamponádou silikonovým olejom, expanzívnym plynom alebo vzduchom, eventuálne doplnené cerklážou. Zaznamenávané boli nasledovné peroperačné parametre: extrakcia katarakty, prítomnosť endolaserového ošetrenia, iatrogénnych dier, membranektómie, retinotómie, nutnosť tamponády.

V pooperačnom sledovacom období, ktoré trvalo 6 mesiacov, sa vyskytli včasné a neskoré očné komplikácie. Vychádzajúc z publikácie Sosnu a kol., za včasné boli považované komplikácie vyskytujúce sa v prvom týždni po operácii, neskoré komplikácie sa objavovali po týždňoch až mesiacoch po operácii [19]. Z komplikácií boli vybrané k štatistickému spracovaniu tieto pooperačné parametre: výskyt rubeózy, včasného či neskorého hemoftalmu, makulopatie, amócie, neovaskulárneho glaukomu, komplikovanej katarakty a parciálnej atrofie papily zrakového nervu.

Tab. 1. Kategórie zníženej zrakovéj ostrosti (ZO)

ZO	ZO decimálne
svetlocit, s.p.c.	0,0032
pohyb, s.p.c.	0,005
0,5m prsty	0,0063
1m prsty	0,0167
2m prsty	0,0333
3m prsty	0,05
4m prsty	0,0667

s.p.c. = svetelná projekcia certa

zmena zo svetlocitu na 1m prsty, atď.) pri porovnaní predoperačného vízu a vízu 6 mesiacov po operácii. Nezmenený vízus bol, ak pri porovnaní predoperačného vízu a vízu 6 mesiacov po operácii došlo k zmene o 1 riadok ETDRS optotypov alebo o 1 kategóriu, alebo ak vízus ostal nezmenený. Zhoršenie vízu sa rovnalo zhoršeniu o 2 a viac riadkov ETDRS optotypov alebo o 2 a viac kategórií v sledovanom časovom rozmedzí, alebo ak pacient dosiahol 6 mesiacov po operácii ZO rovnú 0.

Pri štatistickom spracovaní funkčných výsledkov PPV bol použitý neparametrický Wilcoxonov párový test a bola porovnávaná ZO pred operáciou a 6 mesiacov po operácii. Za hladinu štatistickej významnosti bola opäť považovaná hodnota  $p \leq 0,05$ .

Vzťah sledovaných predoperačných, peroperačných a pooperačných parametrov s pooperačne zhoršenou alebo nezmenenou ZO bol štatisticky vyhodnotený pomocou Fisherovho exaktného testu. Za hladinu štatistickej významnosti bola považovaná hodnota  $p \leq 0,05$ .

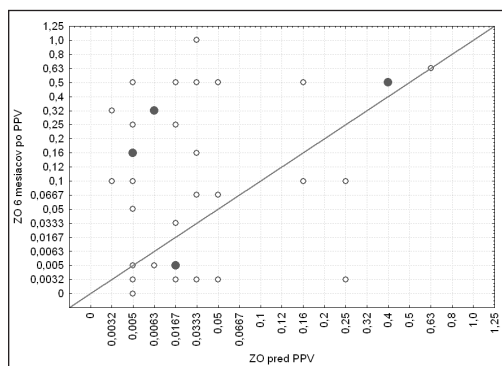
ZO bola sledovaná v období 1, 3 a 6 mesiacov po operácii. Hodnota ZO daná prečítaným riadkom ETDRS optotypov alebo kategóriou ZO v prípade zníženej ZO (tabuľka 1) bola konvertovaná do decimálnej hodnoty. Zlepšenie vízu bolo definované ako zlepšenie o 2 a viac riadkov ETDRS optotypov alebo o 2 a viac kategórií (napr.

## VÝSLEDKY

Súbor tvorilo 35 pacientov, z toho 16 mužov (45,7 %) a 19 žien (54,3 %). Priemerný vek pacientov bol 57,7 rokov (19–77 rokov). DM 1. typu malo 31 % pacientov, DM 2. typu malo 69 %, priemerné trvanie cukrovky bolo 21,3 rokov (2–52 rokov). Medián vízu pred operáciou bol 0,0167. V ďalšom sledovanom období 1, 3 a 6 mesiacov po operácii bol medián vízu stabilný, s hodnotou 0,1. Finálne funkčné výsledky boli hodnotené 6 mesiacov po PPV. Grafické znázornenie predoperačnej ZO a ZO 6 mesiacov po PPV zobrazuje obrázok č. 1. Zrakovú ostrosť  $\geq 0,0167$  malo 6 mesiacov po PPV 71,4 % pacientov, ZO  $\geq 0,1$  malo 6 mesiacov po PPV 60 % pacientov.

Zlepšenie ZO bolo zistené u 51,4 % pacientov, nezmenená ZO u 22,9 % a zhoršenie ZO u 25,7 % pacientov. Zlepšenie ZO 6 mesiacov po PPV bolo štatisticky vysoko významné ( $p = 0,001$ ).

Prehľad sledovaných systémových parametrov a hladín štatistickej významnosti vo vzťahu k funkčným výsledkom PPV zobrazuje tabuľka 2. V prípade prítomnosti komplikácií DM iných ako očných bol dokázaný štatisticky významný vzťah s pooperačne zhoršenou alebo nezmenenou ZO ( $p = 0,037$ ). Vysoké percento pacientov (77,1 %) malo neuspokojivo kompenzovaný DM (priemerná hodnota HbA1c bola 7,6 %) a neuspokojivý BMI, avšak bez štatisticky významného vplyvu na ZO po PPV.



Obr. 1. Porovnanie predoperačnej zrakovéj ostrosti (ZO) a ZO 6 mesiacov po PPV u 35 sledovaných pacientov (○ = 1 pacient, ● = 2 pacienti)

Tab. 2. Vplyv systémových parametrov u 35 sledovaných pacientov na zhoršenú alebo nezmenenú zrakovú ostrosť (ZO)

systémové parametre		počet očí (n = 35)a	pooperačne zhoršená lebo nezmenená ZO (n = 17)		Fisherov exaktný test p hodnota
			n	%	
vek	> 50 rokov	31	14	45,2 %	0,27922
	< 50 rokov	4	3	75,0 %	
pohlavie	žena	19	8	42,1 %	0,31077
	muž	16	9	56,3 %	
typ DM	1. typ	11	6	54,5 %	0,45411
	2. typ	24	11	45,8 %	
kompenzácia DM	neuspokojivá	27	13	48,1 %	0,62034
	uspokojivá	8	4	50,0 %	
systémové komplikácie DM	prítomné	25	15	60,0 %	<b>0,03716</b>
	neprítomné	10	2	20,0 %	
BMI	neuspokojivý	27	15	55,6 %	0,13212
	uspokojivý	8	2	25,0 %	

DM = diabetes mellitus

BMI = index telesnej hmotnosti

Tab. 3. Indikácie k PPV u 35 sledovaných pacientov a ich vplyv na zhoršenú alebo nezmenenú zrakovú ostrosť (ZO)

indikácia k PPV		počet očí (n = 35)	pooperačne zhoršená alebo nezmenená ZO (n = 17)		Fisherov exaktný test p hodnota
			n	%	
HO	prítomný	23	11	47,8 %	0,59178
	neprítomný	12	6	50,0 %	
PVR s recidivujúcim HO	prítomná	3	1	33,3 %	0,52208
	neprítomná	32	16	50,0 %	
amócia sietnice s HO	prítomná	9	5	55,6 %	0,45989
	neprítomná	26	12	46,2 %	

HO = hemoftalmus

PVR = proliferatívna vitreoretinopatia

Tab. 4. Vplyv predoperačných očných parametrov u 35 sledovaných pacientov na zhoršenú alebo nezmenenú zrakovú ostrosť (ZO)

predoperačné parametre		počet očí (n = 35)	pooperačne zhoršená alebo nezmenená ZO (celkovo n = 17)		Fisherov exaktný test p hodnota
			n	%	
zrková ostrosť	< 0,1	28	11	39,3 %	<b>0,03602</b>
	> 0,1	7	6	85,7 %	
laserová fotokoagulácia	prítomná	9	2	22,2 %	0,07252
	neprítomná	26	15	57,7 %	
makulopatia	prítomná	19	11	57,9 %	0,19432
	neprítomná	16	6	37,5 %	
oko	fakické	32	16	50,0 %	0,52208
	pseudofakické	3	1	33,3 %	
rubeóza	prítomná	1	1	100,0 %	0,48571
	neprítomná	34	16	47,1 %	
st.p. vetvovej oklúzii c.r.v.	prítomný	2	0	0,0 %	0,25714
	neprítomný	33	17	51,5 %	
PGOU	prítomný	2	1	50,0 %	0,74286
	neprítomný	33	16	48,5 %	

PGOU = primárny glaukom otvoreného uhlu

c.r.v. = centrálna retinálna vena

Vzhľadom na diagnózu, pre ktorú boli pacienti indikovaní k PPV, tvoril súbor heterogénnu skupinu pacientov. Prehľad indikácií k PPV zobrazuje tabuľka 3. Žiadna z indikácií sa nepreukázala štatisticky významným vplyvom na pooperačnú ZO. Sledované predoperačné, peroperačné a pooperačné očné parametre prezentujú tabuľky 4, 5 a 6. Štatistická analýza parametrov ukázala, že predoperačná ZO horšia ako 0,1 ( $p = 0,03602$ ) a pooperačná prítomnosť rubeózy dúhovky ( $p = 0,00249$ ) či neovaskulárneho glaukomu ( $p = 0,04545$ ) štatisticky významne vplyvajú na pooperačné zhoršenie alebo nezmenenú ZO.

Tab. 5. Vplyv peroperačných parametrov u 35 sledovaných pacientov na zhoršenú alebo nezmenenú zrakovú ostrosť (ZO)

predoperačné parametre		počet očí (n = 35)	pooperačne zhoršená alebo nezmenená ZO (celkovo n = 17)		Fisherov exaktný test p hodnota
			n	%	
afakia	prítomná	5	4	80,0 %	0,15103
	neprítomná	30	13	43,3 %	
endolaser	prevedený	30	15	50,0 %	0,52849
	neprevedený	5	2	40,0 %	
tamponáda	nutná	11	7	63,6 %	0,19996
	nie nutná	24	10	41,7 %	
iatrogénna diera	prítomná	2	1	50,0 %	0,74286
	neprítomná	33	16	48,5 %	
membranektómia	prevedená	24	11	45,8 %	0,45411
	neprevedená	11	6	54,5 %	
retinotómia	prevedená	3	3	100,0 %	0,10390
	neprevedená	32	14	43,8 %	

Tab. 6. Vplyv pooperačných komplikácií u 35 sledovaných pacientov na zhoršenú alebo nezmenenú zrakovú ostrosť (ZO)

predoperačné parametre		počet očí (n = 35)	pooperačne zhoršená alebo nezmenená ZO (celkovo n = 17)		Fisherov exaktný test p hodnota
			n	%	
rubeóza	prítomná	10	9	90,0 %	<b>0,00249</b>
	neprítomná	25	8	32,0 %	
včasný hemoftalmus	prítomný	7	3	42,9 %	0,53438
	neprítomný	28	14	50,0 %	
neskorý hemoftalmus	prítomný	13	9	69,2 %	0,06250
	neprítomný	22	8	36,4 %	
makulopatia	prítomná	9	6	66,7 %	0,19171
	neprítomná	26	11	42,3 %	
amócia	prítomná	4	3	75,0 %	0,27922
	neprítomná	31	14	45,2 %	
neovaskulárny glaukom	prítomný	4	4	100,0 %	<b>0,04545</b>
	neprítomný	31	13	41,9 %	
parciálna atrofia papily	prítomná	7	5	71,4 %	0,17681
	neprítomná	28	12	42,9 %	
komplikovaná katarakta	prítomná	8	4	50,0 %	0,62034
	neprítomná	27	13	48,1 %	

## DISKUSIA

Štatisticky významné funkčné zlepšenie dané zlepšením ZO bolo v našom súbore zaznamenané u 51,4 % sledovaných pacientov 6 mesiacov po PPV. To potvrdzuje prínos PPV pre oči postihnuté komplikáciami proliferatívnej diabetickej retinopatie. 71,4 % pacientov sledovaných v našej štúdií dosiahlo ZO 0,0167 alebo lepšiu, 60 % pacientov malo ZO 0,1 a viac. Naš výsledok je porovnateľný s viacerými štúdiami. Karel a kol. zhodnotili výsledky PPV prevedenej pre komplikácie DR u 100 očí 84 diabetikov v rokoch 1983–1986 a po 17-mesačnej pozorovacej dobe konštatovali

výrazné zlepšenie zrakovkej ostrosti u 51 % prakticky slepých diabetikov [10,11]. Chrapek a Řehák odoperovali v rokoch 1997 až 2002 48 očí 41 diabetikov a referujú, že 3 mesiace po operácii sa vízus zlepšil u 59 %, nezmenil sa u 33 % a zhoršil sa u 8 % očí [7]. Fišer uvádza úspešnosť PPV 75% s vízom 1/50 alebo lepším do 6 mesiacov po operácii u pacientov s prostým hemoftalmom, resp. 60 až 75-percentné zlepšenie u pacientov s trakčným odchlípením fovey, pričom 40 až 50 % týchto pacientov dosiahne 6 mesiacov po operácii vízus lepší než 5/50 [19].

Napriek tomu, že sa PPV prevádza už takmer 30 rokov, rastie skúsenosť operatérov, zdokonaľujú sa technické peroperačné možnosti a vzrastá anatomický úspech PPV, funkčné výsledky u diabetikov operovaných pre komplikácie DR však nie sú vždy uspokojivé [2]. Všeobecne sa udáva 70 % úspešnosť PPV u diabetických pacientov, v 10 % dochádza k funkčnému zhoršeniu po PPV, zvyšných 20 % prípadov ostáva bez zmeny zrakovkej ostrosti [9]. Podľa Bodanowitza, Fonga a ďalších funkčné výsledky závisia od špecifickej indikácie k PPV a preexistujúcej vitreoretinálnej patológie [2, 6, 9, 10]. Existujú predoperačné, peroperačné a pooperačné rizikové faktory s negatívnou prognostickou hodnotou quoad visum. V našej štúdii bol ako rizikový predoperačný faktor vplyvajúci na pooperačne zhoršenú alebo nezmenenú ZO dokázaný predoperačný vízus horší ako 0,1, čo potvrdzuje vo svojej štúdii i La Heij (13). U ostatných predoperačných očných nálezov ani indikácií k PPV nebola v našej štúdii potvrdená štatisticky významná asociácia s funkčnými výsledkami PPV. Podľa Masona a Michelsa patrí k najzávažnejším predoperačným rizikovým faktorom rubeóza dúhovky ako dôsledok ťažkej ischémie sietnice vedúcej k strate videnia [14, 15]. Neovaskularizácia dúhovky je tiež spojená s rizikom rozvoja neovaskulárneho glaukomu, recidivujúceho hemoftalmu, alebo hypotónie bulbu v prípade neovaskularizácií na riasnatom teliesku [7, 11, 13, 16, 18]. Ďalší autori považujú za predoperačné rizikové faktory dlhotrvajúce odchlípenie makuly [13, 18] alebo ťažké ischemické postihnutie makuly [2], ako aj neprítomnosť predoperačného laserového ošetrovania sietnice zvyšujúcu incidenciu pooperačnej rubeózy [11, 16, 17]. La Heij, uvádza ako predoperačné rizikové faktory tiež vek pacientov nad 50 rokov [13], ďalší autori subtotálne alebo totálne odchlípenie sietnice [2,10,11], afakiu podporujúcu rozvoj pooperačnej rubeózy [7, 10, 15, 16, 17] a aktívne fibrovaskulárne proliferácie ako zdroj možného peroperačného a pooperačného krvácania [10, 11, 14].

Rice a Karel považujú za peroperačné rizikové krvácanie a výskyt iatrogénnych dier sietnice [10, 17]. V našej štúdii sa nepotvrdila štatistická významnosť u žiadneho sledovaného peroperačného parametru.

Podľa výsledkov našej štúdie i ďalších štúdií patrí k najzávažnejším pooperačným rizikovým faktorom spojených s pooperačne zhoršenou alebo nezmenenou zrakovou ostrosťou rubeóza dúhovky a neovaskulárny glaukom [6, 10, 13, 14, 15, 18]. Predpokladá sa súvislosť týchto komplikácií s odstránením bariéry medzi predným a zadným očným segmentom – odstránením sklovca prípadne šošovky. Umožní sa tak difúzia vazoproliferatívnych faktorov z ischemickej sietnice dopredu a vychytávanie kyslíka z cirkulujúcej vnútroočnej tekutiny hypoxickou sietnicou, teda zníženie kyslíkovej tenzie v prednej očnej komore [6].

Podľa Sakamotoa je rizikovým pooperačným faktorom tiež odchlípenie sietnice a hemoftalmus pre opacifikáciu médií a potenciáciu rozvoja fibrovaskulárnych proliferácií prítomnosťou cytokínových urýchľovačov [18]. Ďalším pooperačným rizikovým faktorom je makulopatia, pri ktorej dochádza k postihnutiu makuly dlhotrvajúcim odchlípením sietnice, edémom, ischémiou či vznikom atrofie a tým k obmedzeniu obnovy zrakových funkcií po operácii [7, 13, 14, 18].

Nespornú dôležitosť pre funkčné výsledky PPV u diabetikov má správne



načasovanie PPV. I keď existujú kontroverzné názory, najvhodnejším sa ukazuje byť podľa Bodanowitza a štúdie DRVS včasné prevedenie PPV u očí postihnutých PDR v štádiu progresie i napriek extenzívne prevedenej fotokoagulácie sietnice. Toto štádium je technicky ľahšie zvládnuteľné a prináša priaznivé pooperačné výsledky. Naopak, operácia očí s PDR v štádiu pokročilých komplikácií je technicky náročnejšia a pre rozsiahle ischemické a atrofické zmeny sietnice či zrkového nervu má limitujúce výsledky [2, 3]. S ohľadom na pozitívne dlhodobé výsledky po operácii a na zachovanie maximálnej zrakovej ostrosti v čo najdlhšom časovom horizonte je podľa autorov Sakamotoa a La Heija vhodné načasovať operáciu ešte pred vznikom fibrovaskulárnych proliferácií na papile zrkového nervu [13, 18]. I keď PPV uvoľňuje retinálne trakcie spôsobené proliferáciami a videnie sa prechodne po operácii zlepšuje, predpokladá sa subklinické predoperačné a peroperačné poškodenie sietnice centrálnej krajiny alebo zrkového nervu dané vitreopapilárnymi a retinálnymi trakciami a poškodením ciev sietnice s možným rozvojom ischemickej neuropatie zrkového nervu či makulárnej lézie, nasledované postupným zhoršením vízu po prvotnom zlepšení pri úspešnej operácii. To má negatívny vplyv na dlhodobú prognózu funkčných výsledkov. V našej štúdii boli u väčšiny pacientov (94,3%) indikáciou k PPV až závažné komplikácie PDR. Tento fakt bol dôsledkom neskorého odoslania pacientov z terénnych očných ambulancií na klinické pracovisko.

Názory na dĺžku obdobia potrebného pre dosiahnutie konečnej úrovne zrakovej ostrosti po PPV u diabetických pacientov sa rôznia. V našej štúdii boli pacienti pooperačne sledovaní 6 mesiacov. Podľa Bodanowitza, Flynna a Kanskeho dochádza k stabilizácii ZO 3 až 6 mesiacov po PPV [2, 4, 9], podľa iných autorov je pozorovacia doba 6 mesiacov príliš krátka pre hodnotenie konečných výsledkov PPV [11, 18]. Zrková ostrosť sa podľa Sakamotoa po vitrektómii v priebehu jedného roka postupne zlepšuje, a preto by mala byť počas tohto obdobia zvýšená starostlivosť o vitrektomovaných diabetických pacientov [18]. Úroveň vízu dosiahnutá 1 rok po PPV sa veľmi nelíši od zrakovej ostrosti po troch, prípadne po piatich rokoch [14]. Naopak, Karel a kol. pozorovali postupný pokles úspešnosti PPV zo 61 % po 6 mesiacoch na 21 % po 3 rokoch [11].

Bodanowitz zdôrazňuje, že obzvlášť starostlivo by mali byť sledovaní pacienti so stratou zraku na jednom oku v dôsledku najpokročilejšieho štádia PDR [2]. U týchto pacientov je vysoký predpoklad pokročilého postihnutia i na druhom oku. Preto jedinou liečebnou stratégiou, ako predísť strate zraku i na tomto oku, je správne načasovaná panretinálna fotokoagulácia sietnice a včasná indikácia k PPV ešte pred vznikom závažných očných komplikácií, predovšetkým trakčnej amócie.

V konečnom dôsledku má hlavný vplyv na postupnú stratu zraku v pooperačnom období ischemia sietnice a zrkového nervu [13]. DM a jeho očné komplikácie majú svoj prirodzený priebeh a neustále progredujú v prípade zlej kompenzácie DM. Ťažká DR je indikátorom zlej metabolickej kontroly a zlej fyzickej kondície diabetického pacienta. Pre úspech či neúspech v liečbe diabetickej retinopatie a jej komplikácií je rozhodujúca čo najlepšia kompenzácia DM a adekvátna liečba všetkých systémových rizikových faktorov majúcich vplyv na progresiu DR – hypertenzie, hyperlipoproteinémie, nefropatie, obezity, anémie, abúzu fajčenia [1, 5, 13, 18], čoho predpokladom je úspešná spolupráca oftalmológov, diabetológov, interných a praktických lekárov a samozrejme aktívna spolupráca a vôľa pacienta. Naša štúdia potvrdila výskyt horších funkčných výsledkov daných zhoršenou alebo nezmenenou ZO po PPV u pacientov, ktorí mali okrem očných i pokročilé systémové komplikácie DM. V našej štúdii nebol potvrdený štatisticky významný vplyv stavu kompenzácie DM či BMI na funkčné výsledky PPV.

Podľa literatúry existujú i prognosticky priaznivé faktory, vplývajúce na funkčné výsledky PPV u diabetikov. Patrí k nim včasná indikácia k PPV ešte pred vznikom závažných komplikácií PDR, dobrá kompenzácia DM (nižšia hladina glykovaného hemoglobínu po operácii), absencia predoperačnej rubeózy a glaukomu, laserové ošetrenie aspoň 1/4 sietnice, nekomplikovaný priebeh a dobrý vízus počas prvého roku po operácii, dobré predoperačné zrakové funkcie a vek pacientov 40 rokov a menej [9, 10, 18].

---

## ZÁVER

---

K štatisticky významnému zlepšeniu ZO došlo u 51,4 % pacientov nášho súboru. U pacientov s pooperačne nezmenenou alebo zhoršenou ZO sa potvrdil štatisticky významný vzťah s niektorými sledovanými parametrami, ktoré môžeme považovať za prognosticky nepriaznivé rizikové faktory. Sú to: predoperačný vízus horší ako 0,1, predoperačný výskyt systémových komplikácií DM (diabetickej nefropatie, polyneuropatie, diabetickej nohy, gastrointestinálnych komplikácií) pridružených k očnému nálezu, pooperačný nález rubeózy dúhovky a neovaskulárneho glaukomu. Identifikácia rizikových faktorov spojených s horšími funkčnými výsledkami PPV a úsilie zminimalizovať ich výskyt a zmaximalizovať efektívnu liečbu a prevenciu ich vzniku môžu pomôcť zlepšiť výsledky PPV pre komplikácie PDR.

Dôležitosť PPV v liečbe komplikácií PDR je nesporná. Čo najlepšia kompenzácia DM, kvalitný skrining DR a správne načasovaná laserová intervencia DR môžu spomaliť progresiu DR, spomaliť vznik zrak ohrozujúcich komplikácií PDR a umožniť včasnú prevenciu PPV. Dodržaním spomínaných postupov je možné v budúcnosti znížiť prevalenciu slepoty v dôsledku PDR.

---

## LITERATÚRA

---

1. **Aiello, L.P., Cahill, M. T., Wong, J. S.:** Systemic considerations in the management of diabetic retinopathy. *Am. J. Ophthalmol.* 132, 2001: 760-776.
2. **Bodanowitz, S., Hesse, L., Weinad F., et al.:** Vitrectomy in diabetic patients with a blind fellow eye. *Acta Ophthalmol. Scand.*, 74, 1996: 84-88.
3. The Diabetic Retinopathy Vitrectomy Study Research Group: Early Vitrectomy for Severe Proliferative Diabetic Retinopathy in Eyes with Useful Vision. Clinical Application of Results of a Randomized Trial – Diabetic Retinopathy Vitrectomy Study Report 4. *Ophthalmology*, 95, 1988; 10: 1321-1334.
4. **Flynn, H. W., Chew, E. Y., Simons, B. D., et al.:** Pars Plana Vitrectomy in the Early Treatment Diabetic Retinopathy Study. *Ophthalmology*, 99, 1992; 9: 1351-1357.
5. **Fong, D. S., Ferris, F. L., Davis, M. D., et al.:** Causes of Severe Visual Loss in the Early Treatment Diabetic Retinopathy Study: ETDRS Report No. 24. *Am. J. Ophthalmol.*, 127, 1999; 2: 137-141.
6. **Heimann, K., Dahl, B., Dimopoulos, S., et al.:** Pars plana vitrectomy and silicone oil injection in proliferative diabetic retinopathy. *Graefe's Arch. Clin. Exp. Ophthalmol.*, 227, 1989: 152-156.
7. **Chrapek O., Řehák, J.:** Časný funkční efekt pars plana vitrektomie u komplikací proliferativní diabetickej retinopatie. *Čs. Oftal.*, 61, 2005; 1: 20-29.
8. **Kalvodová, B.:** Diabetická retinopatie - komentář. *Medicína po promoci*, 5, 2004; 5: 34.
9. **Kanski, J. J.:** *Clinical Ophthalmology*. 5th edition Butterworth-Heinemann, 2003, 733 pp.
10. **Karel, I., Doležalová, J., Kalvodová, B., et al.:** Pars plana vitrektomie u komplikované diabetickej retinopatie. *Čs. Oftal.*, 42, 1986; 6: 393-400.

11. **Karel, I., Kalvodová, B., Doležalová, J., et al.:** Dlouhodobé výsledky a prognóza pars plana vitrektomie u komplikací diabetické retinopatie. Čs. Oftal., 43, 1987; 3: 137-144.
12. **Kolář, P.:** Epidemiologie diabetické retinopatie, 21-22. In: Sborník abstrakt Diabetes mellitus - oční kompilace, VI. minisymposium, Olomouc, 2005, 59 s.
13. **La Heij, E. C., Tecim, S., Kessels, A. G. H., et al.:** Clinical variables and their relation to visual outcome after vitrectomy in eyes with diabetic retinal traction detachment. Graefes arch. Clin. Exp. Ophthalmol., 242, 2004: 210-217.
14. **Mason, J. O., Colagross, Ch. T., Haleman, T., et al.:** Visual Outcome and Risk Factors for Light Perception and No Light Perception Vision After Vitrectomy for Diabetic Retinopathy. Am. J. Ophthalmol., 140, 2005; 2: 231-235.
15. **Michels R. G., Rice, T. A., Rice E. F.:** Vitrectomy for diabetic vitreous hemorrhage. Am. J. Ophthalmol., 95, 1983;1: 12-21.
16. **Rice, T. A., Michels, R. G., Maguire, M. G., et al.:** The effect of lensectomy on the incidence of iris neovascularization and neovascular glaucoma after vitrectomy for diabetic retinopathy. Am. J. Ophthalmol., 95, 1983; 1: 1-11.
17. **Rice, T. A., Michels, R. G., Rice E. F.:** Vitrectomy for diabetic traction retinal detachment involving the macula. Am. J. Ophthalmol., 95, 1983; 1: 22-33.
18. **Sakamoto, T., Fujisawa, K., Kinukawa, N., et al.:** Re-Worsening Factor after Successful Vitrectomy for Diabetic Retinopathy: Optic Disc Fibrovascular Proliferation and Macular Disease. Ophthalmologica, 216, 2002: 101-107.
19. **Sosna, T., Bouček, P., Fišer, I.:** Diabetická retinopatie. Jiří Cendelín, Praha 2001, 255 s.
20. Standardy pro diagnostiku a léčbu diabetické retinopatie a jejich komplikací. Doporučení ČDS a České vitreoretinální společnosti. 2004. www.diab.cz
21. **Wilkinson, Ch. P.** (for the Global Diabetic Retinopathy Project Writing Team): Classification of Diabetic Retinopathy: A proposed International Clinical Disease Severity Grading Scale for Diabetic Retinopathy and Diabetic Macular Edema.

*MUDr. Natálie Bezděšová-Bohunická*  
*Klinika nemocí očních a optometrie LF MU*  
*FN u sv. Anny v Brně*  
*Pekařská 53*  
*656 91 Brno*  
*natalia.bohunicka@fnusa.cz*