

## Makulární edém po nekomplikované operaci katarakty

**Jurečka T., Bátková Z., Ventruba J.**

Klinika nemocí očních a optometrie FN u sv. Anny a LF Masarykovy univerzity, Brno, přednosta doc. MUDr. S. Synek, CSc.

### Souhrn

**Cíl studie:** Sledovat vývoj změn tloušťky sítnice makulární oblasti v čase po nekomplikované operaci katarakty pomocí optické koherentní tomografie (OCT), určit incidenci cystoidního makulárního edému (CME) a pokusit se nalézt korelaci mezi pooperačním ztluštěním sítnice a možnými rizikovými faktory jeho rozvoje.

**Pacienti a metodika:** Do studie bylo zařazeno 100 pacientů (64 žen a 36 mužů) průměrného věku 70 let ( $70, 1 \pm 9, 4$  [SD], rozmezí 44–85 let) přicházejících k operaci katarakty, která byla provedena standardní technikou fakoemulzifikace s implantací umělé nitrooční čočky (IOL) do pouzdra. Zaznamenána byla reálná délka fakoemulzifikace a celková délka operace. Operované oko bylo zařazeno do studovaného souboru, kontralaterální oko do souboru kontrolního. Předoperačně, pooperačně, 1 týden, 1, 2, 3 a 6 měsíců pooperačně bylo pomocí Stratus OCT III. generace provedeno měření objemu makuly a tloušťky sítnice ve třech oblastech: foveální, vnitřní a vnější makulární.

**Výsledky:** V souboru operovaných očí docházelo k nárůstu tloušťky sítnice ve všech sledovaných oblastech s maximem za 1-2 měsíce po operaci a se známami regrese ztluštění od 3. pooperačního měsíce. K největšímu nárůstu tloušťky retiny docházelo ve vnitřní makulární oblasti. Byl nalezen statisticky významný rozdíl v tloušťce sítnice mezi studovaným a kontrolním souborem ve fovei za 1 a 2 měsíce po operaci (Studentův t-test,  $p < 0,05$ ), ve vnitřní i vnější makulární oblasti a celkovém objemu makuly za 1, 2 a 3 měsíce po operaci (Studentův t-test,  $p < 0,001$ ; pro data ve 3. měsíci  $p = 0,01$ ). Šest měsíců po operaci již nebyl rozdíl v tloušťce sítnice a objemu makuly mezi studovaným a kontrolním souborem v žádné ze sledovaných oblastí statisticky významný. Cystoidní makulární edém byl v souboru operovaných očí diagnostikován ve třech případech (3 %), ale pouze v jednom případě se jednalo o klinicky signifikantní makulární edém s poklesem nejlépe korigované zrakové ostrosti měsíc po operaci (NKZO = 0,5). Reálná délka fakoemulzifikace korelovala se změnou tloušťky sítnice a objemu zejména ve fovee a vnitřní makulární oblasti za týden, měsíc a dva měsíce po operaci (Spearmanův korelační koeficient,  $p < 0,05$ ). Délka operace korelovala se změnou tloušťky sítnice a objemu za jeden měsíc po operaci (Spearmanův korelační koeficient,  $p < 0,05$ ).

**Závěr:** I po nekomplikované operaci katarakty je nutno počítat s indukovanými změnami v makulární oblasti sítnice, ztluštění dosahuje maxima za 1–2 měsíce po operaci s tendencí k regresi od 3. pooperačního měsíce. Změny koreluji s reálnou délkou fakoemulzifikace i celkovou délkou operace. Cystoidní makulární edém byl zaznamenán ve 3 %, avšak klinicky signifikantní CME pouze v 1 % pří-

Předneseno na IV. mezinárodním kongresu České společnosti refrakční a kataraktové chirurgie v Olomouci 26.–27.5.2006.

padů. Důležitá je také účinná prevence pooperačního CME pomocí lokální aplikace nesteroidních antiflogistik.

**Klíčová slova:** makulární edém, optická koherentní tomografie, fakoemulzifikace, operace katarakty

## Summary

### Macular Edema after an Uncomplicated Cataract Surgery

**Purpose:** To characterize the macular thickness changes after an uncomplicated cataract surgery measured by means of optical coherence tomography (OCT), to specify the incidence of cystoid macular edema (CME), and to attempt to establish a correlation between the retinal thickening after an operation and possible risk factors for its development. **Patients and methods:** This study comprised 100 patients (64 women and 36 men) with the mean age of 70 ( $70.08 \pm 9.37$  [SD] years; range, 44–85 years). All patients underwent uneventful phacoemulsification, which was followed by the bag intraocular lens implantation. The real phacoemulsification time and the duration of the entire surgical procedure were recorded. The operated eye was set into the study group; the contralateral, non-operated eyes formed a control group. The patients were clinically assessed with Stratus OCT examination preoperatively, and on day 1, in week 1, and in months 1, 2, 3 and 6 postoperatively. Foveal (central area 1mm in diameter), inner macular (ring area between 1mm and 3mm in diameter), outer macular (ring area between 3mm and 6mm in diameter) thickness and macular volume were analyzed. **Results:** An increase in retinal thickness and macular volume after the cataract surgery reached the maximum in months 1 and 2 in all examined areas. Since month 3 on, there was a progressive decrease of abnormal retinal thickness and macular volume. An increase in retinal thickness was proved to be most prominent in the inner macular area. An increase in macular volume and retinal thickness in inner and outer macular area were statistically significant in months 1, 2 and 3 (Student t-test,  $p < 0.001$ ; [ $p=0.01$  for the data in month 3]), while an increase in retinal thickness in foveal area was statistically significant in months 1 and 2 (Student t-test,  $p < 0.05$ ). Six months after the surgery, the difference was not statistically significant in any of the examined areas. Three patients (3 %) developed CME after the phacoemulsification, but in one patient (1 %) only the clinical CME with some degree of a visual loss 1 month after the surgery (BCVA= 0.5) was diagnosed. There was a positive statistical correlation between the real phacoemulsification time and the increase in macular volume and retinal thickness in fovea and inner macular area in week one, and in months one and two after the surgery (Spearman's correlation test,  $p < 0.05$ ). A positive statistical correlation was also found between the overall duration of the surgical procedure and the increase in macular volume and retinal thickness in all areas one month after the surgery (Spearman's correlation test,  $p < 0.05$ ). **Conclusion:** The results indicate that changes in retinal thickness in macular area must be taken into account even after an uncomplicated cataract surgery. The increase in retinal thickness and macular volume reached the maximum in months 1 and 2 and tends to decrease since month 3 on. There is a positive statistical correlation between the retinal thickness increase and the real phacoemulsification time as well as between the retinal thickness increase and the overall duration of the surgical procedure. The incidence of CME was 3 %, but clinically significant CME was detected in 1 % of the cases only. Topical application of non-steroid, anti-inflammatory drugs can be important to effectively prevent the CME development after an uneventful cataract surgery.

**Key words:** Cystoid macular edema, optical coherent tomography, cataract surgery, phacoemulsification

*Čes. a slov. Oftal., 63, 2007, No. 4, p. 262–273*

---

## ÚVOD

---

Katarakta je jednou z nejčastějších příčin poklesu zrakových funkcí a také slepoty. Její chirurgické odstranění představuje v současnosti jedinou efektivní terapii šedého zákalu a patří k nejčastěji prováděným operačním zákrokům v oftalmologii. Technika operace katarakty malým řezem s minimální traumatizací nitroočních tkání a implantací nejlépe měkké nitrooční čočky do pouzdra je v současné době standardem zajišťujícím rychlou zrakovou rehabilitaci. I přes veškerý pokrok kataraktové chirurgie můžeme po nekomplikované operaci šedého zákalu pozorovat určitý stupeň makulárního edému, který v 1–3 % případů přerůstá v klinicky signifikantní cystoidní makulární edém (CME) spojený s poklesem zrakových funkcí [ 4, 13].

Optická koherentní tomografie (OCT) je moderní neinvazivní, bezkontaktní, reprodukovatelná vyšetřovací metoda využívající infračervený laserový paprsek o vlnové délce 820 nm, umožňující zobrazit řezy sítnice s axiálním rozlišením u 3. generace přístrojů 8  $\mu$ m. Pomocí OCT lze objektivně měřit tloušťku (edém) sítnice a detekovat její změny v čase.

V této práci jsme pomocí OCT sledovali vývoj změn tloušťky sítnice makulární oblasti v čase po nekomplikované operaci katarakty a analyzovali některé faktory, které je mohou ovlivňovat.

---

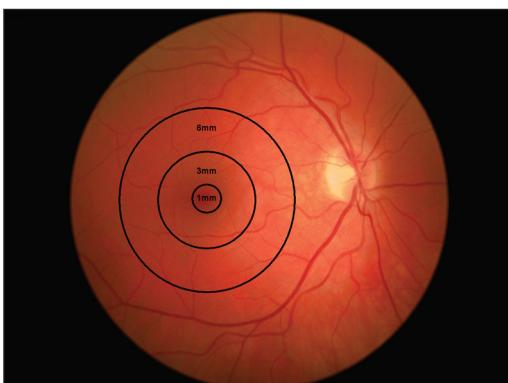## PACIENTI A METODIKA

---

Do studie bylo zařazeno 100 pacientů bez zjevné retinální či nitrooční patologie přicházejících k operaci katarakty, u nichž intenzita zákalu čočky umožňovala vyšetření sítnice oftalmoskopicky a provedení kvalitního skenu pomocí OCT. Operované oko bylo zařazeno do studovaného souboru, kontralaterální, neoperované oko do souboru kontrolního. Vylučovací kritéria zahrnovala přítomnost sítnicové či nitrooční patologie (retinopatie, makulární díra, epiretinální membrána ...), glaukomu, uveitidy v anamnéze, stav po laserové fotokoagulaci sítnice či jiné nitrooční operaci. Operace katarakty na kontralaterálním oku před méně než 6 měsíci vedla k vyřazení z kontrolního souboru studie. Peroperační komplikace při extrakci katarakty (ruptura zadního pouzdra, prolaps sklivce ...) byly rovněž indikací k vyřazení ze studie.

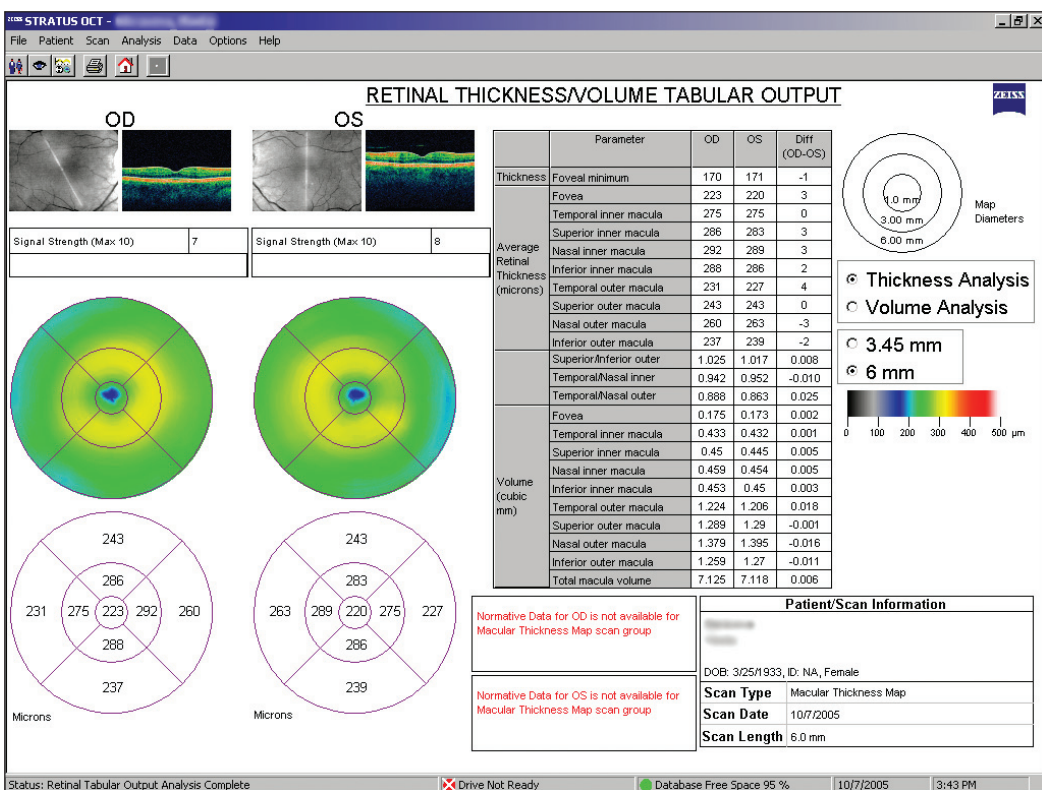
U nemocných byla na přístroji Storz<sup>®</sup> Millennium<sup>™</sup> Microsurgical System (Bausch&Lomb, Inc., St.Louis, U.S.A.) provedena standardní technikou fakoemulzifikace katarakty s implantací jednoho ze tří typů zadněkomorové nitrooční čočky (IOL) do pouzdra (hydrofobní akrylátová, silikonová, PMMA). V průběhu zákroku byla zaznamenána reálná délka fakoemulzifikace a celková délka operace. Den před operací bylo do operovaného oka aplikováno nesteroidní antiflogistikum Indomethacin gtt. 5krát denně, po výkonu 1.–10. den antibiotikum se steroidním antiflogistikem – Maxitrol<sup>®</sup> gtt 5krát denně a 11.–30. den nesteroidní antiflogistikum Indocolllyre<sup>®</sup> gtt 3krát denně.

U všech pacientů bylo předoperačně, pooperačně, za 1 týden, 1, 2, 3 a 6 měsíců po operaci provedeno vyšetření zrakové ostrosti, biomikroskopie předního a zadního segmentu očního v mydriáze na šterbinové lampě, tonometrie a vyšetření sítnice pomocí optické koherentní tomografie na přístroji Stratus OCT III. generace (Carl Zeiss Meditec AG, Dublin, U.S.A.). Při vyšetření byl použit režim šesti radiálních skenu v délce 6mm centrováných na foveolu a následně konstruována mapa tloušťky sítnice



Obr. 1. Oblasti měření tloušťky sítnice

ve třech koncentrických oblastech lišících se vzdáleností od foveola centralis (bodu fixace): 1. fovea – centrální oblast o průměru 1mm, 2. vnitřní makulární oblast – plocha navazující na foveu o průměru 3 mm, 3. zevní makulární oblast – plocha navazující na vnitřní makulární oblast o průměru 6mm (obr. 1). Vnitřní a vnější makulární oblast je dále rozdělena na čtyři shodné sektory: horní, nasální, dolní a temporální, ve kterých je stanovena tloušťka sítnice (obr. 2). Pro přehlednost je v dalších analýzách prezentována pro každou



Obr. 2. Sektory a oblasti stanovení tloušťky sítnice s výsledky měření

oblast (vnitřní makulární a zevní makulární oblast) vždy střední hodnota tloušťky sítnice dané oblasti jako celku. Dalším sledovaným parametrem byl objem celé vyšetřované makulární oblasti.

Vzhledem k normálnímu rozložení dat v souboru byly pro popisnou statistiku použity průměry se směrodatnými odchylkami, statistická významnost diference

tloušťky sítnice mezi operovaným a kontrolním souborem byla hodnocena pomocí Studentova t-testu, pro zjištění korelací byl stanoven Spearmanův korelační koeficient.

## VÝSLEDKY

Průměrný věk v souboru byl 70 let ( $70, 1 \pm 9, 4$  [SD], rozmezí 44 - 85 let). Ze 100 nemocných zařazených do studie bylo 64 žen (64 %) a 36 mužů (36 %). Jeden pacient byl ze studie vyřazen pro peroperační rupturu zadního pouzdra čočky. V sedmi případech byla na kontrolním oku provedena operace katarakty před méně než šesti měsíci. Tloušťka sítnice byla v průběhu jednotlivých vyšetření nestabilní, a proto byly z kontrolní skupiny vyřazeny.

Nejlépe korigovanou zrakovou ostrost (NKZO) ve studovaném souboru v průběhu jednotlivých pooperačních kontrol udává tabulka 1. U třech pacientů dosáhla NKZO operovaného oka hodnoty 0,5: v jednom případě šlo o nemocného s lehkou amblyopií operovaného oka; u jednoho pacienta se jednalo o cystoidní makulární edém s poklesem NKZO za 1 měsíc po operaci; jedenkrát udával nemocný monokulární diplopii při pohledu přímo vpřed (zdvojený stín kontur znaků optotypu) s poklesem vizu na kontrole za 1 týden po operaci. Ve dvou případech byla v průběhu kontrol za 3 a 6 měsíců po operaci diagnostikována počínající opacifikace zadního pouzdra fibrózního typu a po ukončení studie bylo nutno provést YAG laserovou kap-sulotomii.

Analýza změny tloušťky sítnice v čase po nekomplikované operaci katarakty v souboru operovaných očí odhalila nárůst tloušťky sítnice ve všech sledovaných oblastech a sektorech dosahující maxima za 1–2 měsíce po operaci se známkami regrese ztlustění od 3. pooperačního měsíce. K největšímu nárůstu tloušťky retiny docházelo ve vnitřní makulární oblasti.

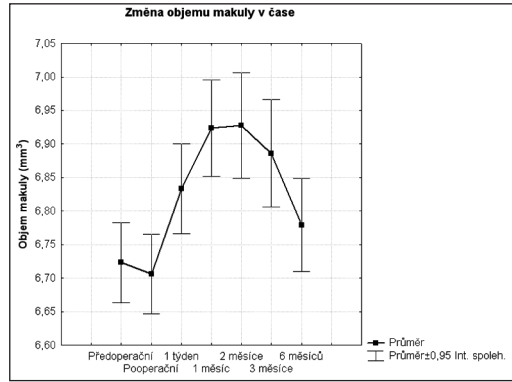
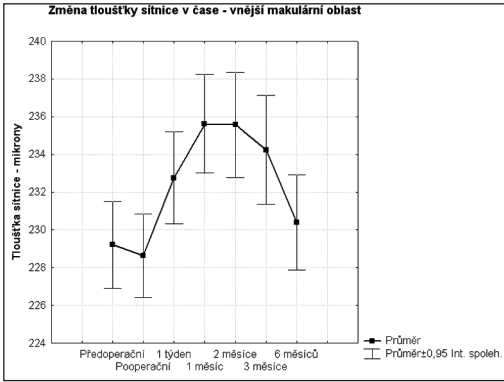
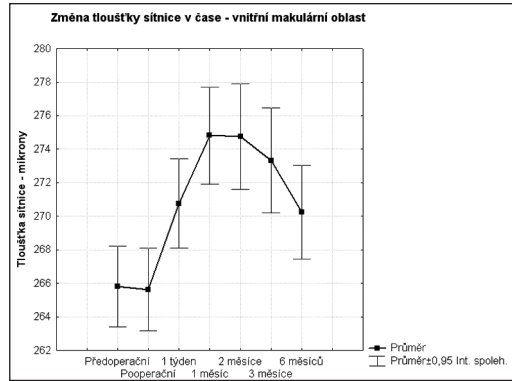
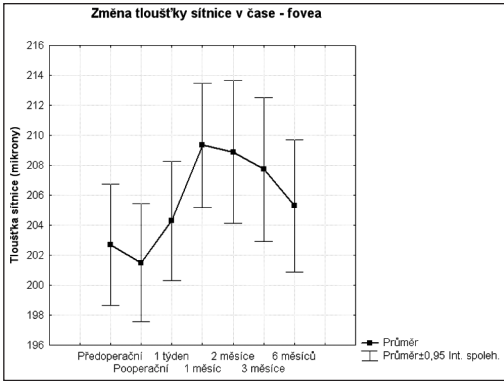
Změny tloušťky sítnice v čase v jednotlivých oblastech makuly po operaci katarakty znázorňují grafy 1–4.

Při srovnání s kontrolním souborem byl nalezen statisticky významný rozdíl v tloušťce sítnice mezi studovaným a kontrolním souborem ve fovee za 1 a 2 měsíce po operaci (Studentův t-test,  $p < 0,05$ ). Ve vnitřní i vnější makulární oblasti a celkovém objemu makuly byl mezi operovaným a kontrolním okem statisticky významný rozdíl za 1, 2 a 3 měsíce po operaci (Studentův t-test,  $p < 0,001$ ; pro data ve 3. měsíci  $p = 0,01$ ). Šest měsíců po operaci již nebyl rozdíl v tloušťce sítnice a objemu makuly mezi studovaným a kontrolním souborem v žádné ze sledovaných oblastí statisticky významný (graf 5–8 a tabulka 2).

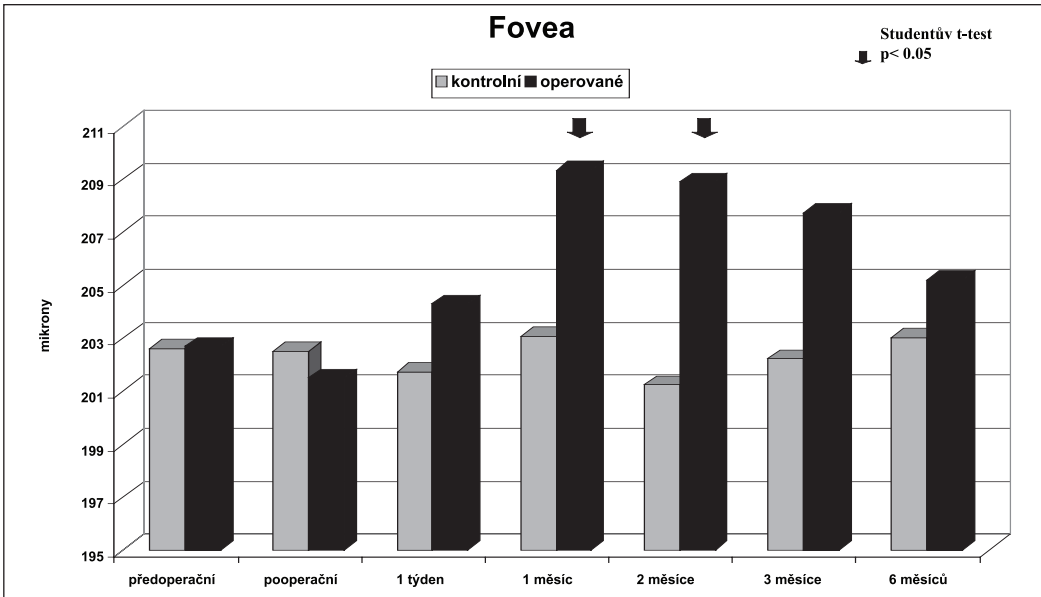
Průměrná hodnota reálné délky fakoemulzifikace činila v souboru operovaných očí 51 sec ( $51 \pm 39$  [SD], medián = 45 sec); průměrná délka operace byla 19,3 minut ( $19,3 \pm 10,4$  [SD], medián = 17 minut). Reálný čas fakoemulzifikace koreloval se

**Tab. 1.** Nejlépe korigovaná zraková ostrost

	Vizus		
	1,6 - 1,0	0,8-0,63	0,5
<b>1 týden</b>	84,87%	13,13%	2%
<b>1 měsíc</b>	87,90%	10,10%	2%
<b>2 měsíce</b>	86,37%	12,63%	1%
<b>3 měsíce</b>	89,53%	9,47%	1%
<b>6 měsíců</b>	89,48%	9,52%	1%

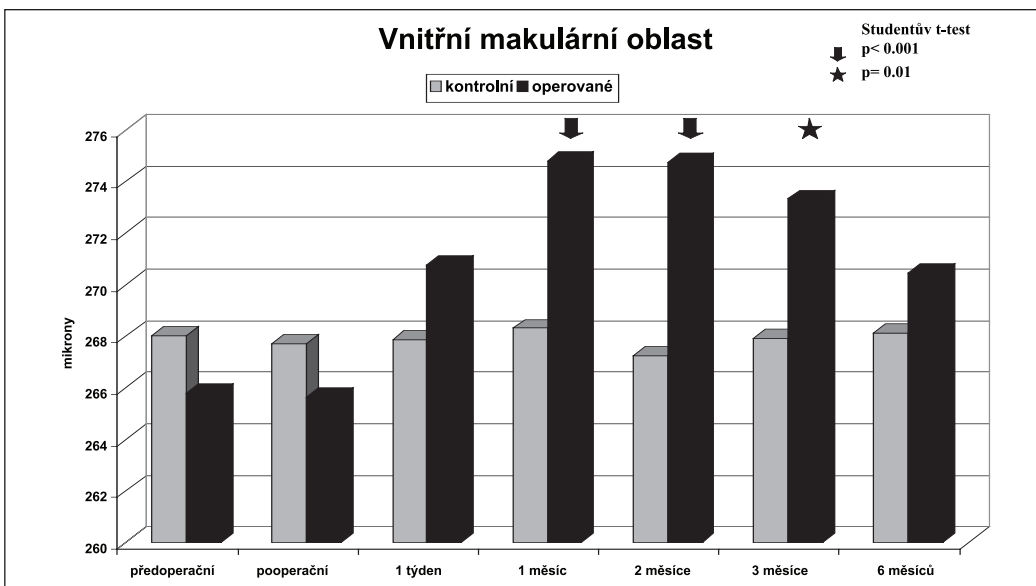


**Graf 1-4.** Změny objemu a tloušťky sítnice ve sledovaných oblastech makuly po operaci katarakty – studovaný obor

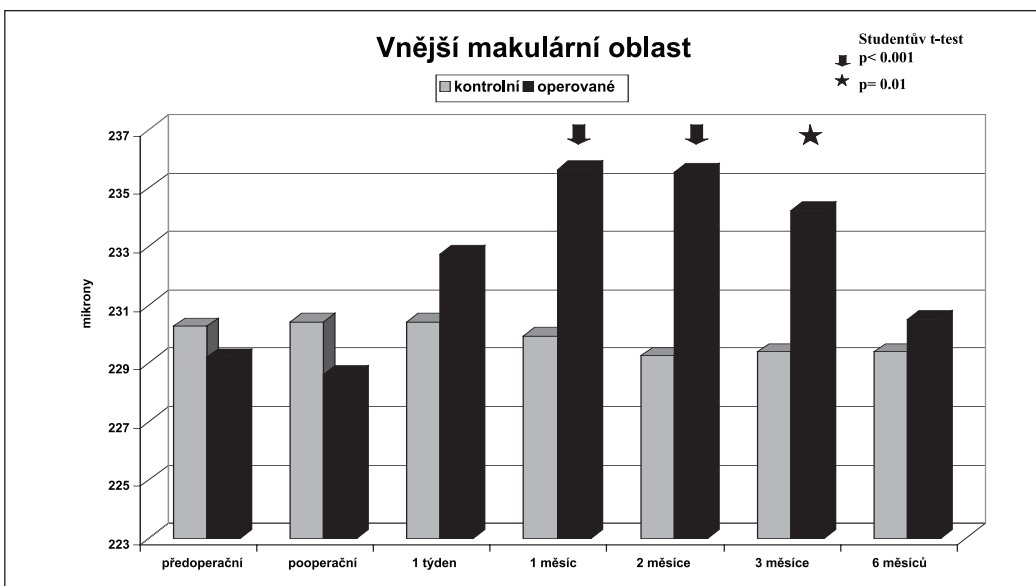


**Graf 5**





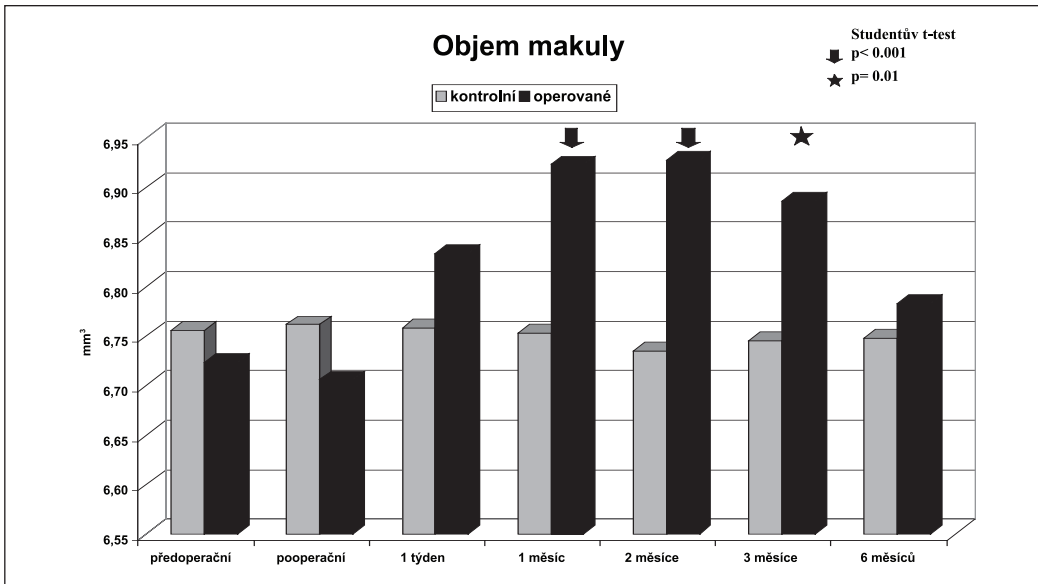
Graf 6



Graf 7

změnou tloušťky sítnice a objemu zejména ve fovee a vnitřní makulární oblasti za týden, měsíc a dva měsíce po operaci (Spearmanův korelační koeficient,  $p < 0,05$ ). Délka operace korelovala se změnou tloušťky sítnice a objemu za jeden měsíc po operaci (Spearmanův korelační koeficient,  $p < 0,05$ ).

Cystoidní makulární edém byl v souboru operovaných očí diagnostikován ve třech případech, tj. ve 3 %. V jednom případě se jednalo o klinicky signifikantní ma-



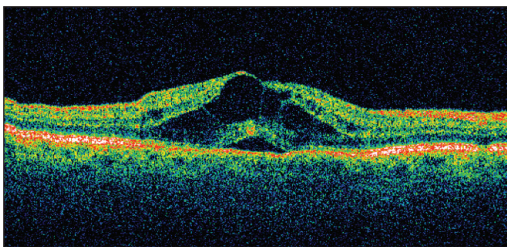
**Graf 8.**

**Graf 5-8.** Změny objemu a tloušťky sítnice ve sledovaných oblastech makuly v operovaném a kontrolním souboru. Šipka a hvězdička značí statisticky významné difference.

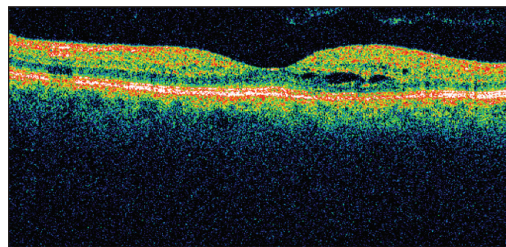
**Tab. 2.** Statistická významnost změn tloušťky sítnice po nekomplikované operaci katarakty (studovaný versus kontrolní soubor; Studentův t-test)

	Předoperační	1 týden	1 měsíc	2 měsíce	3 měsíce	6 měsíců
<b>Fovea</b>	n.s.	n.s.	p<0.05	p<0.05	n.s.	n.s.
<b>Vnitřní makula</b>	n.s.	n.s.	p<0.001	p<0.001	p=0.01	n.s.
<b>Vnější makula</b>	n.s.	n.s.	p<0.001	p<0.001	p=0.01	n.s.
<b>Objem makuly</b>	n.s.	n.s.	p<0.001	p<0.001	p=0.01	n.s.

n.s. – není statisticky signifikantní



**Obr. 3.** Klinicky signifikantní cystoidní makulární edém v OCT obraze s vymizelou konturou foveální deprese



**Obr. 4.** Klinicky nesignifikantní cystoidní makulární edém v OCT obraze se zachovalou konturou foveální deprese



kulární edém s poklesem nejlépe korigované zrakové ostrosti měsíc po operaci – NKZO = 0,5 (obr. 3). U dvou nemocných bylo na OCT diagnostikováno ztlustění sítnice s cystoidními dutinkami, ovšem při biomikroskopickém vyšetření sítnice na šterbinové lampě nebyl edém patrný. U obou pacientů nedošlo ani k poklesu NKZO ani neudávali subjektivní potíže (obr. 4). Lze tedy hovořit o „přístrojově“ detekovatelném klinicky nesignifikantním cystoidním makulárním edému.

PMMA čočka byla ve studovaném souboru naimplantována ve 40,4 %, hydrofobní akrylátová ve 38,4 % a silikonová IOL ve 21,2 % případů. V jednotlivých podskupinách dle implantovaného typu nitrooční čočky – PMMA, hydrofobní akrylátová, silikonová – nebyly rozdíly ve změnách tloušťky sítnice statisticky významné.

---

## DISKUSE

---

Cystoidní makulární edém (Irvine-Gassův syndrom: CME) je nejčastější příčinou nepředpokládaného poklesu zrakových funkcí po operaci katarakty. Angiograficky detekovatelný CME lze zaznamenat u 20 %–50 % pacientů 4.–8. týden po operaci, avšak k rozvoji klinicky signifikantního CME dochází u méně než 3 % operovaných očí [11, 13, 14]. Montes a kol. uvádějí ve své studii u 252 očí incidenci angiograficky patrného CME detekovaného 45. den po nekomplikované fakoemulzifikaci 9,1 %, Ursell a kol. zjistili v obdobné studii u 103 očí 60. den po operaci 19 % incidenci [5, 13]. Jedním z prvních autorů, kteří prezentovali výsledky změny tloušťky sítnice měřené pomocí OCT po nekomplikované operaci katarakty, byl v roce 1999 Sourdille a kol. V retrospektivní studii u 41 očí našli nárůst tloušťky sítnice v 11 případech [10].

Miyake a kol. navrhl na základě svých studií hypotézu rozvoje CME po operaci katarakty. Vlivem operačního traumatu dochází v buňkách tkání přední komory oční (duhovky, ciliárního tělíska a epitelálních buňkách čočky) k syntéze prostaglandinů (PG) a jejich uvolňování do komorové tekutiny, kde následně naruší přední hemato-okulární bariéru (tvořenou cévami duhovky a ciliárního tělíska, bariéra mezi komorovou tekutinou a krví; blood-aqueous barrier), což vede k uvolnění a difúzi prostaglandinů, cytokinů (Interleukin 6...) a dalších mediátorů zánětu do sklivcového prostoru. Tyto mediátory mají schopnost alterovat hemato-retinální bariéru (vnitřní, tvořenou pevnými spojeními mezi endoteliemi sítnicových kapilár, i vnější, tvořenou zonullae occludentes mezi buňkami pigmentového epitelu sítnice), vedou k průsaku krevního séra z kapilár sítnicových cév a jeho akumulaci v retině – makulárnímu edému. Uvedený stav může být dále potencován konzervačními látkami očních kapek (benzalkonium chlorid) a naopak účinně potlačen lokální aplikací nesteroidních antiflogistik [1, 6, 7, 13].

V naší studii jsme zmapovali přirozený průběh sítnicových změn v makulární oblasti po nekomplikované operaci katarakty. K největšímu nárůstu tloušťky sítnice docházelo v celé makulární oblasti za jeden až dva měsíce po operaci. Od třetího měsíce byla patrná regrese ztlustění s tendencí k návratu k předoperačním hodnotám po 6 měsících sledování. K obdobnému závěru dospěl i C.L.Lobo a kol., kdy v souboru 32 očí dosahovala tloušťka sítnice maxima za 6 týdnů po operaci [4]. Nesignifikantní mírnou tendenci k nižším hodnotám tloušťky sítnice první pooperační den připisujeme změně transparence optických médií po odstranění katarakty, dosažení lepší kvality pooperačního zobrazení při OCT vyšetření (zlepšení poměru S/N (signal/noise), lepší síla signálu, a tedy kvalita skenu). Proto nejspíše dochází k přesnějšímu

ohraničení vrstvy pigmentového epitelu sítnice přístrojem. Stejně tak může vést změna transparence a charakteru optického prostředí (zkalená čočka umělá nitrooční čočka) do jisté míry k arteficiálnímu ovlivnění přesnosti měření předoperační a pooperační tloušťky sítnice. Jedná se nejspíše o změnu vyplývající z metodiky vyšetření nežli o patofyziologickou vlastnost sítnice. K obdobnému pooperačnímu „ztenčení“ sítnice při vyšetření pomocí OCT dospěl ve své studii také Ching H-Y a kol. [2].

Největší nárůst tloušťky sítnice jsme zaznamenali ve vnitřní makulární oblasti, nejstabilnější pak byla foveální oblast. Ve shodě s tím našel Lobo a kol. pooperačně na sítnici nejvíce ložisek průsaku v oblasti obklopující centrální foveální zónu v rozsahu perifoveálních retinálních cév [4]. Na stabilitě foveální oblasti má nejspíše podíl foveální avaskulární zóna, z čehož lze dále usuzovat, že operace katarakty narušuje převážně vnitřní hemato-retinální bariéru. Experimentální studie Tso a Shiha stejně jako práce Lobo a kol. svědčí pro pooperační postižení obou hemato-retinálních bariér, avšak pigmentový epitel sítnice (zevní hemato-retinální bariéra) je ovlivněn operací katarakty méně [4, 12].

Otázkou zůstávají faktory, které rozvoj makulárního edému po operaci katarakty potencují. V naší studii jsme našli pozitivní korelaci mezi mírou ultrazvukové peroperační zátěže a pooperační změnou tloušťky sítnice. Z pohledu výše citované hypotézy vzniku CME může ultrazvuk svým působením na tkáň předního segmentu očního indukovat syntézu prostaglandinů stejně jako alterovat přední hemato-okulární bariéru. Obdobným mechanismem z pohledu celkové operační zátěže lze vysvětlit pozitivní korelaci mezi délkou operace a změnou tloušťky sítnice měsíc po operaci. Dále můžeme zvažovat podíl fototoxického působení světla operačního mikroskopu na rozvoj pooperačního edému sítnice, stejně jako podíl konzervačních látek (benzalkoniumchloridu) lokálně aplikovaných oftalmologik, na které upozornil ve své práci Miyake [7]. Ferrari a kol. našli ve skupině 15 pacientů negativní korelaci mezi pooperační zrakovou ostroť a množstvím energie aplikované v průběhu fakoemulzifikace. Pacienti, u kterých energie při fakoemulzifikaci překročila 1J, vykazovali při fluorescenční angiografii větší incidenci narušení hemato-retinální bariéry. Průměrná zrková ostroť byla horší u pacientů po delší operaci [3]. Montes a kol. našli ve své práci statisticky významný rozdíl v délce fakoemulzifikace mezi skupinami nemocných s angiograficky potvrzeným CME a bez něj [5].

U většiny operovaných pacientů bylo v průběhu celého sledovacího období dosaženo dobré NKZO. Pouze v jednom případě snižoval CME zrkovou funkce, i když na konci sledovacího období byla po úspěšné terapii NKZO = 1.0. V dalších dvou případech jsme pomocí OCT zaznamenali ztlustění sítnice a přítomnost cystoidních dutin v makulární oblasti bez vlivu na NKZO. V těchto dvou případech byl nález při biomikroskopickém vyšetření sítnice na štěrbinové lampě negativní. Ching HY a kol. zjistili také pomocí OCT ve své studii u 131 očí pooperačně CME u 4 pacientů (3,05 %) [2]. Do naší studie byli zařazeni pacienti bez zjevné retinální či jiné nitrooční patologie, a tedy bez známek výraznější předoperační alterace hemato-okulární bariéry. Lze předpokládat, že u nemocných s primárně narušenou hemato-okulární bariérou, např. u diabetické retinopatie, věkem podmíněné makulární degenerace či chronických uveitid, bude riziko rozvoje CME po nekomplikované operaci katarakty výrazně větší [11]. Obdobně i peroperační komplikace jako jsou ponechané čočkové hmoty či ruptura zadního pouzdra s prolapsem sklivce do přední komory oční mohou vést k chronickému uveálnímu dráždění a protrahované syntéze prostaglandinů s následným rozvojem CME. Při rozvoji pooperačního makulárního edému byl popsán také význam neporušeného zadního pouzdra čočky a jeho bariérová funkce pro prevenci difúze rozpustných látek do sklivce a zadního segmentu očního [8].

Bereme-li v úvahu výše zmíněné skutečnosti, vyvstává otázka účinné profylaxe pooperačního rozvoje CME. Jednou z cest, kromě minimalizace operačního traumatu, zůstává farmakologické potlačení pooperační neinfekční zánětlivé reakce. Obecně jsou v této indikaci aplikovány lokální kortikosteroidy a/nebo nesteroidní antiflogistika (NSAID). Miyake a kol. prokázali, že pooperační lokální terapie steroidními přípravky – fluorometholonem - nepotlačí syntézu zánětlivých mediátorů, jako například prostaglandinu PGE<sub>2</sub>, ihned. Naproti tomu terapie NSAID – diklofenakem – potlačuje jejich syntézu kompletně [6, 7]. Lokální NSAID mají proti kortikosteroidům další výhody, zejména u pacientů s prokázanou steroid-dependentní elevací nitrooční tenze či recidivující infekcí herpes simplex. Efekt NSAID v prevenci i terapii CME po operaci katarakty byl opakovaně prokázán [6, 7, 9]. Nesteroidní antiflogistika se doporučuje aplikovat 1-3 dny předoperačně a dále až 4–6 týdnů pooperačně [14]. Přirozený vývoj makulárního edému po nekomplikované operaci katarakty detekovaný v naší studii toto aplikační schéma potvrzuje. V případě pooperačních komplikací či zvýšeného rizika pooperačního rozvoje CME, např. u pacientů s diabetickou retinopatií či jinak narušenou hemato-retinální bariérou, může být vhodné lokální aplikaci NSAID prodloužit.

---

## ZÁVĚR

---

Pomocí OCT jsme zaznamenali přirozený vývoj sítnicových změn makuly po nekomplikované operaci katarakty. I přes veškerou šetrnost, rychlost a minimální traumatizaci moderního způsobu operace šedého zákalu dochází k indukovanému edému sítnice makuly, který dosahoval maxima za 1–2 měsíce po operaci s tendencí k regresi od 3. měsíce. Nejvýraznější změny jsme zaznamenali ve vnitřní makulární oblasti, nejstabilnější oblastí byla fovea. Nalezli jsme také statisticky významnou korelaci mezi délkou fakoemulzifikace, celkovou délkou operace a pooperačním ztluštěním sítnice. K prevenci pooperačního makulárního edému lze doporučit aplikaci nesteroidních antiflogistik předoperačně a nejméně měsíc po operaci, u rizikových skupin pacientů i déle. OCT je vhodnou neinvazivní diagnostickou vyšetřovací metodou ke sledování makulárního edému, jeho změn či objektivizaci a kvantifikaci efektu různých terapeutických přístupů ovlivnění patologického ztluštění sítnice.

---

## LITERATURA

---

1. **Bringmann, A., Reichenbach, A., Wiedemann, P.:** Pathomechanisms of Cystoid Macular Edema. *Ophthalmic Res.*, 36, 2004: 241–249.
2. **Ching, H-Y., Wong, A-C., Wong, C-C., et al.:** Cystoid macular oedema and changes in retinal thickness after phacoemulsification with optical coherence tomography. *Eye*, 20, 2006: 297–303.
3. **Ferrari, T.M., Cavallo, M., Durante, G. et al.:** Macular edema induced by phacoemulsification. *Doc Ophthalmol.*, 97, 1999; 3–4: 325–327.
4. **Lobo, C.L., Faria, P.M., Soares, M.A. et al.:** Macular alterations after small-incision cataract surgery. *J Cataract Refract Surg.*, 30, 2004: 752–760.
5. **Mentes, J., Erakgun, T., Afrashi, F. et al.:** Incidence of Cystoid Macular Edema after Uncomplicated Phacoemulsification. *Ophthalmologica*, 217, 2003: 408–412.
6. **Miyake, K., Ibaraki, N.:** Prostaglandins and Cystoid Macular Edema. *Surv Ophthalmol.*, 47, 2002; Suppl. 1: S203–S218.
7. **Miyake, K., Ibaraki, N., Goto, Y. et al.:** ESCRS Binkhorst Lecture, 2002: Pseudophakic preservative maculopathy. *J Cataract Refract Surg.*, 29, 2003: 1800–1810.

8. **Ohrloff, C., Schalnus, R., Rothe, R. et al.:** Role of the posterior capsule in the aqueous-vitreous barrier in phakic and pseudophakic eyes. *J Cataract Refract Surg* 16, 1990: 198–201.
9. **Rho, D.S.:** Treatment of acute pseudophakic cystoid macular edema: Diclofenac versus ketorolac. *J Cataract Refract Surg* 29, 2003: 2378–2384.
10. **Sourdille, P., Santiago, P.Y.:** Optical coherence tomography of macular thickness after cataract surgery. *J Cataract Refract Surg.*, 25, 1999: 256–261.
11. **Tranos, P.G., Wickremasinghe, S.S., Stangos, N.T. et al.:** Macular edema. *Surv Ophthalmol.*, 49, 2004; 5: 470–490.
12. **Tso, M.O.M., Shih, C.Y.:** Experimental macular edema after lens extraction. *Invest Ophthalmol Vis Sci.*, 16, 1977: 381–392.
13. **Ursell, P.G., Spalton, D.J., Whitcup, S.M. et al.:** Cystoid macular edema after phacoemulsification: Relationship to blood-agueous barrier damage and visual acuity. *J Cataract Refract Surg*, 25, 1999: 1492–1497.
14. **Yanoff, M., Duker, J.S.:** *Ophthalmology*. 2. vydání, Mosby, 2004: 1652 s.

*MUDr. Tomáš Jurečka*

*Klinika nemocí očních a optometrie FN u sv. Anny*

*Pekařská 53*

*656 91 Brno*

*E-mail: tomas.jurecka@fnusa.cz*

---

## RISUS OPHTHALMOLOGICUS

---

### **Kdo mohl pruskému králi Fridrichovi otevřít oči**

Anglický oftalmolog John Taylor (1708 – 1772) zůstává dodnes záhadnou postavou našeho oboru. Byl ve své době vynikajícím očním lékařem, nebo šarlatánem? Víme o něm, že jako tehdy mnozí další oftalmologové jezdil po Evropě od města k městu, aby tam většinou na náměstích před zraky mnoha přihlížejících operoval. Chlubil se tituly dvorního okulisty téměř všech v té době vládnoucích králů a knížat.

Marně bychom však mezi nimi hledali jméno tehdejšího pruského panovníka Fridricha II, neboť ten oznámil: „Taylorovu péči nepotřebuji a jestli se kdy dotkne oka jediného z mých poddaných, dám ho pověsit. Miluji totiž své poddané stejně jako sebe.“ A tak musel rytíř Taylor, jak se dával titulovat, za doprovodu Fridrichovy gardy Prusko opustit a odjet do Saska.

K této události složil slavný francouzský filozof Voltair, který právě pobýval jako host Fridricha Pruského v Sanssoucis u Berlína, poněkud jízlivý epigram, v němž použil slovní hříčky: „Král vyhnal ze země jediného muže, který mu mohl otevřít oči.“ *Dol.*

Herečka Alena Vránová měla předat na jevišti divadla cenu za nejlepší herecký výkon toho roku. Při otvírání obálky se jménem té šťastné vykřikla „Ježíšmarjá brejle!“ když před tím marně sahala po kapsách svého oblečení.

Viktor Preis, který pořad moderoval, sám tehdy již také presbyop, situaci zachránil, když kolegyni své vlastní brýle půjčil a Vránová se smíchem mohla přečíst jméno vyznamenané. *Dol.*