

# Srovnání efektivity a bezpečnosti metody LASIK a implantace ICL při korekci střední a vysoké hyperopie

## II. část

Horáčková M., Vlková E., Loukotová V., Hlinomazová Z.

Oftalmologická klinika LF MU a FN, Brno pracoviště Bohunice, přednosta prof. MUDr. Eva Vlková, CSc.

### Souhrn

Problematika chirurgické korekce střední a vysoké hyperopie je komplikovaná a vyžaduje individuální přístup.

Cílem práce bylo zhodnotit dlouhodobou efektivitu a bezpečnost dvou typů refrakčních zákroků při korekci střední a vysoké hyperopie: LASIKu a implantace ICL (fakické zadněkomorové čočky). Autoři hodnotili soubor 37 očí 20 pacientů průměrného věku 36,3 let  $\pm$  11,8 (SD) a sledovací dobou 28,1 měsíce  $\pm$  10,1 (SD) po LASIKu a 21 očí 13 pacientů průměrného věku 28,6 let  $\pm$  6,1 (SD) a sledovací dobou 30,4 měsíce  $\pm$  20,9 (SD) po implantaci ICL. Srovnávali výskyt předoperačních, peroperačních a pooperačních komplikací u obou metod. Stanovili efektivitu a bezpečnost zákroku pomocí tzv. indexu efektivity a bezpečnosti. Pomocí dotazníku hodnotili i subjektivní spokojenost klienta s refraktivním zákrokem.

V souboru hypermetropického LASIKu prokázali statisticky významný výskyt pooperační regrese vady, počtu provedených reoperací, výskyt peroperační decentrace fotoablace a indukovaného astigmatismu ( $p < 0,05$ ). V souboru ICL bylo předoperačně nutné opakované sezení při provádění Nd-YAG-laserových iridotomií. Pooperačně byl statisticky významný výskyt keratitidis striata, pozdní syndrom pigmentové disperze a glare ( $p < 0,05$ ). Autoři dále prokázali vyšší efektivitu a bezpečnost metody implantace ICL oproti LASIKu po celou dobu sledování ( $p < 0,05$ ) a rovněž vyšší subjektivní spokojenost po implantaci ICL. Při srovnání nitroočního zákroku (ICL) s laserovou metodou LASIK dosáhla při korekci střední a vysoké hyperopie vyšší efektivitu a bezpečnost implantace ICL.

**Klíčová slova:** hyperopie, LASIK, ICL, efektivita, bezpečnost

## Summary

### Comparison of the Efficiency and Safety of the Two Methods, LASIK and ICL in Mild and High Hyperopia Correction – Part Two

The problems of mild and high hyperopia surgical correction are complicated and an individual approach is needed.

The aim of the study was to evaluate long-term efficiency and safety of two types of refractive procedures in mild and high hyperopia correction: LASIK and ICL (phakic intraocular posterior chamber contact lens) implantation. The authors evaluated a group of 37 eyes of 20 patients; the average age was 36.3 years  $\pm$  11.8 (SD) and the follow-up period was 28.1 months  $\pm$  10.2 (SD) after LASIK procedure, and a group of 21 eyes of 13 patients; the average age was 28.6 years  $\pm$  6.1 (SD) and the follow-up period 30.4 months  $\pm$  20.9 (SD) after the ICL implantation. They compared occurrence of preoperative, intraoperative and postoperative complications in both methods. They specified the efficiency and safety of the procedure by means of so called efficiency and safety index. With a questionnaire they evaluated the patient's subjective satisfaction with the refractive procedure. In the group of hyperopic LASIK, they proved statistically significant appearance of the refractive error regression, number of performed re-operations, appearance of the preoperative decentration of the photoablation zone and induced astigmatism ( $p < 0.05$ ). In the ICL group, the repeated preoperative sessions for Nd-YAG laser iridotomies were necessary. Postoperatively, the appearance of keratitis striata, syndrome of the late pigment dispersion, and glare were statistically significant ( $p < 0.05$ ). The authors also demonstrated higher efficiency and safety of the ICL implantation method comparing to LASIK during the whole follow up period ( $p < 0.05$ ), and also higher subjective satisfaction after ICL implantation. Conclusion: Comparing the intraocular procedure (ICL) to the laser method (LASIK), in mild and high hyperopia correction, the higher efficiency and safety was achieved by ICL implantation.

**Key words:** hyperopia, LASIK, ICL, efficiency, safety

*Čes. a slov. Oftal., 63, 2007, No. 3, p. 154-164*

---

## ÚVOD

---

V klinické praxi se nejčastěji setkáváme s hyperopií axiální, méně často lomi-ovou a indexovou. Podstatou axiální hyperopie je nižší hodnota osové délky bulbu, lomivou hyperopii způsobuje nižší zakřivení rohovky nebo čočky. Změna indexu lomu optických médií zodpovídá za hyperopii indexovou. Bez ohledu na příčinu je korekce hyperopie komplikovaná. Je nutný individuální přístup při řešení této refrakční vady, zejména u jejich vyšších stupňů [13, 19, 21, 28]. Tématem této práce je stanovení efektiv-ity a bezpečnosti dvou typů refraktivních zákroků: laserového zákroku LASIK a chirurgické metody implantace nitrooční fakické zadněkomorové čočky firmy STAAR Surgical (ICL – Implantable Contact Lens) u střední a vysoké hyperopie a jejich srovnání po dobu 3 let.

### Cílem bylo:

1. Zhodnotit výskyt **předoperačních, peroperačních a pooperačních komplikací** u LASIKu a implantace ICL.

---

2. Stanovit **efektivitu a bezpečnost** LASIKu a implantace ICL.

3. Zhodnotit **subjektivní spokojenost** klienta s refraktivním zákrokem pomocí dotazníku.

## SLEDOVANÝ SOUBOR

Do sledovaného souboru jsme zařadili pacienty s předoperační hyperopií nad +3,0 D, kteří podstoupili na Oční klinice ve FN Brno Bohunice od r. 1998 do r. 2003 laserový zákrok LASIK nebo implantaci fakické zadněkomorové čočky ke korekci své refrakční vady. Jednalo se o 58 hyperopických očí, průměrný věk souboru byl 30,9 let  $\pm$  9,5 (SD) a průměrná doba sledování 26,9 měsíce  $\pm$  16,4 (SD). Oční i celkové kontraindikace LASIKu a implantace ICL jsou shrnuty v následujících tabulkách (tab. 1, 2, 3).

Hypermetropický LASIK jsme provedli u 37 očí (20 pacientů) s průměrnou předoperační refrakcí +3,53 D  $\pm$  1,71 (SD) a +0,86 Dcyl  $\pm$  1,89 (SD) manifestní a + 4,82 D  $\pm$  1,89 (SD) v cykloplegii. Implantaci fakické zadněkomorové ICL podstoupilo 13 pacientů (21 očí). Předoperační manifestní refrakce byla + 5,14 D  $\pm$  1,68 (SD) a + 0,87 Dcyl  $\pm$  0,98 (SD) a v cykloplegii + 6,05 D  $\pm$  1,57 (SD).

Tab. 1. Kontraindikace metody LASIK – oční příčiny

Oční kontraindikace	LASIK
absolutní	patologie rohovky (keratokonus, Fuchsova endoteliální dystrofie aj.), glaukom, katarakta, rizikové degenerace retiny, anamnéza uveitidy či amoce, syndrom suchého oka, hodnota CCT < 520 mikrometrů
relativní	oculus ultimus, nepravidelný astigmatismus, šíře zornice

Tab. 2 . Kontraindikace implantace ICL – oční příčiny

Oční kontraindikace	ICL
absolutní	patologie rohovky, pseudoexfoliační syndrom, syndrom pigmentové disperze, glaukom, katarakta, rizikové degenerace retiny, anamnéza uveitidy či amoce, syndrom suchého oka, centrální hustota endoteliálních buněk < 2000 bb/mm <sup>2</sup> , hloubka přední komory < 2,8 mm
relativní	oculus ultimus, nepravidelný astigmatismus, šíře zornice

Tab. 3. Kontraindikace LASIK a implantace ICL – celkové příčiny

Celkové kontraindikace	LASIK	ICL
absolutní		alergie na kolagen
	závažná celková onemocnění, autoimunitní choroby, poruchy hojení, těhotenství, celková imusupresivní terapie	
relativní	věk < 18 let	věk < 21 let
	diabetes mellitus, laktace, atopie	

## METODIKA

LASIK byl proveden na argon – fluoridovém pulzním laseru IV. třídy Keracor 117 vlnové délky 193 nm s frekvencí pulzů 2 až 20 Hz, hustota energie impulzu byla 120 mJ/cm<sup>2</sup>. K vlastní lamelární keratectomii jsme užili manuální keratom LKS firmy Moria s hloubkou řezu 130 m, nazálně uloženým můstkem a volitelným průměrem lamely od 8,5 do 10,5 mm. Velikost vakua během keratectomie byla 60 mmHg. Fotoablace byla vždy provedena technikou PlanoScan. Po zákroku jsme aplikovali kontaktní čočku. V bezprostředním pooperačním období pacient lokálně aplikoval antibiotikum po dobu 1 týdne a arteficiální slzy individuálně dle potřeby. První pooperační den byla provedena extrakce kontaktní čočky a zahájena terapie steroidy. Celková doba lokální aplikace steroidů byla maximálně 8 týdnů s postupným snižováním počtu aplikací. Frekvence pooperačních kontrol byla 1. a 10. den, 1., 3. a 6. měsíc, po 1., 2. a 3. roce.

**ICL:** Stanovení dioptrické síly ICL provedlo u všech pacientů oddělení klinického výzkumu firmy STAAR Surgical dle výsledků předoperačního vyšetření (subjektivní refrakce manifestní a v cykloplegii, keratometrie a topografie rohovky, hloubka přední komory, horizontální průměr rohovky, požadovaná pooperační refrakce). Byl implantován typ ICL – ICH 110, 115, 120 a 125 a jednalo se o starší model V3. V rámci předoperační přípravy jsme provedli dvě Nd-YAG-laserové iridotomie 4–6 týdnů před plánovaným zákrokem. V den operace byla navozena maximální mydriáza. Zákrok jsme provedli ve všech případech v celkové anestezii rohovkovým řezem 2,8 mm. Byly použity 2 pomocné paracentézy 0,8 – 1,0 mm a viskomateriál na bázi hyaluronátu sodného (1% natrium hyaluronát – Pe- Ha- Luron®, Abbomed®). Po rozšíření rohovkového řezu na 3,2 mm se ICL implantovala injektorem Mikrostaar do přední komory ve složeném stavu. Po rozvinutí byla ICL šetrně zasunuta za diaphragma iris pomocí špátle zavedené přes servisní paracentézy a bez dotyku čočky umístěna do zadní komory. Po výplachu viskomateriálu bylo do přední komory instilováno miotikum a rohovkový řez byl suturován 1 radiálním zanořeným stehem. V rámci pooperační péče jsme aplikovali antibiotikum se steroidem v kombinovaném preparátu po dobu 1 týdne. Následovala terapie steroidy, nejčastěji 0,1% fluorometolon po dobu 8 týdnů s postupným snižováním frekvence aplikace. Pooperační kontroly následovaly 1. den, 1. týden, 1., 3. a 6. měsíc, po 1., 2. a 3. roce.

Výsledky byly statisticky zhodnoceny pomocí Wilcoxonova testu, Fisherova exact testu a Fisherova two-tailed testu.

## VÝSLEDKY

### 1. Hodnocení předoperačních, peroperačních a pooperačních komplikací

#### 1.1. LASIK

Výskyt peroperačních a pooperačních komplikací v souboru LASIK vyjadřuje tabulka 4 a 5. Předoperační komplikace typu eroze epitelu, nedostatečná šířka oční štěrbinu nebo nespolupracující pacient jsme nezaznamenali. Z peroperačních komplikací byla nejčastěji diagnostikována decentrovaná fotoablace, a to u 18,9 % očí ( $p < 0,05$ ), a horší fixace pacienta u 13,5 % očí. Nejčastější příčinou byla amblyopie ošetřovaného oka. U necelé desetině případů jsme opakovaně přisávali ring z důvodu individuální konfigurace oční štěrbinu a nízké keratometrie hyperopického oka.

U 8,1 % očí byl primární výkon podkorigován. Neúplná lamela se vyskytla u 2 očí. Byla provedena její repozice bez laserové fotoablace, která následovala spolu s novým řezem minimálně půl roku po primárním zákroku. V pooperačních komplikacích dominovala regrese vady u téměř poloviny pacientů ( $p < 0,05$ ). Průměrné hodnoty pooperační refrakce do dálky činily  $+0,67 D \pm 0,83$  (SD) a do blízka  $+1,8 D \pm 0,22$  (SD). Čtvrtina pacientů udala na cílený dotaz vnímání glare. Kauzálním faktorem tohoto negativního vjemu byla úzká fotoablační zóna. Decentrováná fotoablace zapříčinila u necelých dvaceti procent očí indukovaný astigmatismus ( $p < 0,05$ , průměrně kolem  $-1,3 D_{cyl} \pm 0,47$  SD). U 4 očí jsme zaznamenali detritus v mezistyčných plochách následkem nedostatečného peroperačního výplachu tkáňové debris pod lamelou. K re-

Tab. 4. LASIK - peroperační komplikace

Peroperační komplikace (LASIK)	Absolutní četnost (počet očí)	Relativní četnost (%)	Významnost (p)
Opakované přisávání ringu	3	8,1 %	0,55
Neúplná lamela	2	5,4 %	0,53
Totální lamela	1	2,7 %	1,0
Horší fixace peroperačně	5	13,5%	0,15
Překorigování	0	0 %	-
Podkorigování	3	8,1 %	0,55
Decentrace fotoablace	7	18,9 %	0,04*

Hodnoceno Fisherovým exact testem, hodnoty  $<0,05$  jsou statisticky významné\*

Tab. 5. LASIK – pooperační komplikace

Pooperační komplikace (LASIK)	Absolutní četnost (počet očí)	Relativní četnost (%)	Významnost (p)
Sesun lamely	0	0	-
Difuzní lamelární keratitida	1	2,7 %	1,0
Glare	9	24,3%	0,3
Regrese	17	45,9%	0,01*
Překorigování	0	0	-
Epiteliální invaze	2	5,4 %	0,53
Haze	1	2,7 %	1,0
Detritus pod lamelou	4	10,8%	0,29
Striae lamely	1	2,7 %	1,0
Indukovaný astigmatismus	7	18,9%	0,04*
Fibróza	2	5,4%	0,53
Počet reoperací	8	21,6%	0,04*
Syndrom suchého oka	4	10,8%	0,29

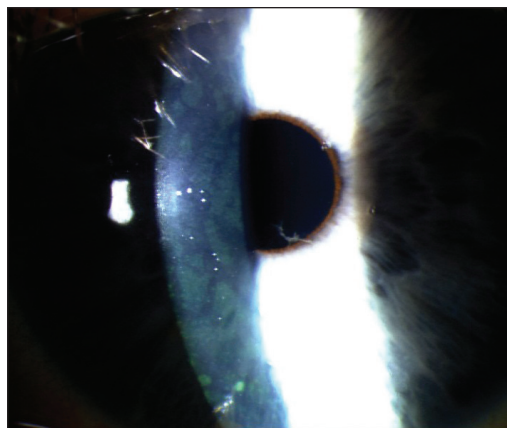
Hodnoceno Fisherovým exact testem, hodnoty  $<0,05$  jsou statisticky významné\*

operaci jsme přistoupili v 8 případech ( $p < 0,05$ ). Z toho u 6 očí bylo provedeno časně odklopení lamely a u 2 očí nový řez. Pro odklopení lamely byla hlavní indikací časná regrese vady – hodnoty průměrně  $+2,0 D$  a pouze nízký indukovaný astigmatismus ( $-0,8 D_{cyl}$ ). Indikací k novému řezu byla především decentrováná fotoablace s následným indukovaným astigmatismem – hodnoty v průměru kolem  $3,0 D_{cyl}$ . U 4 očí jsme zaznamenali syndrom suchého oka vyšší intenzity (obr. 1).

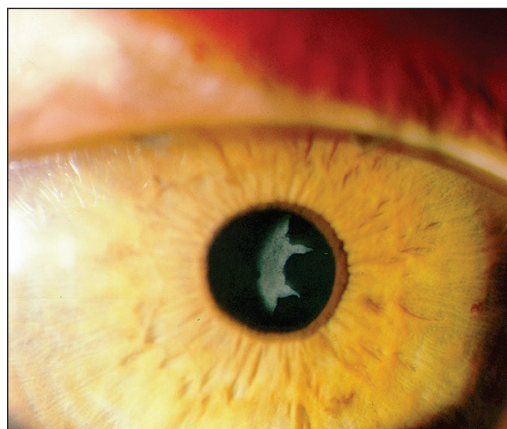

## 1.2. ICL

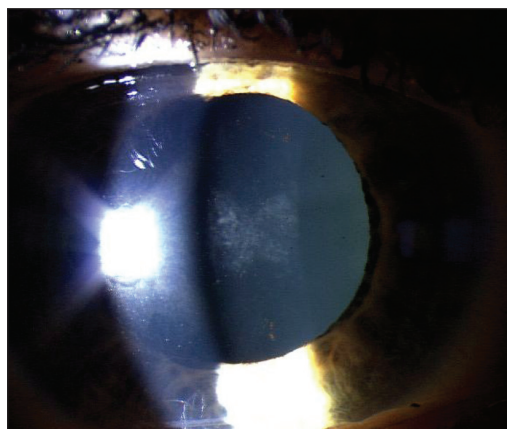
V tabulce 6, 7 a 8 jsou zaznamenány komplikace v souboru ICL. Do předoperačních komplikací jsme zařadili ty, které se vyskytly při Nd-YAG-laserových iridotomiích. Jednalo se o krvácení z iridotomie u 2 očí (9,5 %) a dále nutnost opakovaného sezení pro dokončení kompletních iridotomií u 7 očí souboru (33,3 %). Nezaznamenali jsme žádné peroperační komplikace. Z časných pooperačních se nejčastěji vyskytla keratitis striata – u 7 očí ( $p < 0,05$ ). Tato nezávažná komplikace odezněla po lokální a parabolární aplikaci steroidů. Za vyvolávající faktor považujeme vyšší peroperační stres endotelu při poměrech hyperopického oka. Necelá pětina očí vykazovala časný syndrom pigmentové disperze následkem vyššího vyplavení pigmentu peroperačně a časně pooperačně. U jednoho oka jsme diagnostikovali sekundární glaukom, který byl kompenzován lokální terapií beta-blokátory. Z pozdních pooperačních komplikací se v polovině případů vyskytnul pozdní syndrom pigmentové disperze ( $p < 0,05$ ). Ani u jednoho oka nezpůsobil sekundární glaukom. V pěti případech jsme zaznamenali komplikaci související s hyperopickou konfigurací oka – zbytek viskoelastického materiálu mezi ICL a čočkou ( $p < 0,05$ ) bez vlivu na výslednou zrakovou ostrost (obr. 2.). Důvodem byl obtížný výplach materiálu za ICL při zákroku. Během další sledovací doby došlo k mírné resorpci viskomateriálu. U 1 oka se vyskytla lehká ovalizace zornice bez vlivu na výsledný vizus. U 2 očí souboru se vytvořily opacifikace pod přední kapsulou čočky (obr. 3.). Neovlivnily však výslednou zrakovou ostrost a nejevily progresi po celou dobu sledování. Závažnější komplikace typu katarakty nebo vitreoretinální jsme nezaznamenali. V naší studii jsme provedli kombinaci implantace



Obr. 1.



Obr. 2.



Obr. 3.

Tab. 6. ICL – předoperační komplikace

<b>Předoperační komplikace (přiYAG-laserových iridotomiích)</b>	<b>Absolutní četnost (počet očí)</b>	<b>Relativní četnost (%)</b>	<b>Významnost (p)</b>
Krvácení z iridotomie	2	9,5 %	0,13
Opakované sezení	7	33,3 %	0,00039*

Hodnoceno Fisherovým two-tailed testem, hodnoty <0,05 jsou statisticky významné\*

Tab. 7. ICL – časné pooperační komplikace

<b>Časné pooperační komplikace (ICL)</b>	<b>Absolutní četnost (počet očí)</b>	<b>Relativní četnost (%)</b>	<b>Významnost (p)</b>
Keratitís striata	7	33,3 %	0,00039*
Časný syndrom disperze pigmentu	4	19,0 %	0,14
Pupilární blok	0	0,0 %	–
Časný úbytek endotel. buněk	2	9,5 %	0,13
Sekundární glaukom	1	4,8 %	0,36

Hodnoceno Fisherovým two-tailed testem, hodnoty <0,05 jsou statisticky významné\*

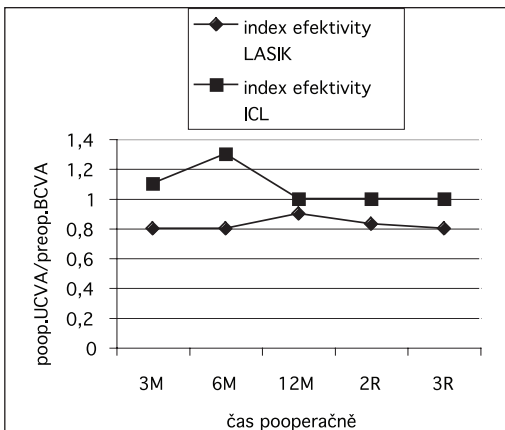
Tab. 8. ICL – pozdní pooperační komplikace

<b>Pozdní pooperační komplikace – ICL</b>	<b>Absolutní četnost (počet očí)</b>	<b>Relativní četnost (%)</b>	<b>Významnost (p)</b>
Pozdní syndrom disperze pigmentu	19	51,4 %	0,00007*
Ovalizace zornice	1	4,8 %	0,36
Plegie zornice	0	0,0 %	–
Katarakta	0	0,0 %	–
Opacity pod přední kapsulou čočky	2	9,5 %	0,13
Pozdní úbytek endotel. buněk	1	4,8 %	0,36
Zbytek viskomateriálu za ICL	5	23,8 %	0,004*
Glare	2	9,5 %	0,13
Syndrom suchého oka	4	19,0 %	0,14

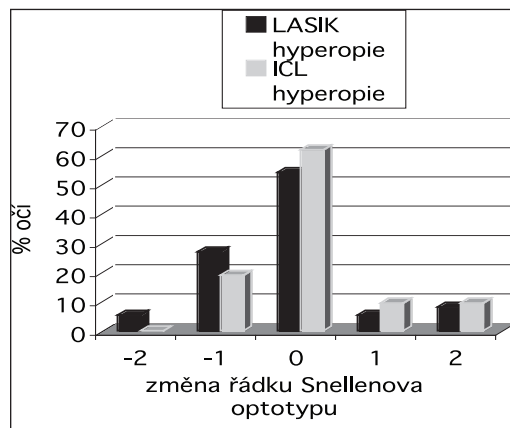
Hodnoceno Fisherovým two-tailed testem, hodnoty <0,05 jsou statisticky významné\*

ICL s následným LASIKem (bioptics) u 1 hyperopického oka. V první fázi byla implantována ICL a 13 měsíců po operaci byl proveden LASIK a laserová korekce reziduálního myopického astigmatismu.

Srovnávali jsme četnost výskytu komplikací mezi oběma metodami. U LASIKu jsme prokázali statisticky významný výskyt pooperační decentrované fotoablace, z pooperačních komplikací to byla regrese vady, indukovaný astigmatismus a reoperace (Fisherův exact test,  $p < 0,05$ ). V souboru ICL patřily mezi statisticky významné komplikace předoperačně opakované sezení při Nd-YAG-laserových-iridotomiích, časné pooperačně keratitís striata a v pozdním pooperačním období syndrom pigmentové disperze a glare (Fisherův two-tailed test,  $p < 0,05$ ).



Graf 1. Index efektivity v čase v souboru hyperopie LASIK verus ICL



Graf 2. Změna výsledné pooperační nejlépe korigované zrakové ostrosti oproti předoperační

## 2. Stanovení efektivity a bezpečnosti refraktivního zákroku

### 2.1. Efektivita zákroku - LASIK a ICL (index efektivity)

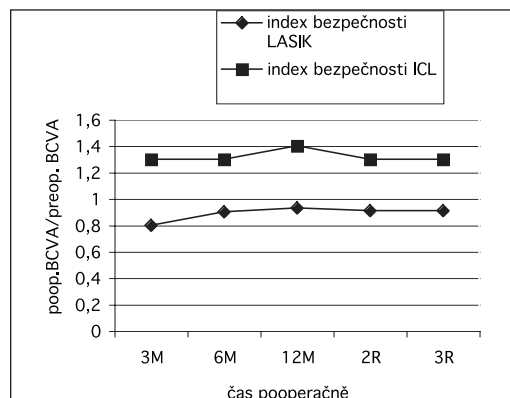
Efektivitu refraktivního zákroku jsme hodnotili pomocí tzv. indexu efektivity, který je definován jako poměr mezi pooperační UCVA a předoperační BCVA. Jeho vývoj v čase je zaznamenán v grafu 1. Po celou dobu sledování dosahoval vyšších hodnot v souboru ICL oproti LASIKu. Tento rozdíl byl statisticky významný ve 3. a 6. měsíci a ve 2. a 3. roce po zákroku (Wilcoxonův tet,  $p < 0,05$ ). Hodnoty indexu efektivity se u ICL pohybovaly 3. a 6. měsíc nad 1,0, ve 12. měsíci až 3. letech na hodnotě 1,0. V souboru LASIK byl po celou dobu sledování menší než 1,0.

### 2.2. Bezpečnost zákroku - LASIK a ICL (změna BCVA vyjádřená změnou řádků Snellenových optotypů)

Změnu nejlépe korigované zrakové ostrosti vyjádřenou změnou řádku Snellenových optotypů zachycuje graf 2. V souboru LASIK zůstává BCVA v 54,1 % případů beze změny oproti předoperační. U 5,4 % očí byl získán jeden a u 8,1 % dva řádky Snellenových optotypů. Ke ztrátě jednoho řádku došlo ve 27 %, dva řádky ztratilo 5,4 % očí. BCVA po implantaci ICL se oproti předoperačním hodnotám nezměnila u 61,9 % očí souboru, u 9,5 % očí došlo k zisku jednoho a u 9,5 % očí k zisku dvou řádků Snellenových optotypů. Ztrátu jednoho řádku vykazovalo 19 % očí.

### 2.3. Bezpečnost zákroku - LASIK a ICL (index bezpečnosti)

Bezpečnost refraktivního zákroku jsme hodnotili pomocí tzv. indexu bezpečnosti, který je definován jako poměr mezi



Graf 3. Vývoj indexu bezpečnosti v čase v souboru hyperopie LASIK verus ICL



pooperační a předoperační BCVA. Jeho vývoj v čase zaznamenává graf 3. Z grafu je patrná vyšší bezpečnost implantace ICL oproti LASIKu. Rozdíl byl statisticky významný ve všech časových intervalech po zákroku (Wilcoxonův test,  $p < 0,05$ ). V průběhu sledování se hodnoty indexu bezpečnosti pohybovaly v souboru ICL nad 1,2, v souboru LASIK v rozmezí 0,8–0,9.

### 3. Hodnocení subjektivní spokojenosti klienta po refraktivním zákroku (LASIK a ICL)

Subjektivní spokojenost klienta jsme hodnotili pomocí dotazníku, který obsahoval 5 otázek:

Otázka č. 1. Je vaše zraková ostrost tak dobrá, jak jste předpokládal?

Otázka č. 2. Dosáhl(a) jste zákrokem požadovaného cíle?

Otázka č. 3. Zlepšila se kvalita Vašeho života?

Otázka č. 4. Jste spokojený(á)?

Otázka č. 5. Doporučil(a) byste zákrok svým známým?

Odpověď klienta byla odstupňována škálou 1 až 10 (vůbec nesouhlasím až po plně souhlasím).

Tab. 9. Hodnocení subjektivní spokojenosti klienta se zákrokem

Číslo otázky	LASIK		ICL	
	Ø odpověď	podíl odpovědi „plně souhlasím“	Ø odpověď	podíl odpovědi „plně souhlasím“
1	9,3	86,3 %	9,25	97,8 %
2	9,6	86,3 %	9,75	95,7 %
3	9,7	90,1 %	9,75	91,0 %
4	8,9	87,8 %	9,75	95,7 %
5	9,8	87,8 %	9,75	91,0 %

Výsledky dotazníkového šetření v souboru LASIK a ICL znázorňuje tab. 9.

Průměrná hodnota odpovědi byla vyšší u klientů po hypermetropickém LASIKu (Ø 9,3 do 9,8) u otázky č. 1 a č. 5. U ostatních otázek (č. 2. až č. 4.) byla lepší odpověď u klientů po implantaci ICL (průměr 9,75). Procentuální zastoupení odpovědi č. 10 (plně souhlasím) bylo u všech otázek vyšší po implantaci ICL (v 91 % až 95,7 %) než po hypermetropickém LASIKu (v 86,3 % až 90,1 %).

## DISKUSE

Většina našich i zahraničních studií, zabývajících se korekcí střední a vysoké hyperopie pomocí metody LASIK, se shoduje na nízké efektivitě a stabilitě výsledků [5, 6, 9, 29]. Po hypermetropickém LASIKu je vyšší výskyt centrální keratitidy punctata jako následek abnormální produkce a kvality slzného filmu. Časně po operaci je výrazněji vnímáno glare, halo nebo přechodná diplopie. Popisováno je i vyšší riziko peroperačních komplikací.

Esquenazi a autoři [9] prokázali vztah mezi stupněm regrese a výskytem syndromu suchého oka. Jako hlavní příčinu vzniku tohoto syndromu udávají ztrátu senzitivity rohovky a spojivky, změnu v neurotrofice rohovky a epiteliální trauma. Autoři dospěli k závěru, že LASIK je efektivní metodou korekce pouze nízké hyperopie do +3,0 D. U hyperopie nad + 4,25 D byla prokázána signifikantní regrese a s ní spojený syndrom suchého oka. Davidorf [6] popisuje rovněž vyšší výskyt keratitis punctata při laserové korekci vysoké hyperopie. Efekt centrálního zestržení rohovky způsobuje nižší stabilitu slzného filmu a tím chronické poškození epitelu. Byla prokázána rovněž vyšší apoptóza keratocytů a proliferace fibroblastů, která je příčinou remodelace stromatu rohovky a regrese pooperační refrakce. V našem souboru se vyskytla keratitis punctata v oblasti flapu jako projev syndromu suchého oka v 10,8 % případů (4 oči).

Z pooperačních komplikací popisuje Zadok s autory [29] nepravidelnosti při tvorbě flapu u 3 očí (3,3 %). V našem souboru jsme zaznamenali decentrovanou fotoablací (u 18,9 % očí) a horší fixaci ze strany pacienta (u 13,5 % očí).

Esquenazi [9] udává z pooperačních komplikací výskyt epiteliální invaze u 4 % očí a horizontální striae u 2,4 % očí. Juhás s autory [12] popsal v souboru 52 hypermetropických očí výskyt haze (stupeň 1 u 4,7 % očí), ztrátu vizu o 2 řádky (u 7,2 % očí) a epiteliální invazi pod lamelu (u 4,7 % očí). Nejčastější pooperační komplikací v našem souboru byla regrese vady, která se vyskytla v polovině případů. Regrese do dálky činila v průměru  $+0,67 \text{ D} \pm 0,83$  a do blízka  $+1,8 \text{ D} \pm 0,22$ . Úzká fotoablační zóna zapříčinila u čtvrtiny případů vnímání glare. Indukovaný astigmatismus průměrné hodnoty  $-1,3 \text{ Dcyl} \pm 0,47$  vznikl u necelých 20 % očí. Závažnější komplikace z oblasti vitreoretinální v našem souboru nebyla zaznamenána. Butler [3] zaznamenal výskyt syndromu uveální efuze, který vznikl u jednoho oka první den po hypermetropickém LASIKu.

Metody nitrooční chirurgie (implantace fakických předněkomorových a zadněkomorových čoček) představují poměrně přesnou korekci středních a vyšších stupňů refrakčních vad [2, 10, 11, 21]. Progresivní vývoj materiálů a designu i sofistikované výpočty dioptrické hodnoty ICL snižují četnost komplikací a nutnost sekundární chirurgické intervence.

Většina autorů, hodnotící komplikace, související s implantací zadněkomorové fakické čočky u hyperopie, se shoduje především na vyšším výskytu katarakty a sekundárního glaukomu. V německé studii [13] autoři srovnávali procentuální výskyt komplikací ve skupině hyperopických a myopických očí po implantaci ICL. Prokázali vyšší výskyt opacit čočky (u 21 % hyperopických očí oproti 14 % myopických očí). Následkem katarakty byla výsledná BCVA snížena o 1 řádek u třetiny hyperopických očí (35 %, oproti 3 % myopických očí) a dva řádky BCVA ztratilo 13 % hyperopů (oproti 1% myopů) jeden rok po implantaci ICL. Chirurgické řešení katarakty bylo indikováno u 13 % hyperopických očí (oproti 3,8 % myopických očí). Bauer a autoři [2] stanovili hlavní rizikové faktory vzniku katarakty u hyperopických očí: vysoký stupeň vady, presbyopický věk a nepřesné stanovení horizontálního průměru rohovky (určující délku implantátu).

Vukich s autory [23] popisuje ve 3. fázi klinické multicentrické FDA studie z časných pooperačních komplikací především výskyt sekundárního glaukomu neregujícího na konzervativní terapii. Autoři diagnostikovali přední subkapsulární opacity u 2 % očí, přičemž u jednoho oka bylo nutné provést explantaci ICL a následnou operaci katarakty. Pozdní opacity čočky (více než 12 měsíců po zákroku) se vyskytly pouze u 1 oka. Pesando s autory [19] popisují vznik pupilárního bloku časně pooperačně u 13,3 % hyperopických očí (2 oči s nutností sekundární intervence s explantací

ICL). Davidorf a kolektiv [7] zaznamenal vznik neovaskulárního glaukomu a ztrátu 2 řádků Snellenových optotypů u 1 hyperopického oka následkem časného pooperačního pupilárního bloku. Autoři kladou důraz na předoperačně provedené kompletní laserové iridotomie.

V naší studii implantace ICL u hyperopických očí jsme nezaznamenali žádné peroperační ani vážnější pooperační komplikace typu katarakty nebo pupilárního bloku. V časném pooperačním období byla u třetiny očí patrná keratitis striata, za jejíž příčinu považujeme vyšší peroperační stres endotelu při poměrech hyperopického oka. Časný syndrom pigmentové disperze, způsobený vyplavením pigmentu při zákroku a krátce po něm, byl zaznamenán u 19 % očí. Sekundární glaukom se vyskytl pouze u 1 oka (4,7 %) a ke kompenzaci došlo po přechodné lokální aplikaci beta-blokátorů. Z pozdních pooperačních komplikací byl nejčastěji diagnostikován pozdní syndrom pigmentové disperze – u poloviny případů. V 5 případech (23,8 %) jsme zaznamenali zbytek viskoelastického materiálu mezi ICL a čočkou. Tato komplikace, daná konfigurací hyperopického oka a obtížným peroperačním výplachem materiálu, neovlivnila výslednou zrakovou ostrost. V zahraniční literatuře není popisována. U 2 očí (9,5 %) se vyskytly opacificace pod přední kapsulou, rovněž bez vlivu na výslednou zrakovou ostrost. Nezaznamenali jsme vážnější komplikace vitreoretinální.

---

## ZÁVĚR

---

Z výsledků naší studie, zabývající se stanovením efektivity a bezpečnosti laserového zákroku LASIK a implantace nitrooční zadněkomorové čočky pro fakické oko firmy STAAR Surgical (ICL) při korekci střední a vysoké hyperopie, jsme dospěli k těmto závěrům:

1. U hypermetropického LASIKu jsme prokázali statisticky významný výskyt pooperační regrese vady, počtu provedených reoperací, výskyt peroperační decentrace fotoablace a indukovaného astigmatismu ( $p < 0,05$ ). U implantace ICL bylo prokázáno statisticky významné opakované sezení při předoperačních Nd-YAG-laserových iridotomiích, výskyt keratitis striata z časných pooperačních a syndrom pigmentové disperze a glare z pozdních pooperačních komplikací ( $p < 0,05$ ).

2. Prokázali jsme vyšší efektivitu a bezpečnost metody implantace ICL oproti LASIKu po celou dobu sledování ( $p < 0,05$ ).

3. Prokázali jsme vyšší subjektivní spokojenost po implantaci ICL oproti LASIKu.

---

## LITERATURA

---

*Viz článek Horáčková, M., Vlková, E., Loukotová, V. et al.: Srovnání metody LASIK a implantace ICL při korekci střední a vysoké myopie – I. část.*

MUDr. Monika Horáčková, Ph.D.  
Oftalmologická klinika LF MU  
Jihlavská 20  
625 00 Brno  
e-mail: mhorackova@fnbrno.cz  
tel. 53223 3302