proLékaře.cz | 13.2.2026

Přínos hematologického vyšetření u pacientů s venózní retinální okluzí

Kováčová M., Pochop P., Hochová I.[1], Dotřelová D., Darsová D.

Oční klinika dětí a dospělých UK 2. LF a FN Motol, Praha,
přednostka doc. MUDr. D. Dotřelová, CSc.

[1]Oddělení klinické hematologie FN Motol, Praha,
primářka MUDr. Ivana Hochová

Souhrn

Cíl práce: Cílem sdělení je posoudit výsledky hematologického vyšetření u pacientů mladších 60-ti let po proběhlé centrální (CRVO)a větvové venózní retinální okluzi (BRVO) a prokázat eventuální přítomnost rizikových faktorů pro předčasný vznik aterosklerózy a rizikové faktory pro některá hematologická onemocnění.
Soubor a metodika: Jedenáct pacientů (5 žen a 6 mužů), průměrný věk 38 let (mezi 15–56 lety). Osm pacientů s diagnózou CRVO a tři pacienti s diagnózou BRVO. Všichni pacienti podstoupili hematologické vyšetření. Sledovali jsme tyto hematologické parametry: přítomnost paraproteinu, hladinu homocysteinu, lipoprotein A, přítomnost antifosolipidových protilátek, hodnotu aktivovaného proteinu C rezistence, protein S, protein C, antitrombin III. Průměrná doba pozorování činila 19 měsíců.
Výsledky: Hematologický screening byl pozitivní u pěti pacientů. Z tohoto počtu čtyři pacienti trpěli CRVO. Ve dvou případech byla zachycena hyperhomocystenémie, navíc u jednoho pacienta jsme zjistili zvýšenou hladinu antifosfolipidových protilátek. U dvou zbývajících pacientů byla zachycena vyšší hladina lipoproteinu A. BRVO jsme diagnostikovali v jednom případě. Výsledek hematologického vyšetření zde prokázal patologickou hodnotu aktivovaného proteinu C rezistence a nižší hodnotu proteinu S.
Závěr: Na základě našich výsledků se domníváme, že výskyt více rizikových faktorů pro hematologická onemocnění zvyšuje pravděpodobnost vzniku venózní retinální okluze.

Klíčová slova: centrální (CRVO) a větvová (BRVO) venózní retinální okluze, homocysteinemie, lipoprotein A, antifosfolipidové protilátky, aktivovaný protein C rezistence

Summary

The Contribution of the Hematological Examination in Patients with Retinal Vein Occlusion

Objective: The aim of this study is to evaluate outcomes of hematological examinations in patients under 60 years of age affected by central (CRVO) or

proLékaře.cz | 13.2.2026

branch (BRVO) retinal vein occlusion. Furthermore, it also proves possible existence of risk factors resulting in early atherosclerosis and hematological disease.
Patients and methods: Eleven patients (5 women and 6 men) of 38 years of age in average (15–56 years) were examined. Eight patients suffered from CRVO, 3 patients from BRVO. All patients were tested for hematological diseases. We focused on the following hematological parameters: presence of paraprotein, homocysteine blood level, lipoprotein A, presence of antiphospholipid antibody, level of activated protein C resistance, protein S, protein C, antithrombin III. The average follow up period was 19 months.
Results: hematological screening was positive in 5 patients, 4 patients out of them suffered from CRVO. High homocysteine blood level was detected in 2 patients and more over, an increased level of antiphospholipid antibodies was diagnosed in 1 patient. An increased level of lipoprotein A was determined in 2 remaining patients. BRVO was diagnosed in one case. Outcome of the hematological examination proved the pathological level of activated protein C resistance and lower level of protein S.
Conclusion: according to these results we assume, the co-existence of more risk factors for hematological disease increase the probability of CRVO.

Key words: central (CRVO) and branch (BRVO) retinal vein occlusion, homocysteine blood level, lipoprotein A, antiphospholipid antibody

Čes. a slov. Oftal., 63, 2007, No. 3, p. 193–198

ÚVOD

Venózní retinální okluze (dále RVO) je po diabetické retinopatii druhou nejpočetnější skupinou cévních onemocnění sítnice. Nejčastěji se vyskytuje u pacientů mezi 60 až 70 lety. V této věkové kategorii patří mezi rizikové faktory zejména pokročilá ateroskleróza cévní stěny a přidružené celkové choroby: hypertenze, diabetes mellitus, poruchy lipidového metabolismu atd.

U mladších pacientů je RVO vzácná. U těchto jinak zdravých pacientů jsou možné i jiné příčiny tohoto onemocnění. Mezi ně patří hematologická onemocnění s hyperviskozitou krevní plazmy, způsobená buď zvýšeným počtem krevních elementů (např. polycythemia vera) nebo přítomností paraproteinu. Z oftalmologického hlediska sem patří mnohočetný myelom, Waldenströmova makroglobulinemie či jiné monoklonální gamapatie. Hyperviskozita krve vede ke zpomalení cirkulace krve a k venózní stáze. Vysoká koncentrace globulinů v krvi způsobuje zvýšení permeability cévní stěny. Paraprotein pak proniká do cévní stěny kapilár. Tím dochází k alteraci kapilární stěny a ke spuštění koagulační kaskády. Vzniká trombus a následná okluze cévy. U některých forem imunogamapatie můžeme oftalmoskopicky diferencovat na očním pozadí atypické makulární odchlípení, charakterizované depozitem imunoglobulinů v této oblasti. Při fluoroangiografickém vyšetření nejsou známky prosakováni fluoresceinu, tzv. „angiograficky tiché makulární odchlípení“.

Mladší pacienti, u kterých zjistíme rizikové faktory akcelerující rozvoj aterosklerózy cév, představují další skupinu vykazující zvýšené riziko stran vzniku RVO. Za významný faktor předčasné aterosklerózy je považována hyperhomocysteinémie . Homocystein je neesenciální aminokyselina vznikající při metabolismu methioninu. Enzymy, které se účastní metabolismu methioninu, jsou cystathion–ß-syntetáza (CBS)

proLékaře.cz | 13.2.2026

a metylen-tetrahydrofolát reduktáza (MTHFR). Zvýšená hladina homocysteinu působí změnu trombostatické rovnováhy na trombogenní. Příčiny hyperhomocysteinémie jsou vrozené homozygotní nebo heterozygotní varianty. Vrozené heterozygotní varianty se v běžné populaci vyskytují v 0,4–1,5 %. U těchto deficitů je 50% snížení enzymatické aktivity. Proto pacienti s touto mutací výrazně reagují na nutriční vitaminové deficity potencionálně vedoucí k hyperhomocysteinémii. Celkovým podáním vitaminů skupiny B a kyseliny listové lze hladinu homocysteinu snížit. Mezi jiné příčiny hyperhomocysteinémie patří chronická renální insuficience, perniciózní anémie, léky interferující s metabolismem folátů (terapie metotrexátem, antikonvoluzivy) a nutriční (deficit vitaminových kofaktorů). Za další rizikový faktor pro předčasný vznik aterosklerózy cév je považován lipoprotein A. Svou strukturou je podobný plazminogenu, proto zasahuje do fibrinolytického procesu a tím navozuje protrombotický stav.

Vznik RVO může podpořit i porucha rovnováhy mezi tvorbou trombu a jeho následnou fibrinolýzou např. APC rezistence (aktivovaný protein C). Za fyziologických okolností je tvorba trombu a jeho následná fibrinolýza v rovnováze. Mezi přirozené inhibitory koagulace patří protein C, který je aktivován trombomodulin-trombinovým komplexem. Mediátorem této vazby je protein S. Aktivovaný protein C (APC) zabraňuje další tvorbě trombu tím, že inaktivuje koagulační faktory Va a VIIa. Mutace koagulačního faktoru V, tzv. Leiden mutace, je zodpovědná za tzv. APC rezistenci. Takto změněný koagulační faktor je rezistentní vůči působení APC, a to má za následek pokračující tvorbu trombu. Zvýšený sklon k trombotickým stavům mají pacienti, kteří jsou nositeli deficitů proteinu S a C, nebo antitrombinu III, který působí jako inhibitor nejen trombinu, ale i ostatních koagulačních faktorů.

Antifosfolipidový syndrom (APS) je charakterizován přítomností protilátek proti destičkovým, endotelovým a koagulačním fosfolipidům. V klinickém obraze dominuje trombocytopenie a žilní či arteriální okluze.U postižených žen jsou popsány komplikace těhotenství (opakované potraty a předčasné porody). Laboratorně je tento syndrom definován opakovaně prokázanými antifosfolipidovými protilátkami (APA).

SOUBOR A METODIKA

V letech 2001 až 2004 jsme na Oční klinice dětí a dospělých UK 2. LF a FN Motol vyšetřili 11 očí 11 pacientů mladších 60 let s diagnózou BRVO a CRVO. Soubor tvořilo 5 žen a 6 mužů. Průměrný věk pacientů byl 38 let (mezi 15–56 lety). Průměrná doba sledování k 30. 10. 2004 činila 19 měsíců (4–40 měsíců) při minimální pozorovací době čtyři měsíce. Do souboru jsme nezařadili pacienty s diagnózou RVO, kteří se již léčili pro interní onemocnění, nebo pacienty s dalším očním onemocněním.

Po základním očním vyšetřením a stanovení diagnózy byl nález na očním pozadí dokumentován fotograficky. U všech nemocných jsme indikovali FAG, kterou jsme opakovali podle vývoje nálezu na očním pozadí. Všichni pacienti se podrobili internímu vyšetření. Na pracovišti klinické hematologie byla provedena vyšetření k vyloučení rizikových faktorů vzniku aterosklerózy a hematologických onemocnění.

U všech nemocných jsme sledovali:

1. v krvi – krevní obraz a diferenciální rozpočet, FW, jaterní testy, ureu, kreatinin, kyselinu močovou , APTT, INR, fibrinogen, antitrombin III, protein C a S, homocystein, lipoprotein A, APC rezistenci, antifosfolipidové protilátky, celkovou bílkovinu, imunoglobuliny a paraprotein,
2. v moči – moč chemicky a sediment.

proLékaře.cz | 13.2.2026

Tab. 1. Anamnestické údaje

Pacient č.	Věk	Pohlaví
1.	15	muž
2.	34	muž
3.	23	muž
4.	41	muž
5.	56	žena

Výsledky hematologického vyšetření

U pěti pacientů jsme zachytili abnormality ve sledovaných laboratorních parametrech. Čtyři pacienti měli CRVO (pacient č. 1 s nonischemickou formou, pacient č. 2 a č. 3 s ischemickou formou, pacient č. 4 s papiloflebitidou) a pacientka č. 5 trpěla BRVO. V tabulce 1 jsou uvedeny anamnestické údaje pacientů. V tabulce 2 jsou uvedeny výsledky sledovaných hematologických parametrů.

V tabulce 3 jsou uvedeny fyziologické hodnoty sledovaných hematologických markerů.

Tab. 2 Hematologické markery (HHc –hyperhomocysteinémie, LPA- lipoprotein A , APA - antifosfolipidové protilátky, APCR-aktivovaný protein C rezistence)

Pacient č.	HHc (μmol/l)	LPA (mg/l)	Leiden mutace	Mutace MTFR677	Protein S	APA (U/ml)	APCR
1.	12,0	-	-	heterozygot	-	-	-
2.	-	1151	-	-	-	-	-
3.	16,8	-	-	heterozygot	-	IgG 17,34 IgM 12,25	-
4	-	570,82	-	-	-	-	-
5.	-	-	heterozygot	-	44%	-	pod 2,1

Tab. 3 Fyziologické hodnoty (Hc –homocysteinémie, LPA- lipoprotein A , APA - antifosfolipidové protilátky, APCR-aktivovaný protein C rezistence)

Hematologické ukazatele	Fyziologické hodnoty
Hc	pro věkovou kategorii 12-19 let 5-10 μmol/l pro dospělou populaci 4,4-12,4 μmol/l
LPA	140mg/l
Protein S	65-140%
APA	IgG 0,0-11,0 U/ml
	IgM 0,0-9,0 U/ml
APCR	> 2,5

DISKUSE

Nejmladšímu pacientovi s hyperhomocysteinémií bylo v době stanovení diagnózy CRVO 15 let. Studie zaměřené na dětský věk prokázaly, že hladina homocysteinu stoupá s věkem, přičemž do 15 let věku stoupá bez závislosti na pohlaví. U jedinců starších patnácti let jsou již hodnoty vyšší u chlapců než u dívek. Nápadný vzestup hladiny homocysteinu v době pubertálního zrání souvisí pravděpodobně s kombinovaným vlivem aktivace hormonálního systému a u chlapců s narůstající masou kosterního svalstva [8, 9]. U našeho 15letého pacienta s hyperhomocysteinémií potvrdilo podrobnější genetické vyšetření termolabilní bodovou mutaci MTHFR 677C-T heterozygotní variantu. Podle současných poznatků je pacientům se zvýšenými plazmatickými hladinami homocysteinu doporučena úprava diety se zvýšením obsahu vitaminů B6, B12 a kyseliny listové [4].

proLékaře.cz | 13.2.2026

Existují protichůdné názory na hyperhomocysteinémii. Někteří autoři uvádějí, že hyperhomocysteinémie může být následkem venózní okluze jako důsledek zvýšeného uvolňování homocysteinu z poškozených tkání a nebo jeho úlohou v reparačních procesech. [4, 7, 10, 11]. Jiní autoři uvádějí, že hladina homocysteinu vyšší než 15 μmol/l je spojena s vyšším rizikem předčasných vazookluzivních nemocí. Hyánek uvádí, že z několika celosvětově proběhlých studií je možno doložit vyšší koncentraci homocysteinu v krvi u homozygotů (TT) pro genovou mutaci MTHFR 677 C-T a také signifikantně vyšší riziko kardiovaskulárního postižení. Lze proto očekávat, že v dohledné době bude vyšetřování hodnot homocysteinu v krvi běžnou preventivní záležitostí, stejně jako se dnes provádí vyšetření hladiny cholesterolu [7]. Autoři Yilrim a spol. se ve své studii přiklánějí k názoru, že hyperhomocysteinémie je rizikový faktor pro RVO [12]. Di Crecchio a kol. naopak soudí, že hypermohocysteinémie není primární a nezávislý rizikový faktor pro CRVO, ale je pouze markerem aterosklerózy, jako lipoprotein A a další známé rizikové faktory [2]. Jako riziková byla určena hladina lipoproteinu A vyšší než 200 až 300 mg/l [3]. U dvou našich pacientů (pacient č. 2, 4) se hodnoty pohybovaly výrazně nad touto hraniční hodnotou. U pacienta č. 2 s hyperhomocysteinémií jsme zároveň diagnostikovali antifosfolipidový syndrom. Diagnóza antifosfolipidového syndromu byla stanovena na základě laboratorně potvrzené pozitivity APA a klinicky zjištěné CRVO.

Ve sledovaném souboru byla v jednom případě (pacientka č.5) prokázána mutace koagulačního faktoru V a snížená hladina proteinu S. Prevalence dominantně dědičné mutace koagulačního faktoru V je ve zdravé populaci v Evropě a Severní Americe u bílé rasy 3–15% [10]. Nositelé Leidenské mutace faktoru V mají 5–10krát zvýšené riziko onemocnění žilní trombózou [10].

Všeobecně je však přijímáno, že screeningové vyšetřování rozsáhlých skupin obyvatelstva (např. ženy před nasazením hormonální antikoncepce) je ekonomicky neúnosné. V současné době se jeví jako vhodnější screening, který je zaměřený na pacienty mladšího věku s opakovanými trombotickými příhodami v anamnéze a screening jejich příbuzných v první generaci.

ZÁVĚR

RVO je vazookluzivní onemocnění s možným ireverzibilním funkčním a anatomickým poškozením oka. Oční symptomatologie je mnohdy prvním projevem vážného celkového onemocnění, které může ohrozit pacienta i na životě. Etiopatogeneze RVO je pravděpodobně multifaktoriální. Pravděpodobnost vzniku RVO se přítomností více rizikových faktorů u pacienta výrazně zvyšuje.

LITERATURA

1. **Adam, Z., Vorlíček, J. et al.:** Hematologie II. GRADA publishing, 2001: 82–92, 104–125, 441–512, 555–565.
2. **Di Crecchio L.,Parodi B.M. et al:** Hyperhomocysteinemia and the Methylenetetrahydrofolate Reduktase 677C-T Mutation in Patiens under 50 Years of Age Affected by Central Retinal Vein Occlusion. Ophthalmology, 111, 2004, 5: 940–945.
3. **Fialová. L.:** Lipoprotein (a) a jeho vztah k ateroskleróze. Biologické listy, 60, 1995, 3:161–173.

Oftalmologie 3-07 3.5.2007 13:00 Str. 198
proLékaře.cz | 13.2.2026

4. **Haluzik. M.:** Homocystein jako rizikový faktor aterosklerózy. Interní medicína pro praxi,7, 2000: 340–344.
5. **Hluší, A., Krčová, V.:** Antifosfolipidový syndrom. Interní medicína pro praxi, 9, 2003: 434–436.
6. **Ho, A. C., Benson, E.W., Wong, J.:** Unusual immunogammopathy maculopathy. Ophthalmology , 107, 2000: 1099–1103.
7. **Hyánek, J.:** Diagnostický význam zvýšené homocysteinémie. Farminews, 3, 2002, 12: 25–27.
8. **Palyzová, D., Hynek, J.:** Homocystein a iniciální stádium kardiovaskulárního onemocnění, stručný přehled etiopatogenetických poznatků. Česká a slovenská pediatrie, 56, 2001,6: 356–361.
9. **Palyzová, D., Zikmund, J., Hynek, J. a kol.:** Homocysteinémie u juvenilních hypertoniků a normotoniků v české populaci, klinická biochemie a metabolismus. 11, 2003, 32: 184–189.
10. **Penka. M., Buliková, A., Matýšková, M.a kol.:** Hematologie I. GRADA publishing, 2001: 99–125,180–188.
11. **Rosolová, H.:** Mírná hyperhomocysteinémie-nový rizikový faktor pro aterosklerózu. Sestra, 11, 2003: 29
12. **Yildirim C., Yaylali V. et al:** Hyperhomocystenemia – a risk factor for retina vein occlusion.Ophthalmologica, 218, 2004: 102–106.

MUDr. Magdalena Kováčová
Oční klinika dětí a dospělých 2. LF UK a FN Motol Praha
V Úvalu 84
155 00 Praha 5
mag.kovacova@seznam.cz

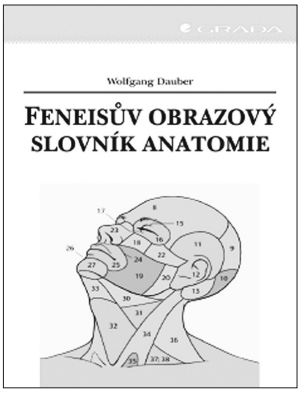

FENEISŮV OBRAZOVÝ SLOVNÍK ANATOMIE
překlad 9. zcela přepracovaného vydání

Wolfgang Dauber

Feneisův obrazový slovník anatomie se za více než 30 let stal opravdovým pojmem. Současné 9., zcela přepracované vydání prof. Wolfgangem Dauberem navazuje úspěšně na tradici předchozích vydání. Všechny anatomické pojmy jsou slovem i obrazem vysvětleny krátce, pregnantně a precizně.
V tomto vydání byly poprvé použity poslední platné termíny stanovené FCAT (Federative Committee on Anatomical Terminology), a tato nová Terminologia Anatomica se tak stala podkladem pro více než 1 250 odborných výrazů.
V knize je přes 8 000 pojmů definováno přesně a krátce a nejméně jedenkrát je příslušný výraz zakreslen na více než 800 anatomických vyobrazeních.
Kniha je ideální příručkou pro přípravu na zkoušku či při potřebě rychle si některý anatomický pojem objasnit. Publikace je mimořádně přínosná a důležitá pro studenty medicíny a stomatologie, lékaře, vědecké pracovníky a pro všechny, kteří ke své práci potřebují znalost správných anatomických odborných pojmů.
Originál publikace vydalo nakladatelství Georg Thieme Verlag. Precizně přeložili a vzhledem k nové anatomické nomenklatuře upravili prof. MUDr. R. Čihák, DrSc., a prof. MUDr. M. Grim, DrSc.
Ukazuje se, že v klinické praxi se znovu stává znalost anatomických pojmů nezbytnou a její bezchybné použití je dokladem dobré erudice lékaře.

Vydalo nakladatelství Grada Publishing a.s., formát A5, pevná vazba, 548 Stran, cena 590 Kč, (939 Sk), ISBN 978-80-247-1456-1, kat. číslo 1636

Objednávku můžete poslat na adresu: Nakladatelské a tiskové středisko ČLS JEP, Sokolská 31, 120 26 Praha 2, fax: 224 266 226, e-mail: nts@cls.cz
Na objednávce laskavě uveďte i jméno časopisu, v němž jste se o knize dozvěděli.