

Infliximab v léčbě Wegenerovy granulomatózy: kazuistika

Svozílková P.¹, Říhová E.¹, Brichová M.¹, Diblík P.¹, Kuthan P.¹, Poch T.²

¹Oční klinika VFN a 1. LF UK Praha, přednosta doc. MUDr. B. Kalvodová, CSc.

²Oddělení klinické imunologie VFN a 1. LF UK Praha, přednosta doc. MUDr. I. Šterzl, CSc.

Souhrn

Cíl: posoudit efekt monoklonální protilátky proti tumor nekrotizujícímu faktoru alfa - infliximabu v léčbě refrakterní Wegenerovy granulomatózy. Wegenerova granulomatóza se u prezentovaného pacienta klinicky manifestovala retrobulbární granulomatózní masou způsobující exoftalmus obou očí, poklesem centrální zrakové ostrosti, edémem papil zrakových nervů, progresí diplopie, postižením paranasálních dutin a ledvin. Onemocnění bylo refrakterní k léčbě různými imunosupresivy, včetně intravenózně aplikovanému cyklofosfamidu nebo vysokým dávkám mykofenolát mofetilu podávanými v kombinaci s kortikosteroidy.

Metodika: kazuistika.

Výsledky: pacientovi jsme aplikovali 6 dávek infliximabu v nitrožilní infúzi (3mg/kg) spolu s nízkými dávkami perorálního cyklofosfamidu a kostikosteroidů. Interval mezi první a druhou infúzí byl 1 týden, mezi druhou a třetí infúzí 4 týdny. Další intervaly byly 8, 12 a 34 týdnů. K remisi onemocnění došlo po třetí dávce infliximabu. Regresí retrobulbárního granulomu došlo ke zlepšení centrální zrakové ostrosti a motility bulbů, diplopie přetrvávala již jen v krajních pohledových směrech, edém papil zrakových nervů ustoupil. Remise trvá 17 měsíců, nežádoucí účinky léčby jsme nezaznamenali.

Závěr: infliximab úspěšně navodil remisi u pacienta se zrak ohrožující Wegenerovou granulomatózou. Tato monoklonální protilátka se zdá být efektivní možností léčby Wegenerovy granulomatózy refrakterní vůči standardní imunosupresi. Pacientům přináší lepší prognózu a současně umožňuje redukci dávek imunosupresiv.

Klíčová slova: infliximab, TNF- α , Wegenerova granulomatóza

Summary

Infliximab in the Treatment of Wegener's Granulomatosis: Case Report

Purpose: to evaluate the efficacy of monoclonal anti-tumor necrosis factor alpha antibody infliximab in treatment of refractory Wegener's granulomatosis. Clinical manifestations of Wegener's granulomatosis at the time of infliximab initiation were: proptosis of both eyes due to progressive retrobulbar granulomas, visual impairment, optic disc edema, progressive diplopia, sinus and renal involvement. The disease was refractory to a treatment with various immunosuppressants, including intravenous cyclophosphamide or high doses of mycophenolate mofetil in combination with corticosteroids.

Methods: observational case report.

Results: the patient received six infusions of infliximab (3mg/kg) in addition to low doses of oral cyclophosphamide and corticosteroids. The interval between the first two infusions was 1 week. The interval between the second and third infusions was 4 weeks, thereafter 8, 12 and 34 weeks. Following the third infusion of infliximab the remission of Wegener's granulomatosis was seen. After the regression of retrobulbar granulomas visual acuity increased, ocular motility improved, diplopia and optic disc edema decreased. Remission has been maintained for 17 months. Infliximab was well tolerated during the short-term follow-up.

Conclusion: Infliximab successfully induced remission in case of sight-threatening Wegener's granulomatosis in our patient. It seems that infliximab provides more effective therapeutic option in treatment of Wegener's granulomatosis refractory to standard immunosuppression and offers better perspectives for patients with previously poor prognosis. Furthermore, it enables reducing the exposure to immunosuppressive drugs.

Key words: infliximab, TNF- α , Wegener's granulomatosis

Čes. a slov. Oftal., 62, 2006, No. 4, p. 280–286

ÚVOD

Wegenerova granulomatóza je autoimunitní nekrotizující vaskulitida s charakteristickou tvorbou granulomů s obrovskými mnohojadernými buňkami. Nejčastěji se manifestuje v horních a dolních cestách dýchacích, plicích a ledvinách, ale postižen může být kterýkoliv orgán. Terapie je zahajována léky první volby, především kortikosteroidy a cyklofosfamidem, někdy i jinými imunopresivy. U části pacientů však tyto léky nestačí k dostatečné kontrole aktivity zánětu. Relativně úspěšnou možností léčby onemocnění refrakterního na standardní imunopresiva se zdá být blokáda tumor nekrotizujícího faktor alfa (TNF- α), prozánětlivě působícího cytokinu hrajícího klíčovou roli v řadě autoimunitních onemocnění.

Infliximab je geneticky konstruovaná monoklonální protilátka proti TNF- α , která vzniká expresí chimerického genu. Ten vzniká spojením části genu kódujícího variabilní oblasti původně myši protilátky nesoucí paratop k epitopu lidského TNF- α s částí genu, která kóduje konstantní část lidského IgG1. Takto vytvořená chimerická protilátka se váže jak na solubilní, tak na membránu vázaný receptor pro TNF- α , a tím blokuje jeho aktivitu [11]. TNF- α stimuluje kaskádu dalších prozánětlivých látek, cytokinů, chemokinů a adhezivních molekul. Inhibicí TNF- α dochází k významnému poklesu těchto mediátorů zánětu.

V poslední době se ukazuje, že pravděpodobný mechanismus terapeutického efektu infliximabu spočívá v jeho schopnosti navodit apoptózu autoreaktivních T-lymfocytů produkujících TNF- α [9].

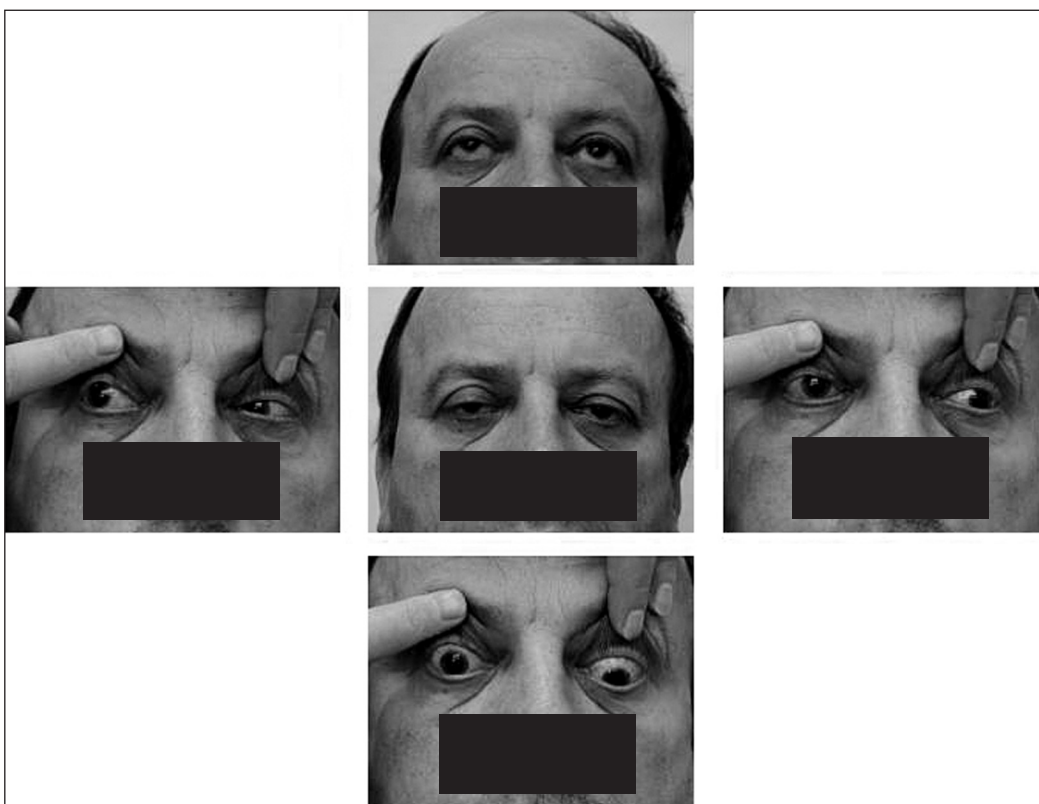KAZUISTIKA

Padesátiletý pacient byl poslán na naši kliniku z nefrologie ke konziliárnímu vyšetření. Před 3 lety byla u pacienta zjištěna Wegenerova granulomatóza s renální manifestací, biopticky byla diagnostikována pauciimunní srpkovitá glomerulonefriti-

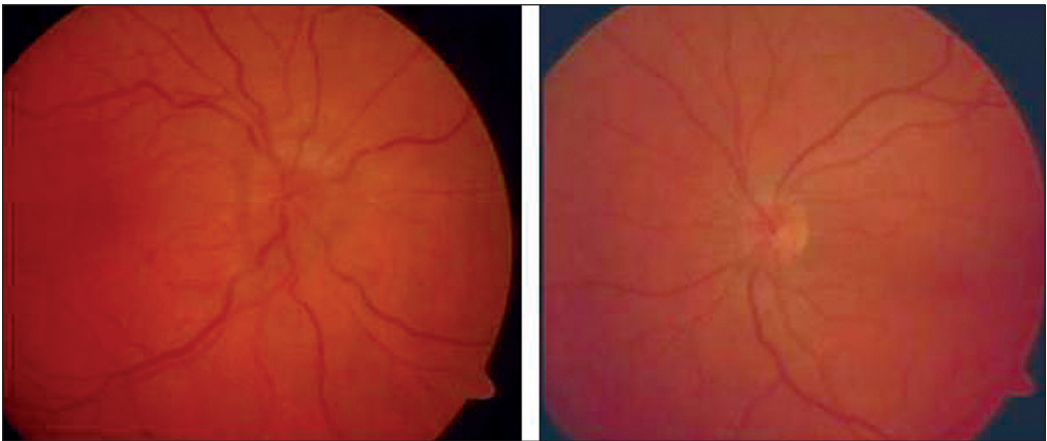
da. Při terapii cyklofosfamidem a kortikosteroidy byla původně navozena remise onemocnění. Po snížení dávek a převodu na mykofenolát mofetil došlo k relapsu v obou orbitách, ORL oblasti a poklesu renálních funkcí. Subjektivně pacienta obtěžovalo dvojité vidění. Po opětovném převedení na kombinaci cyklofosfamidu a kortikosteroidů došlo jen k částečné remisi onemocnění s vymizením positivity c-ANCA. Pacient si stěžoval na pokles centrální zrakové ostrosti (CZO) obou očí a diplopii. Problémem byla i vysoká kumulativní dávka cyklofosfamidu s možnými vedlejšími účinky léčby.

Při vstupním očním vyšetření byla CZO pravého oka 6/18, CZO levého oka byla 6/9, nitrooční tlak obou očí byl v normě. Oba bulby byly v mírné protruzi, pacient udával diplopii. Pohyblivost pravého bulbu byla výrazně omezena všemi směry, pohyblivost levého bulbu byla omezena zejména při pohledu nahoru a doleva (obr. 1). Při okraji orbity byly oboustranně hmatné uzlíkovité rezistence. Slzná žláza byla infiltrována, spojivka hyperemická, rohovka byla v horní třetině zašedlá s povrchovou vaskularizací, byla přítomna filamenta a v dolní třetině epitelopatie. Přední komora byla čirá, duhovka klidná, zornice volná, čočka s minimálním zákalem v kortexech. Na pravém oku byl přítomen edém papily zrakového nervu, na levém oku byla papila nasálně neostře ohraničená (obr. 2). Na perimetru obou očí byly okrsky snížené citlivosti. CT vyšetření prokázalo obliteraci všech paranasálních dutin granulomatózní masou a vyplnění obou očních, kde byly do infiltrátů zavzaty i okohybné svaly.

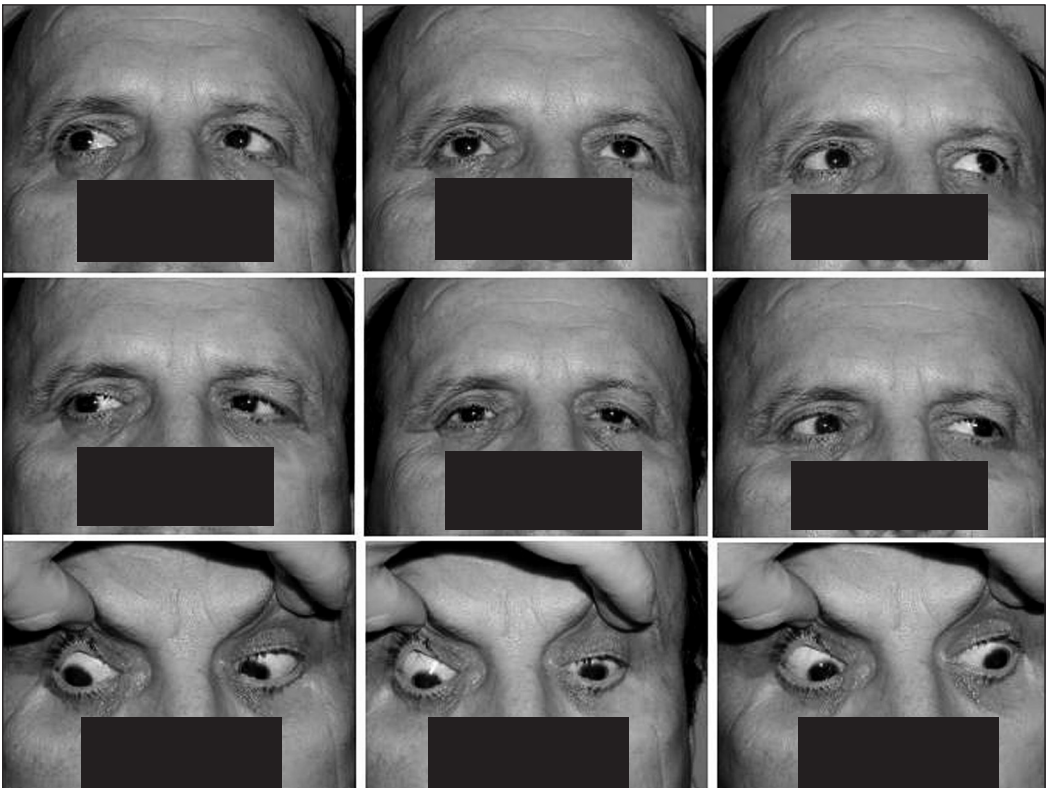Vzhledem k nedostatečné kontrole aktivity onemocnění při terapii cyklofos-



Obr. 1. Protruze bulbů s omezením jejich motility, stav před zahájením léčby infliximabem

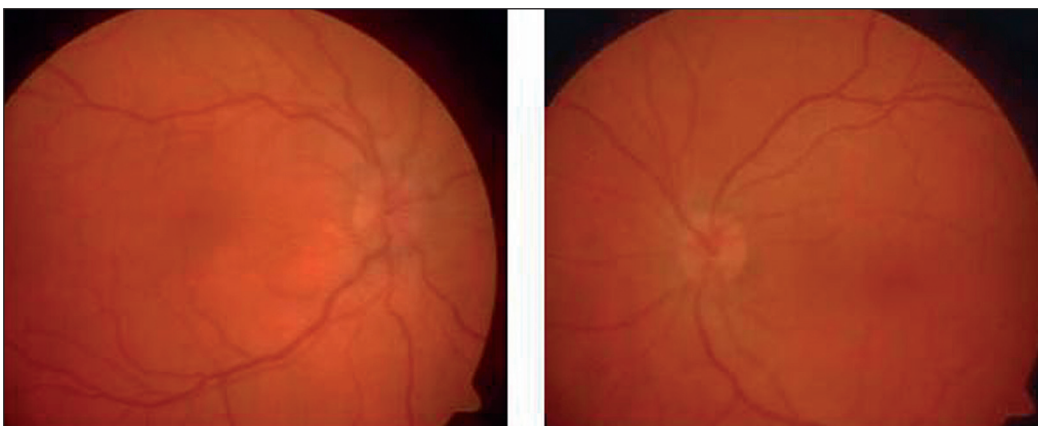


Obr. 2. Edém papily zrakového nervu pravého oka, na levém oku papila s nazálně setřelou hranicí, stav před zahájením léčby infliximabem



Obr. 3. Zlepšení motility bulbů, zmenšení protruze, stav po 5. infúzi infliximabu

famidem a kortikosteroidy a častým exacerbacím při snížení dávek těchto léků jsme indikovali u pacienta se zrak ohrožující Wegenerovou granulomatózou léčbu infliximabem. Před zahájením léčby bylo provedeno kompletní interní vyšetření (včetně



Obr. 4. Ostře ohraničená papila zrakového nervu obou očí, stav po 5. infúzi infliximabu

rentgenového vyšetření hrudníku a Mantoux testu II) se základními laboratorními odběry (FW, KO s diferenciatním rozpočtem leukocytů, CRP, urea, kreatinin, bilirubin, AST, ALT, GMT, moč a sediment) a imunologické vyšetření (imunoglobuliny, komplement, cirkulující imunokomplexy, ANA, anti-ds-DNA, ANCA, SMAb, GPCAb, ENA, AMAb). Tato vyšetření byla v normě, pouze ANCA a SMAb byly pozitivní.

Pacientovi jsme aplikovali 6 dávek infliximabu v nitrožilní infúzi (3mg/kg) spolu s nízkými dávkami perorálního cyklofosfamidu a kostikosteroidů. Interval mezi první a druhou infúzí byl 1 týden, mezi druhou a třetí infúzí 4 týdny. Další intervaly bylo 8, 12 a 34 týdnů. Před čtyřmi posledními infúzemi byl pacient premedikován hydrokortisonem a antihistaminiky. K remisi onemocnění došlo po třetí dávce infliximabu. Regresí retrobulbárního granulomu došlo ke zlepšení CZO obou očí na 6/6 i motility bulbů (obr. 3), ale nález na CT je stacionární. Diplopie přetrvává již jen v krajních horních pohledových směrech, papily zrakových nervů jsou ohraničené (obr. 4). Remise trvá 17 měsíců, nežádoucí účinky terapie jsme nezaznamenali. Z nefrologického hlediska je pacient léčen nízkými dávkami perorálních imunosupresiv, a to cyklofosfamidem 50 mg obden a prednisonem 5 mg denně.

DISKUSE

Zavedení infliximabu do klinické praxe představuje významný pokrok v léčbě mnoha autoimunitních onemocnění. S vysokou úspěšností se začal používat u pacientů s revmatoidní artritidou a Crohnovou chorobou [1, 9, 11]. V současné době se spektrum indikací k zahájení terapie infliximabem rozšiřuje, aplikuje se například u pacientů s ankylozující spondylitidou, psoriatickou artritidou, Wegenerovou granulomatózou, Behcetovou nemocí, Takayasuovou artritidou, obrovskobuněčnou arteritidou, Sjögrenovým syndromem, polymyositidou, systémovou sklerodermií. Protože se jedná o léčbu finančně nákladnou, indikuje se u pacientů s aktivním onemocněním nedostatečně reagujícím na běžně podávaná imunosupresiva.

Byla provedena multicentrická prospektivní studie hodnotící efekt léčby infliximabem u systémové nekrotizující vaskulitidy. K remisi onemocnění došlo u 88 % pacientů, u 21 % pacientů měla léčba infekční komplikace [3]. Pilotní studie hodno-

tící efekt infliximabu u deseti pacientů se systémovou vaskulitidou nedostatečně reagující na běžná imunosupresiva prokázala rychlou terapeutickou odpověď a dobrou toleranci protilátky proti TNF- α . Infliximab byl podán v dávce 5 mg/kg ve dnech 0, 14 a 42 a pak po osmi týdnech [2].

Remise byla popsána již po dvou týdnech léčby infliximabem u pacientů s Wegenerovou granulomatózou a mikroskopickou polyangiitidou, kdy došlo k normalizaci hodnot CRP a sedimentace, pozitivita ANCA přetrvávala [5]. Booth et al. [4] zjistili, že u pacientů se systémovou vaskulitidou infliximab nejen potlačuje zánětlivou reakci, ale rovněž zlepšuje endoteliální dysfunkci normalizací vazomotorické odpovědi.

Kleinert et al. [6] popsali případ pacienta s Wegenerovou granulomatózou léčeného cyklofosfamidem a kortikosteroidy, u něhož došlo k těžkému ledvinnému poškození. Pacient byl během půl roku léčen šesti dávkami infliximabu (3 mg/kg), ke zlepšení orgánových funkcí došlo již po první dávce, léčba byla dobře tolerována.

Lamprecht et al. [7, 8] hodnotili efekt léčby infliximabem u šesti pacientů s Wegenerovou granulomatózou refrakterní na standardní imunosupresiva. U dvou pacientů byl infliximab podán v dávce 3 mg/kg, u čtyřech v dávce 5 mg/kg; kortikosteroidy i cyklofosfamid byly ponechány. Pacienti byli léčeni infliximabem až do úplné remise onemocnění, efektivnější byla dávka 5 mg/kg. Remise byla navozena u pěti pacientů, u jednoho pacienta musela být léčba přerušena z důvodu suspektní systémové infekce.

Rozin [10] se domnívá, že u agresivní formy Wegenerovy granulomatózy se na neadekvátní odpovědi na standardní intenzivní imunosupresivní léčbu podílí jiný mechanismus. Předpokládá existenci bludného kruhu, kdy dochází k autonomní produkci TNF- α . Je dokázáno, že k přenosu signálu dochází cestou NF κ B. Genová exprese skupiny TNF může být rezistentní vůči imunosupresivní terapii a pouze přímá blokáda TNF může tento bludný kruh přerušit.

TNF- α má v organismu svou významnou fyziologickou roli a jeho blokáda může mít své negativní důsledky. Léčba infliximabem může být provázena řadou časných i pozdních nežádoucích účinků, kterým lze předcházet současným podáváním imunomodulačních látek, použitím indukčního režimu léčby, udržovací terapií po indukčním režimu s vyhnutím se dlouhým intervalům mezi aplikacemi. Mezi nežádoucí účinky patří reakce na infúzi, infekční komplikace s možností reaktivace latentní tuberkulózy, kardiiovaskulární reakce, neurologické příhody. U části pacientů se může vytvořit antichimerická protilátka (HACA), jejíž výskyt je podstatně nižší u pacientů léčených současně imunosupresivy než při monoterapii infliximabem. Důsledkem její tvorby bývá snížená účinnost léčby, současně se může podílet na vzniku postinfúzních alergických reakcí [9, 11].

Ve shodě s publikovanými údaji prokazujeme vysokou účinnost léčby infliximabem u našeho pacienta s refrakterní zrak ohrožující Wegenerovou granulomatózou. Pacientovi jsme aplikovali 6 infúzí infliximabu v dávce 3 mg/kg. Tato terapie byla podávána spolu s nízkými dávkami cyklofosfamidu a prednisonu. K remisi onemocnění došlo po třetí dávce infliximabu, nežádoucí účinky léčby jsme nezaznamenali.

ZÁVĚR

Wegenerova granulomatóza se u prezentovaného pacienta klinicky manifestovala retrobulbární granulomatózní masou způsobující exoftalmus obou očí, pro-

gresí diplopie, poklesem CZO, edémem papil zrakových nervů, postižením paranasálních dutin a ledvin. Onemocnění bylo refrakterní k léčbě různými imunosupresivami, včetně intravenózně aplikovanému cyklofosfamidu nebo vysokým dávkám mykofenolát mofetilu podávanými v kombinaci s kortikosteroidy.

Infliximab úspěšně navodil remisi u pacienta se zrak ohrožující Wegenerovou granulomatózou. Tato monoklonální protilátka se zdá být efektivní možností léčby Wegenerovy granulomatózy refrakterní vůči standardní imunosupresivní terapii. Pacientům přináší lepší prognózu a současně umožňuje redukci dávek imunosupresivních preparátů.

LITERATURA

1. **Aeberli, D., Oertle, S., Mauron, H., et al.:** Inhibition of the TNF pathway: use of infliximab and etanercept as remission-inducing agents in cases of therapy-resistant chronic inflammatory disorders. *Swiss. Med. Wkly.*, 132, 2002: 414–422.
2. **Bartolucci, P., Ramanoelina, J., Cohen, P., et al.:** Efficacy of the anti-TNF- α antibody infliximab against refractory systemic vasculitides: an open pilot study on 10 patients. *Rheumatology*, 41, 2002: 1126–1132.
3. **Booth, A., Harper, L., Hammad, T., et al.:** Prospective study of TNF alpha blockade with infliximab in anti-neutrophil cytoplasmic antibody-associated systemic vasculitis. *J. Am. Soc. Nephrol.*, 15, 2004: 717–721.
4. **Booth, A.D., Jayne, D.R.W., Kharbanda, R.K., et al.:** Infliximab improves endothelial dysfunction in systemic vasculitis. A model of vascular inflammation. *Circulation*, 109, 2004: 1718–1723.
5. **Booth, A.D., Jefferson, H.J., Ayliffe, W., et al.:** Safety and efficacy of TNF α blockade in relapsing vasculitis. *Ann. Rheum. Dis.*, 61, 2002: 559.
6. **Kleinert, J., Lorenz, M., Kostler, W., et al.:** Refractory Wegener's granulomatosis responds to tumor necrosis factor blockade. *Wien Klin. Wochenschr.*, 116, 2004: 334–338.
7. **Lamprecht, P., Arbach, O., Voswinkel, J., et al.:** Remissionsinduktion mit Infliximab bei therapierefraktärer Wegenerscher Granulomatose-Verlaufsbeobachtung. *Dtsch. Med. Wochenschr.*, 127, 2002: 1876–1880.
8. **Lamprecht, P., Voswinkel, J., Lilienthal, T., et al.:** Effectiveness of TNF- α blockade with infliximab in refractory Wegener's granulomatosis. *Rheumatology*, 41, 2002: 1303–1307.
9. **Pavelka, K.:** Biologická léčba revmatoidní artritidy a dalších revmatických onemocnění. *Remedia*, 1, 2005: 53–66.
10. **Rozin, A.:** Infliximab efficiency in refractory Wegener's granulomatosis. *Rheumatology*, 42, 2003: 1124–1125.
11. **Volf, V.:** Infliximab v terapii chronických zánětlivých onemocnění střevních u dětí a dospívajících. *Remedia*, 14, 2004: 429–433.

*As. MUDr. Petra Svozílková, Ph.D.
Centrum pro diagnostiku a léčbu uveitid
Oční klinika VFN a 1. LF UK
U Nemocnice 2
128 08 Praha
E-mail: psvoz@lf1.cuni.cz*