

Transpupilární termoterapie v léčbě choroidální neovaskularizace u věkem podmíněné makulární degenerace – roční výsledky

Studnička J., Rencová E., Korda V., Hejzmanová D., Dusová J., Kvasnička J.

Oční klinika LF UK a FN, Hradec Králové,
přednosta prof. MUDr. Pavel Rozsival, CSc.

K životnímu jubileu prof. MUDr. J. Svěráka, DrSc.

Souhrn

Cíl práce: autoři referují o ročních výsledcích studie 56 očí 50 pacientů s exsudativní formou věkem podmíněné makulární degenerace, u kterých byla na Oční klinice LF UK a FN Hradec Králové provedena transpupilární termoterapie. **Pacienti a metodika:** u všech pacientů byla před zákrokem zjišťována nejlépe korigovaná zraková ostrost. Kromě běžných vyšetřovacích metod byla provedena barevná digitální fundusfotografie s topografií léze, fluorescenční angiografie event. indocyaninová angiografie a optická koherenční tomografie. Po zákroku byla ve stanovených časových intervalech vyšetřena nejlépe korigovaná zraková ostrost a nález na sítnici byl hodnocen biomikroskopicky a pomocí srovnávací barevné fundusfotografie, optické koherenční tomografie a fluorescenční angiografie, event. indocyaninové angiografie.

Výsledky: v průběhu jednoho roku po zákroku se zraková ostrost zhoršila o 2 a více řádky Snellenových optotypů u 38,2 % pacientů, stabilizovala v 52,9 % a zlepšila o 2 a více řádky u 8,8 % pacientů. Nález na FAG se zlepšil v 83,9 % a nález na OCT se zlepšil u 84,8 % pacientů. Toto zlepšení bylo statisticky významné. U pacientů s klasickou choroidální neovaskularizací se zraková ostrost zhoršila v 35,8 %, stabilizovala v 57,1 % a zlepšila u 7,1 % pacientů. Nález na FAG se zlepšil v 78,7 %. Nález na OCT se zlepšil u 90,8 % pacientů. Zlepšení prokazatelné na OCT bylo statisticky významné. U pacientů s okultní choroidální neovaskularizací se zraková ostrost zhoršila v 45 %, stabilizovala v 45 % a zlepšila v 10 %. Nález na FAG se zlepšil u 88,9 % pacientů, na OCT u 78,9 % pacientů. Zlepšení bylo statisticky významné.

Závěr: naše výsledky dokazují, že transpupilární termoterapie patří mezi významné metody léčby klasické i okultní choroidální neovaskularizace u exsudativní formy VPMO.

Klíčová slova: věkem podmíněná makulární degenerace, choroidální neovaskularizace, transpupilární termoterapie

Summary

Transpupillary Thermotherapy in the Treatment of Choroidal New Vessels in Age-Related Macular Degeneration – One Year's Results

The aim of the study: Authors refer to one year's results of the study of 56 eyes of 50 patients with the exsudative form of the age-related macular degeneration treated by means of transpupillary thermotherapy at the Department of Ophthalmology, School of Medicine, Charles University, Hradec Králové (Königgrätz), Czech Republic, EU.

Patients and methods: In all patients, the best-corrected visual acuity (BCVA) before treatment was established. Beside the ordinary examination methods, the digital color photography of the fundus with topography of the lesion, fluoresceine angiography (FAG), or possibly indocyanine green angiography and optical coherence tomography (OCT) were performed. After the treatment, in given intervals, the BCVA was established, and retinal findings were evaluated by means of biomicroscopic examination, comparative color photography of the fundus, optical coherence tomography, fluoresceine angiography, or possibly indocyanine green angiography.

Results: During one year after the treatment, the visual acuity decreased by 2 or more lines on Snellen optotypes in 38.2 % of patients, remained stable in 52.9 %, and improved in 8.8 % of patients. The FAG findings improved in 83.9 % and the OCT findings in 84.8 % of patients. This improvement was statistically significant. In patients with classical choroidal membrane, the BCVA decreased in 35.8 %, remained stable in 57.1 % and improved in 7.1 % of patients. The FAG finding improved in 78.7 %, and the OCT finding improved in 90.8 % of patients. The improvement of the OCT findings was statistically significant. In patients with occult choroidal membrane, the visual acuity decreased in 45 %, remained stable in 45 %, and improved in 10 % of patients. The FAG findings improved in 88.9 %, and the OCT findings in 78.9 % of patients. The improvement was statistically significant.

Conclusion: Our results show that transpupillary themotherapy belongs to important methods of treatment of the classical and occult membranes of the choroid in exsudative forms of the ARMD.

Key words: age-related macular degeneration, new vessels of the choroid, transpupillary thermotherapy

Čes. a slov. Oftal., 62, 2006, No. 3, p. 190–199

ÚVOD

Věkem podmíněná makulární degenerace (VPMD) je degenerativní onemocnění sítnice s maximem změn v makulární oblasti. Je nejčastější příčinou praktické slepoty starší populace ve vyspělých zemích. Její prevalence stoupá s věkem, ve věku 65–74 let se vyskytuje v 10 %, u osob starších 75 let až v 25 % populace, oboustranně v 55 % případů [3, 13, 32]. U většiny pacientů je pomalu se rozvíjející „suchá“ atrofická forma VPMD, ale asi v 10 % se vyvine rychle progredující „vlhká“ forma s neovaskulární choroidální membránou (CNV) [3, 13, 32], která je v 80 až 90 % příčinou praktické slepoty při VPMD [32]. Prevalence neovaskulární formy VPMD je podle americké epidemiologické studie 0,88 %, nizozemské 0,72 % a australské 1,2 % [20].

Podle vztahu CNV k retinálnímu pigmentovému epitelu (RPE) Gass rozlišil dva základní typy CNV. Typ I je lokalizován pod RPE a vyskytuje se u okultní CNV převážně při VPMD. Typ II, při kterém prorůstají neovaskulární proliferace přes RPE, je z větší části lokalizován mezi RPE a neuroretinu a vyskytuje se převážně u angiod streaks, myopických CNV, pozánětlivých CNV, choroidálních rup-

tur, při syndromu získané oční histoplazmózy a u většiny klasických CNV při VPMD. Macular photocoagulation study (MPS) definovala tři typy CNV dle lokalizace. Extrafoveální CNV musí být dále než 200 μm od foveální avaskulární zóny (FAZ), juxtafoveální CNV má hranici ve vzdálenosti od 1 do 199 μm od centra FAZ a subfoveální CNV je uložena pod centrem FAZ [11].

Jedna ze současných možností léčby choroidální neovaskularizace vlhké formy VPMD je transpupilární termoterapie (TTT). Z dalších indikací je přítomnost choroidální neovaskularizace u myopické degenerace, idiopatické CNV, očního histoplasmosis syndromu a angiooid streaks. Transpupilární termoterapie se také používá v léčbě očních nádorů, především maligního melanomu choroidey a v léčbě měkkých drúz u VPMD [7, 21]. Princip léčby spočívá v selektivním působení na choroidální membránu, s absorpcí energie melaninem buněk RPE a melanocyty choroidey, bez poškození fotoreceptorů [23]. Tento způsob léčby se využívá při přítomnosti juxtafoveální nebo subfoveální okultní či klasické CNV [1, 5, 8, 9, 18, 19, 23, 24, 25, 29, 31]. Cílem léčby je kontrolovaný postupný vzestup teploty v místě léze až o 10 °C tak, aby nevznikly klinické změny na sítnici v průběhu vlastního ošetření. Selektivní účinek je dosažen emisí infračerveného světla o vlnové délce 810 nm diodovým laserem [4, 8, 9, 10, 14, 15, 16, 18, 23, 27]. Energie, která působí na CNV, je stanovena z velikosti léze a vychází ze zjištění, že na 1 mm průměru léze je nutná energie 248 mW při době působení 60 sekund [14, 15]. Mechanismus účinku se vysvětluje poškozením endotelu cév neovaskulární membrány, který je způsoben přenosem tepla z melanocytů choroidey a buněk RPE. Poškození endoteliálních buněk má za následek zahájení trombogenního stavu, tedy fyziologické kaskády zahrnující agregaci destiček, uvolnění vazoaktivních molekul, adhezi leukocytů, proliferaci buněk RPE, zvýšení vaskulární permeability, uzavření neovaskulární membrány formovaným trombem, okluzí neovaskularizace a její inaktivaci [14, 15, 27]. Výsledná použitá energie je závislá nejen na velikosti, uložení a charakteru léze, typu onemocnění, při kterém se choroidální neovaskularizace vyskytuje, ale i na stupni zkalení optických medií, přítomnosti implantované nitrooční čočky, stupni pigmentace sítnice a na rozsahu serózní ablace RPE [6, 16]. Kontraindikací zákroku je geografická atrofie RPE, CNV ve stadiu vazivové disciformní jizvy a rozsáhlá subretinální hemoragie [23, 24]. Znamky úspěšné léčby jsou zlepšení nebo stabilizace nejlépe korigované zrakové ostrosti (NKZO), s odstupem 2–4 měsíců po léčbě, resorpce intraretinální a nebo subretinální tekutiny, přiložení neuroretiny, remodelace makuly a vytvoření foveální deprese, sledované biomikroskopicky, zároveň s objektivizací pomocí optické koherenční tomografie (OCT) a redukce prosakování tekutiny z CNV. Léčbu je možné opakovat, pokud nedochází k přiložení neuroretiny a nebo RPE, vstřebání intraretinální a nebo subretinální tekutiny, při menší než 50% redukci prosakování tekutiny z CNV a při pokračujícím poklesu zrakové ostrosti. Za komplikace léčby považujeme centrální skotom, který je většinou dočasný a je spojený se vznikem edému v místě léze při zvýšené cévní permeabilitě. Trvalý centrální skotom, spojený s poklesem zrakové ostrosti, vzniká při předávkování léčby a vzniku atrofie RPE v místě zásahu laserem. Asi v 2,2 % případů vznikne okluze retinální arterie po laserovém zákroku. Tato komplikace se vyskytuje v důsledku předchozí léčby onemocnění sítnice argonovým laserem [18, 19, 23]. Další komplikací je vznik subretinální a nebo intraretinální hemoragie.

SOUBOR PACIENTŮ A METODIKA

Studie zahrnuje 56 očí 50 pacientů, léčených na Oční klinice LF UK a FN v Hradci Králové v období od 3. 3. 2003 do 24. 2. 2004, věkové rozmezí 52–89 let, průměr 74,6 let. Jednalo se o 23 mužů a 27 žen. Sledovací doba byla 2–12 měsíců. Průměrná doba sledování byla 10 měsíců. U 5 očí byla sledovací doba 2 měsíce, u 6 očí 6 měsíců, u 11 očí 9 měsíců a u 34 očí 12 měsíců. Všichni pacienti měli příznaky zhoršeného vidění, změny v kvalitě obrazu a klinické známky přítomnosti CNV vedoucí k VPMD s nebo bez ablace RPE. V diagnostice choroidální neovaskularizace, zjištění stadia onemocnění a stanovení možného typu léčby jsme použili vyšetření zrakové ostrosti Snellenovými optotypy, vyšetření předního segmentu štěrbinovou lampou, zadního segmentu biomikroskopicky bezkontaktní čočkou. Provedli jsme barevnou fundusfotografii a změření plochy a průměru léze, fluorescenční angiografii (FAG), v indikovaných případech i indocyaninovou angiografii (ICG) a u každého pacienta OCT.

Pacienti byli ošetřeni diodovým laserem IRIDIS (Quantel Medical) emitující záření o vlnové délce 810 nm. Doba expozice byla 60 sekund, energie byla stanovena podle rozsahu léze. Základní parametr vycházel z klinicky ověřeného koeficientu užití energie 248 mW/mm. Během ošetření nesměly vzniknout klinické změny na sítnici. Rozsah stopy se pohyboval mezi 0,5–4 mm. Pro transmisi záření byla použita Goldmannova trojboká čočka s koeficientem zvětšení 0,93. Velikost laserové stopy a jejich počet byl zvolen s maximální snahou překrýt hranice CNV či zdroje proskakování. Energie použitá u sledovaných pacientů byla v rozsahu od 250 mW do 1,1 W. Při předoperačním vyšetření a při vyšetření v období 1, 2, 6 a 9 měsíců po zákroku jsme použili běžné vyšetřovací metody rozšířené o digitální fundus fotografii, FAG na přístroji Zeiss FF 450 + IR a OCT na přístroji Zeiss OCT 2 a Stratus OCT 3. Po jednom a devíti měsících léčby bylo provedeno vyšetření nejlépe korigované zrakové ostrosti, vyšetření předního segmentu, provedení fundusfotografie a vyšetření OCT, při které bylo porovnáváno zmenšení exsudace. Za dva a 12 měsíců po léčbě byla zjišťována nejlépe korigovaná zraková ostrost, nález na předním segmentu, na zadním segmentu pomocí fundusfotografie a na FAG, kde byla zjišťována redukce exsudace z CNV. Šest měsíců po léčbě byla zjišťována zraková ostrost, nález na předním segmentu a na zadním segmentu biomikroskopicky. V případech, kdy byla zjištěna menší než 50 % redukce exsudace z CNV, nebyla patrná resorpce tekutiny a přiložení elevované neuroretiny a nebo RPE na OCT a nebo byl pokračující pokles ZO, bylo provedeno opakování léčby. Ke zjištění statistické významnosti byl použit Wilcoxon Signed Ranks test.

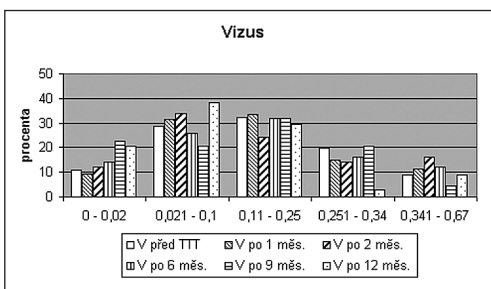
VÝSLEDKY

Ve studii byl hodnocen výsledek transpupilární termoterapie u 56 očí 50 pacientů. Z celkového počtu bylo 29 očí s okultní CNV – 51,8 % a 27 očí s klasickou CNV – 48,2 %. Mezi klasickou formu CNV jsme zařadili také pacienty s převážně klasickou CNV, která obsahuje více jak 50 % složky klasické a mezi okultní formu pacienty s minimálně klasickou CNV, která obsahuje méně jak 50 % složky klasické. TTT jsme opakovali v 16 případech (28,6 %), u 11 očí s okultní CNV, u 5 očí s klasickou

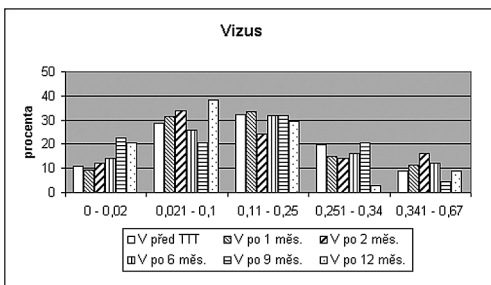
CNV. Při opakovaném zákroku byla použita energie většinou o 10 % vyšší ve srovnání s předchozím zákrokem.

Graf 1 znázorňuje zrakovou ostrost u všech pacientů před léčbou a v určených časových obdobích po léčbě. Zraková ostrost se zlepšila měsíc po léčbě u 3,7 % očí, stabilizovala v 90,7 % a zhoršila u 5,6 % očí. Jako stabilizaci jsme hodnotili zrakovou ostrost stejnou nebo o řádek horší či lepší ve srovnání se zrakovou ostrostití před léčbou. Zhoršení znamenalo pokles zrakové ostrostiti o dva a více řádky Snellenových optotypů. Za 6 měsíců po léčbě se zlepšila zraková ostrost v 10,2 %, stabilizovala v 75,5 % a zhoršila v 14,3 %. Za 9 měsíců po léčbě se zraková ostrost zlepšila u 6,7 % očí, stabilizovala v 75,5 % a zhoršila u 17,8 % očí. Za 12 měsíců po léčbě se zraková ostrost zlepšila v 8,8 %, stabilizovala v 52,9 %, zhoršila v 38,2 %.

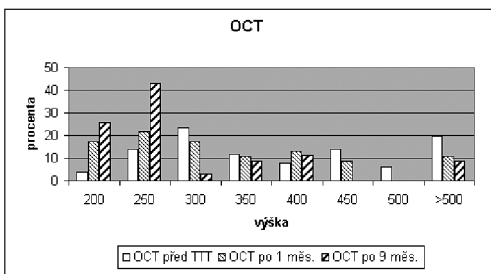
Velikost exsudace CNV prokazatelné na FAG, kterou znázorňuje graf 2, byla před ošetřením v průměru 5,2 mm², medián 4,03 mm². Dva měsíce po ošetření byla plocha exsudace v průměru 3,9 mm², medián 2,55 mm². Dvanáct měsíců po ošetření byla exsudace prokazatelná na FAG v průměru 2,69 mm², medián 0,84 mm². Regrese nálezu a snížení až vymizení extravazace barviva z CNV bylo prokazatelné v 54,2 % po dvou měsících léčby a v 83,9 % po 12 měsících léčby. Zlepšení bylo statisticky významné, p = 0,004.



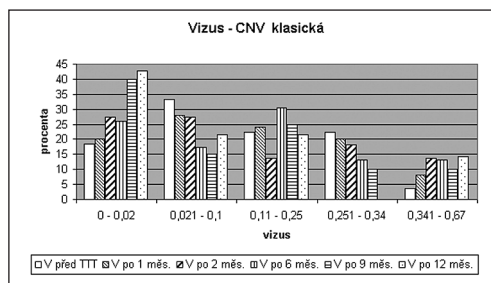
Graf 1. Zraková ostrost před léčbou a po léčbě u všech pacientů



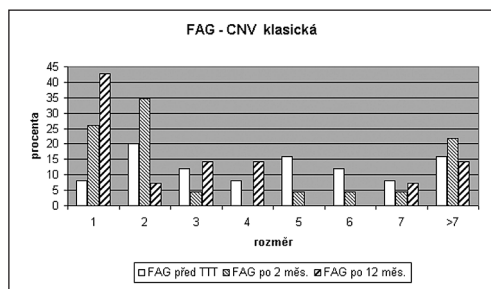
Graf 2. FAG před léčbou, 2 a 12 měsíců po léčbě



Graf 3. OCT před, měsíc a 9 měsíců po léčbě



Graf 4. Zraková ostrost u pacientů s klasickou CNV před a po léčbě



Graf 5. FAG u pacientů s klasickou CNV před a po léčbě

Tloušťka sítnice zjištělná na OCT, kterou znázorňuje graf 3, byla u pacientů před ošetřením průměrně 364,09 μm , medián 346 μm , měsíc po operaci byla v průměru 311,43 μm , medián 289 μm , devět měsíců po ošetření byla tloušťka sítnice v průměru 263,86 μm , medián 216 μm . Regrese edému neuroretiny, ablace neuroretiny a nebo RPE bylo prokázáno na OCT v 68,7 % měsíc po léčbě a v 84,8 % devět měsíců po léčbě. Zlepšení bylo statisticky významné, $p < 0,001$.

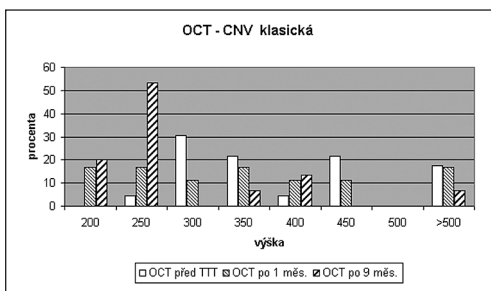
U podskupiny s klasickou CNV se zraková ostrost zlepšila měsíc po léčbě u 7,7 % očí, stabilizovala u 92,3 % očí. Šest měsíců po léčbě bylo zlepšení u 9,1 % očí, stabilizace u 72,7 % očí a zhoršení u 18,2 % očí. Devět měsíců po ošetření byla zraková ostrost zlepšena v 5 %, stabilizována v 75 % a zhoršena v 20 %. Rok po léčbě se zraková ostrost zlepšila v 7,1 % případů, stabilizovala v 57,1 % případů a zhoršila v 35,8 % případů, jak ukazuje graf 4.

Změny velikosti exsudace v průběhu léčby ukazuje graf 5. Exsudace prokazatelná na FAG byla před ošetřením v průměru 4,79 mm^2 , medián 4,29 mm^2 , dva měsíce po ošetření byla průměrná plocha 4,36 mm^2 , medián 1,8 mm^2 . Dvanáct měsíců po ošetření byla v průměru 3,2 mm^2 , medián 2,09 mm^2 . Regrese nálezu a snížení až vymizení extravazace barviva z CNV byla prokazatelná v 78,7 % po 12 měsících léčby a nebyla statisticky významná.

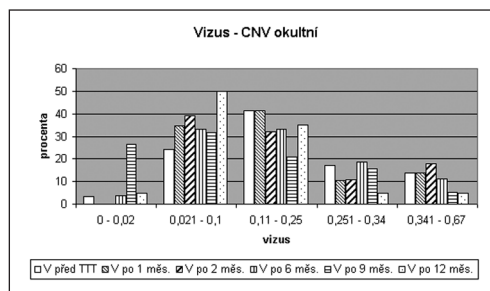
Tloušťka sítnice prokazatelná na OCT, kterou ukazuje graf 6, byla v této podskupině před ošetřením průměrně 367,48 μm , medián 331 μm , měsíc po ošetření 330,39 μm , medián 323 μm . Devět měsíců po ošetření byla průměrná tloušťka sítnice 261,53 μm , medián 212 μm . Regrese edému neuroretiny, ablace neuroretiny a nebo RPE byla prokázána na OCT v 90,8 % devět měsíců po léčbě. Zlepšení bylo statisticky významné, $p = 0,013$.

Změny zrakové ostrosti v průběhu léčby u podskupiny s okultní CNV dokumentuje graf 7. Měsíc po léčbě byla stabilizována v 89,6 % případů a zhoršena v 10,4 % případů, šest měsíců po léčbě bylo zlepšení u 3,6 % očí, stabilizace u 82,1 % očí a zhoršení u 14,3 % očí. Devět měsíců po léčbě se zraková ostrost zlepšila u 8,3 % očí, stabilizovala u 75 % očí a zhoršila u 16,7 % očí. Rok po léčbě bylo zlepšení u 10 % očí, stabilizace u 45 % očí a zhoršení u 45 % očí.

Změny velikosti exsudace prokazatelné na FAG v průběhu léčby u podskupiny s okultní CNV ukazuje graf 8. Před ošetřením byla v průměru 5,59 mm^2 , medián 3,99 mm^2 . Dva měsíce po ošetření byla průměrná exsudace 3,51 mm^2 , medián 3,39 mm^2 . Dvanáct měsíců po ošetření byla v průměru 2,32 mm^2 , medián 0,79 mm^2 . Regrese nálezu až snížení až vymizení extravazace barviva z CNV bylo prokazatelné v 88,9 % po 12 měsících léčby. Zlepšení nálezu bylo statisticky významné, $p = 0,006$.

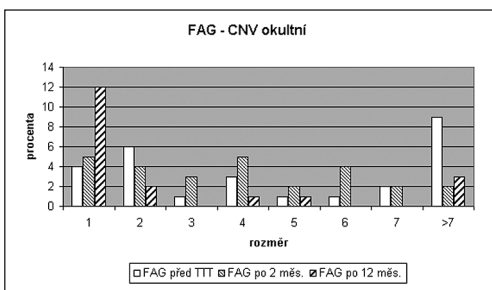


Graf 6. OCT u pacientů s klasickou CNV před a po léčbě

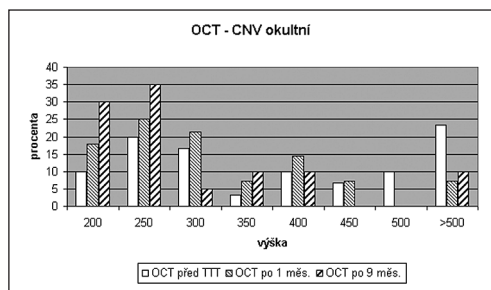


Graf 7. Zraková ostrost u pacientů s okultní CNV před a po léčbě

Tloušťka sítnice byla u této podskupiny před ošetřením v průměru 361,32 μm , medián 352 μm . Měsíc po ošetření 299,25 μm , medián 283 μm . Devět měsíců po léčbě byla průměrná tloušťka sítnice 265,6 μm , medián 226 μm , jak ukazuje graf 9. Regrese edému neuroretiny, ablace neuroretiny a nebo RPE byla prokázána na OCT v 78,9 % devět měsíců po léčbě. Zlepšení bylo statisticky významné, $p = 0,002$.

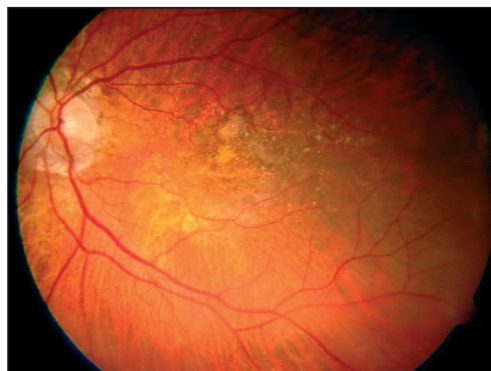
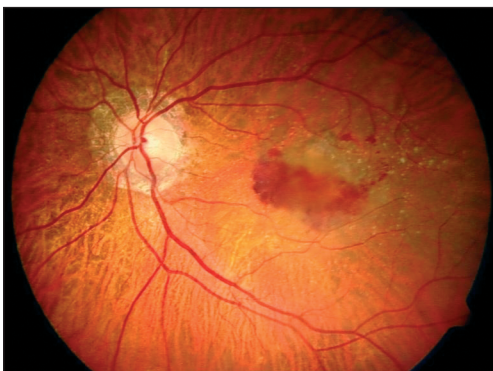


Graf 8. FAG u pacientů s okulární CNV před a po léčbě



Graf 9. OCT u pacientů s okulární CNV před a po léčbě

V průběhu sledování jsme zjistili určitý stupeň atrofie RPE u 28 očí (50 %), u 14 očí s okulární CNV (48,3 %) a 14 očí s klasickou CNV (51,7 %). Ohraničenou chorioretinální atrofii korespondující s laserovou stopou jsme pozorovali u 10 očí (17,9 %), 5 očí s okulární CNV (17,2 %) a 5 očí s klasickou CNV (18,5 %). Komplikace v průběhu ošetření jsme nepozorovali u žádného pacienta. Klinické změny u exsudativní formy VPMD po 6 měsících léčby ukazuje obrázek 1 a, b.



Obr. 1 a, b. Srovnání nálezů u exsudativní formy VPMD před a po TTT

DISKUSE

Léčba věkem podmíněné makulární degenerace je nutným cílem nejen v dnešní době, ale především do budoucna. S předpokládaným stárnutím civilizace uvádí AMD Alliance International předpoklad 28 milionů pacientů s VPMD

v zemích EU v roce 2025 [17]. V léčbě choroidální neovaskularizace použil první diodový laser Reichel E. a kol. [24] v r. 1999. V jeho pilotní studii je u 16 očí 15 pacientů s okulní CNV v průměrném sledovacím období 13 měsíců stabilizace u 56 % očí, zlepšení u 19 % očí a zhoršení u 25 % očí. Redukce exsudace, prokazatelná na OCT, nastala u 94 % očí. Podobně jako u dalších autorů je v našem souboru použit diodový laser k inaktivaci a zabránění progresu nejen okulní, ale i klasické choroidální membrány. Newsom a kol. [19] publikoval výsledek léčby 42 očí s klasickou nebo okulní CNV. Průměrná sledovací doba byla 6,5 měsíce. Uvádí, že u 62 % očí došlo ke stabilizaci, u 36 % očí se zraková ostrost zhoršila o 3–5 řádků Snellenových optotypů a u 2 % očí se zraková ostrost zhoršila o 6 a nebo více řádků. Podobně jako u Newsoma a spol. [19] či Reichela a spol. [24] byla u našeho souboru stabilizace ZO dosažena u 52,9 % očí, zlepšena u 8,8 % očí a zhoršena u 38,2 % očí. V našem souboru byla stabilizace stanovena v rozsahu pouze 3 řádků Snellenových optotypů. Redukce exsudace prokazatelná na OCT byla v 84,8 %, podobně jako v práci Newsoma a spol. [19], kde byla v 82 %. Podobné výsledky uvádí Olk a spol. [28], který publikoval soubor 172 očí s okulní CNV a jehož výsledek redukce exsudace 12 měsíců po léčbě byl 75 %. Sanders a spol. [28] udává 12 měsíců sledovací dobu u 114 očí s predominantně okulní CNV se zlepšením nebo stabilizací v 57 % a zhoršením v 43 % při stabilizaci \pm 2 řádky optotypů. Kim a spol. [28] uvádí u 58 očí s okulní CNV ve sledovacím období průměrně 9 měsíců zlepšení nebo stabilizaci u 72 % očí, zhoršení o 3 anebo více řádků u 28 % očí. Redukci exsudace zjistil u 79 % očí. Podobné výsledky jsou publikovány také při fotodynamické terapii (PDT) s použitím verteporfinu Visudyneu. Studie Treatment of AMD with Photodynamic Therapy (TAP), která hodnotila vliv léčby u klasické a převážně klasické CNV, zaznamenala za 2 roky stabilizaci zrakové ostrosti ve srovnání se vstupní zrakovou ostrostí v 59 % ve srovnání s placebem, kde byla stabilizace pouze v 31 %. Studie Verteporfin In Photodynamic Therapy (VIP), která hodnotila okulní CNV, prokázala stabilizaci ve dvouletém sledovaném období u 45 % ve srovnání s 32 % pacientů, kterým bylo podáno placebo [12, 13, 26, 30, 32]. V případě přirozeného průběhu okulní CNV u VPMD udává Bressler et al. [2] v retrospektivní studii 84 očí v 63 % zhoršení o 3 a více řádků optotypů v časové periodě 2 let. Ve srovnání u kontrolní skupiny studie radioterapie v léčbě VPMD [22] bylo zhoršení zrakové ostrosti o 3,4 řádku během 1 roku u 59 pacientů s okulní CNV.

ZÁVĚR

Transpupilární termoterapie v léčbě exsudativní formy věkem podmíněné makulární degenerace umožňuje ve většině případů stabilizovat projevy aktivity choroidální neovaskularizace. Naše práce ukazuje statisticky významné zlepšení nálezu prokazatelné na FAG i OCT. Výsledná zraková ostrost je do jisté míry limitována vznikem chorioretinální atrofie a subretinálním fibrózním jizvením. Ve většině případů je však určitá atrofie RPE součástí klinického nálezu před laserovým ošetřením. Transpupilární termoterapie má minimální množství vedlejších následků, úspěšnost léčby je závislá na správné a včasné diagnostice onemocnění a správném nastavení použité energie diodového laseru. Ve srovnání s výsledky ostatních studií léčby exsudativní formy VPMD a přirozeného průběhu onemocnění je transpupilární termoterapie vhodným rozšířením léčby této zrak devastující choroby.

LITERATURA

1. **Algvere, P. V., Libert, C., Lindgärde G. et al.:** Transpupillary thermotherapy of predominantly occult choroidal neovascularization in age-related macular degeneration with 12 months follow-up. *Acta Ophthalmol Scand*, 81, 2003, 2: 110–117.
2. **Bressler, N. M., Frost, L. A., Bressler, S. B. et al.:** Natural course of poorly defined choroidal neovascularization associated with macular degeneration. *Arch Ophthalmol.*, 106, 1988: 1537–1542.
3. **Boguszaková, J.:** Věkem podmíněná makulární degenerace. *Prakt. Lék.*, 81, 2001, 6: 310–314.
4. **Connolly, B. P., Regillo C. D., Eagle, Jr. R. C. et al.:** The Histopathologic Effects of Transpupillary Thermotherapy in Human Eyes. *Ophthalmology*, 110, 2003: 415–420.
5. **Ernest, J., Němec, P., Svoboda, R.:** Transpupilární termoterapie neovaskulárních membrán mezi ostatními léčebnými postupy. *Čes. a slov. Oftal.*, 60, 2004, 4: 248–253.
6. **Ibarra, M. S., Hsu, J., Naureen, M. et al.:** Retinal Temperature Increase during Transpupillary Thermotherapy: Effects of Pigmentation, Subretinal Blood, and Choroidal Blood Flow. *Invest Ophthalmol Vis Sci*, 45, 2004: 3678–3682.
7. **Journée-de Korver, J. G., Oosterhuis, J. A., de Wolff-Rouendaal, D. et al.:** Histopathological findings in human choroidal melanomas after transpupillary thermotherapy. *Brit J Ophthalmol*, 81, 1997, 3: 234–239.
8. **Karel, I., Záhlava, J.:** Transpupilární termoterapie u věkem podmíněné degenerace makuly s choroidální neovaskulární membránou. *Čes. a slov. Oftal.*, 58, 2002, 4: 274–277.
9. **Karel, I., Záhlava, J., Boguszaková, J. et al.:** Transpupilární termoterapie u věkem podmíněné makulární degenerace. Předběžné výsledky. *Čes. a slov. Oftal.*, 58, 2002, 4: 215–223.
10. **Karel, I., Záhlava, J., Boguszaková, J. et al.:** Transpupilární termoterapie u věkem podmíněné serózní ablace pigmentového epitelu sítnice. *Čes. a slov. Oftal.*, 60, 2004, 2: 89–97.
11. **Kertes, P. J., Conway, M. D.:** *Clinical Trials in ophthalmology*. 1st ed. Lippincott Williams & Wilkins, Baltimore 1998, 378 s.
12. **Kuchynka, P.:** *Trendy soudobé oftalmologie*. 1. vyd. Galén, Praha 2000, 191 s.
13. **Landy, J., Brown, G. C.:** Update on Photodynamic Therapy. *Curr Opin Ophthalmol*, 14, 2003: 163–168.
14. **Lanzetta, P., Michieletto, P., Pirracchio, A. et al.:** Early vascular changes induced by transpupillary thermotherapy of choroidal neovascularization. *Ophthalmology*, 109, 2002, 6: 1098–1104.
15. **Mainster, M. A., Reichel, E.:** Transpupillary Thermotherapy for Age Related Macular Degeneration: Long-Pulse Photocoagulation, Apoptosis, and Heat Shock Proteins. *Ophthalmic Surg Lasers*, 31, 2000, 5: 359–373.
16. **Ming, Y., Algvere, P. V., Odergren, A.:** Subthreshold Transpupillary Thermotherapy Reduces Experimental Choroidal Neovascularization in the Mouse without Collateral Damage to the Neural Retina. *Invest Ophthalmol Vis Sci*, 45, 2004: 1969–1974.
17. **McGinn, P.:** AMD treatment could stretch ophthalmic services to their limits. *EuroTimes*, 9, 2004, 7: 14.
18. *New Approaches to Age-Related Macular Degeneration*. Review of *Ophthalmology*, September 2000, 101–116.
19. **Newsom, R. S. B., McAlister, J. C., Saeed, M. et al.:** Transpupillary thermotherapy (TTT) for the treatment of choroidal neovascularisation. *Brit J Ophthalmol*, 85, 2001, 2: 173–178
20. **Noemi, L.:** Neovascular Age-Related Macular Degeneration. *Comp. Ophthalmol Update*, 5, 2004, 3: 143–161
21. **Olk, R. J., Friberg, T. R., Stickney, K. L. et al.:** Therapeutic benefits of infrared (810 nm) diode laser macular grid photocoagulation in prophylactic treatment of nonexudative age-related macular degeneration: two-year results of a randomized pilot study. *Ophthalmology*, 106, 1999, 11: 2082–2090.
22. *Ophthalmic Outcomes Submacular Surgery Trials Pilot Study: Report Number 1*. Submacular surgery trials randomized pilot trial of laser photocoagulation versus surgery for recurrent choroidal neovascularization secondary to age-related macular degeneration. *Am J Ophthalmol.*, 130, 2000: 387–407
23. **Pirracchio, A., Michieletto, P., Bandello, F. et al.:** Transpupillary Thermotherapy: a developing approach in the treatment of subfoveal choroidal membranes during age-related macular degeneration. *Journal of the Bombay Ophthalmologists' Association*, 11, 2001, 4: 135–14.

24. **Reichel, E., Berrocal, A. M., Ip, M. et al.:** Transpupillary thermotherapy of occult subfoveal choroidal neovascularization in patients with age-related macular degeneration. *Ophthalmology*, 106, 1999, 10: 1908–1914
25. **Rogers, A. H., Reichel, E.:** Transpupillary thermotherapy of subfoveal occult choroidal neovascularization. *Curr Opin Ophthalmol.*, 12, 2001, 3: 212–215.
26. **Souček, P., Boguszaková, J., Cihelková, I.:** Fotodynamická terapie s preparátem Visudyne u makulární degenerace se subfoveolárně uloženou převážně klasickou choroidální neovaskularizací. *Čes. a slov. Oftal.*, 58, 2002, 2: 89–97.
27. **Subramanian, M. L., Reichel, E.:** Current indications of transpupillary thermotherapy for the treatment of posterior segment diseases. *Cur Opin in Ophthalmol*, 14, 2003: 155–158.
28. Transpupillary Thermotherapy Photocoagulation for Choroidal Neovascular Membranes, Summaries of Published and Presented Studies with 6 Months Follow-Up Using the IRIS Medical® 810 nm Ocu-Light® SLx Photocoagulator, IRIDEX, 1–9.
29. **Tranos, P., Singh, M., Peter, N. M. et al.:** Transpupillary thermotherapy for the treatment of subfoveal choroidal neovascularization associated with age-related macular degeneration. *Acta Ophthalmol Scan*, 82, 2004, 5: 585–590.
30. Treatment of Age-Related Macular Degeneration with Photodynamic Therapy and Verteporfin in Photodynamic Therapy Study Groups: Effect of Lesion Size, Visual Acuity, and Lesion Composition on Visual Acuity Change With and Without Verteporfin Therapy for Choroidal Neovascularization Secondary to Age-related Macular Degeneration: TAP and VIP Report No. 1. *Am J Ophthalmol*, 136, 2003: 407–418.
31. **Verma, L., Tewari, H. K., Nainiwal, S.:** Transpupillary thermotherapy in subfoveal choroidal neovascular membrane secondary to age-related macular degeneration. *Indian J Ophthalmol.*, 52, 2004, 1: 35–40.
32. Visudyne®, product monograph, third edition, Chameleon Medical Communications Ltd, London 2003, 92.

MUDr. Jan Studnička
Oční klinika FN
Sokolská 581
500 02 Hradec Králové
e-mail: jan.studnicka@email.cz
tel.: 495833521

RISUS OPHTHALMOLOGICUS

Jak Otto Wichterle prezentoval svůj vynález

Věřím, že pozdější akademik Wichterle (1913–1998) by byl za svůj vynález měkkých kontaktních čoček obdržel Nobelovu cenu, kdyby mu v cestě nestál jeho osobě nepřející minulý režim. Vypráví nám o tom bez trpkosti ve své knize „Vzpomínky“. Jedna historka se mi tam zdá úsměvná. Wichterle líčí: „Vrcholné číslo mé produkce v USA na účastníky velmi zapůsobilo. Vytáhl jsem si totiž čočku, o níž jsem přednášel, z oka, hodil ji na zem, pošlapal botou a po ocucání v ústech ji zase zpět do oka vrazil“.

Dol.