

---

## Sympatická oftalmie

---

**Svozílková P., Říhová E., Břichová M., Plšková J., Jeníčková D., Kalvodová B.**

Oční klinika VFN a 1. LF UK, Praha,  
přednosta doc. MUDr. B. Kalvodová, CSc.

---

### Souhrn

**Cíl:** zhodnotit efekt léčby na navození remise a zachování zrakových funkcí u pacientů se sympatickou oftalmií.

**Metodika:** retrospektivní studie.

**Výsledky:** v letech 1999-2004 jsme léčili čtyři pacienty s diagnózou sympatické oftalmie. Všichni pacienti byli muži, průměrný věk byl 27,5 roku (15–49 let). U dvou pacientů předcházelo vzniku sympatické oftalmie penetrující poranění oka s následnými operačními výkony, u dalších dvou pacientů se sympatická oftalmie rozvinula po chirurgickém výkonu (pars plana vitrektomie) bez předchozího traumatu oka. Dva pacienti byli léčeni monoterapií kortikosteroidy, další dva pacienti kombinovanou imunosupresivní léčbou. U všech pacientů měla terapie pozitivní klinickou odezvu.

**Závěr:** sympatická oftalmie je relativně vzácné, ale závažné oční onemocnění. Mezi vyvolávající faktory patří penetrující poranění oka, v současné době se zvyšuje výskyt sympatické oftalmie po operačních zákrocích, zejména pars plana vitrektomie. Včasné nasazená imunosupresivní terapie může výrazně ovlivnit chorobný proces, zabránit rozvoji nitroočního zánětu, a tím zachovat zrakové funkce.

**Klíčová slova:** sympatická oftalmie, imunosupresivní léčba, pars plana vitrektomie, penetrující poranění bulbu

### Summary

#### Sympathetic Ophthalmia

**Purpose:** to evaluate the efficacy of treatment on prevention of disease development and protection of visual outcomes in patients suffering from sympathetic ophthalmia.

**Methods:** retrospective case.

**Results:** four patients with sympathetic ophthalmia were treated in our department from 1999 to 2004. All patients were men with the mean age 27.5 years (15-49 years). In two patients, there was a history of penetrating eye injury prior to the onset of sympathetic ophthalmia, in other two patients sympathetic ophthalmia occurred after eye surgery (pars plana vitrectomy), with no previous ocular trauma. Two patients were treated with monotherapy of corticosteroids; other two patients were commenced on combined immunosuppression. In all these cases, the therapy was effective.

**Conclusion:** sympathetic ophthalmia is a rare, sight-threatening eye disease. Among the triggering factors dominates penetrating eye injury, however, there is currently an increase in the number of cases with sympathetic ophthalmia

**following eye surgery, mainly pars plana vitrectomy. Early introduction of immunosuppressive treatment can get the disease under control, prevent the development of intraocular inflammation and improve visual outcomes.**

**Key words: sympathetic ophthalmia, immunosuppressive therapy, pars plana vitrectomy, penetrating eye injury**

*Čes. a slov. Oftal., 62, 2006, No. 3, p. 218–223*

---

## ÚVOD

---

Sympatická oftalmie je relativně vzácné, ale závažné, zrak ohrožující onemocnění, při kterém dochází k autoimunitní reakci proti dříve sekvestrovanému retinálnímu antigenu. Mezi vyvolávající faktory patří nejčastěji penetrující poranění bulbu, v současné době se zvyšuje výskyt sympatické oftalmie i po nitroočních operačních zákrocích, zejména pars plana vitrektomii [3, 4, 7]. V 90 % případů se onemocnění projeví do 1 roku po úrazu či operaci oka, ale popisováno je rozmezí 5 dnů až 66 let. Muži bývají postiženi stejně často jako ženy. Riziko vzniku sympatické oftalmie se zvyšuje u starších osob, což zřejmě souvisí se zvýšenou frekvencí očních operací [1, 4]. Mezi symptomy onemocnění patří oboustranná oční bolest, ciliární injekce, fotofobie, pokles centrální zrakové ostrosti (CZO), zhoršená akomodace. Sympatická oftalmie se manifestuje jako bilaterální granulomatózní panuveitida. K léčbě se používají účinné dávky imunopresivních látek, nejčastěji kortikosteroidů v monoterapii či v kombinaci s cyklosporinem A, azathioprinem nebo methotrexátem.

---

## VLASTNÍ POZOROVÁNÍ

---

V letech 1999-2004 byli v Centru pro diagnostiku a léčbu uveitid VFN a 1. LF UK dlouhodobě sledováni a léčeni 4 pacienti s diagnózou sympatické oftalmie. Všichni pacienti byli muži, průměrný věk byl 27,5 roku (15-49 let). U dvou pacientů předcházelo vzniku sympatické oftalmie penetrující poranění oka s následnými operačními výkony, u dalších dvou pacientů se sympatická oftalmie rozvinula po chirurgickém výkonu (pars plana vitrektomii) bez předchozího traumatu oka. Doba od úrazu či operace oka k projevům sympatické oftalmie se pohybovala v rozmezí od 14 měsíců do 11,5 let. Dva pacienti byli léčeni monoterapií kortikosteroidy, další dva pacienti kombinovanou imunopresivní léčbou.

### Pacient č. 1

29letý muž s dvoutýdenní anamnézou poklesu CZO levého oka a světloplachostí byl poslán na naši kliniku ke konziliárnímu vyšetření. Pacient má amblyopii pravého oka, v dětství byl opakovaně operován pro strabismus, brýle nosí od 5 let. Před 12 lety utrpěl úraz pravého oka prasklým brusným kotoučem a došlo k penetrujícímu poranění skléry, které bylo ošetřeno suturou. Pacient byl následně hospi-

talizován pro sekundární glaukom, během hospitalizací byly provedeny cyklo-kryokoagulace, goniotrepance, revize goniotrepance, operace traumatické katarakty s implantací předněkomorové čočky, pacient byl operován pro strabismus pravého oka.

Při přijetí byla CZO pravého, amblyopického oka prsty na 2 m, certa. CZO levého oka byla 6/9 s -1,0 Ds 0,5Dcyl/100 st., Jč 2. Nitrooční tlak byl oboustranně v normě. Na endotelu rohovky obou očí byly četné špekovité precipitáty. Oční pozadí pravého oka nebylo možné spolehlivě posoudit pro užší zornici, papila zrakového nervu byla ohraničená, s širší hlubší exkavací, C/D 0,5, v makule byly přítomny známky těžké makulopatie, pravděpodobně traumatické. Na očním pozadí levého oka se vyskytovala četná drobná žlutobělavá ložiska, maximum jejich výskytu bylo v temporálním dolním kvadrantu. Pozdní venózní fáze fluoroangiografie prokázala hyperfluorescenci těchto ložisek. Po provedení komplexního vyšetření pacienta, které nepotvrdilo souvislost nitroočního zánětu se systémovým onemocněním, byla stanovena diagnóza sympatické oftalmie. Pacientovi byl nasazen prednison v dávce 1mg/kg/den. Dávka kortikosteroidů byla při zlepšujícím se očním nálezu postupně snižována. Při kontrole za 1 měsíc zbylo v periferii fundu levého oka již jen několik drobných tvrdších ohraničených ložisek a došlo ke zlepšení CZO vlevo na 6/6 s korekcí, Jč 1.

### Pacient č. 2

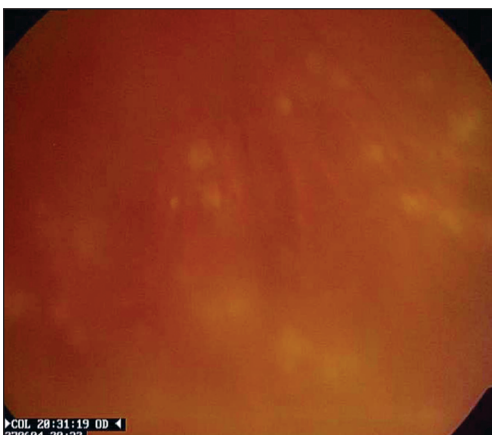
17letý pacient byl přijat k vyšetření pro zmnožení plovoucích zákalků před pravým okem. Před 10 lety utrpěl penetrující poranění levého oka dřevěným šípem s inkarcerací duhovky a traumatickou kataraktou. Byla provedena sutura rohovky, následně byla provedena další operace, kdy byly rozrušeny adherence duhovky k ranně a zadní synechie. CZO levého oka byla pohyb, certa. Za dva roky po poranění byl pacient hospitalizován na jiném pracovišti a léčen po dobu čtyř měsíců kortikosteroidy a cyklosporinem A pro suspektní sympatickou oftalmii. Při léčbě došlo k postupnému zlepšení klinického nálezu.

Za tři roky došlo k exacerbaci onemocnění. Při přijetí na naši kliniku šest let po úraze byla CZO pravého oka 6/6, Jč 1, CZO levého oka byla certa. Na předním segmentu obou očí a na očním pozadí pravého oka byly známky mírné aktivity nitroočního zánětu. Oční pozadí levého oka nebylo možné diferencovat pro intumescentní traumatickou kataraktu. Byla zahájena kombinovaná imunopresivní léčba prednisonem a methotrexátem, při které došlo k ústupu aktivity nitroočního zánětu.

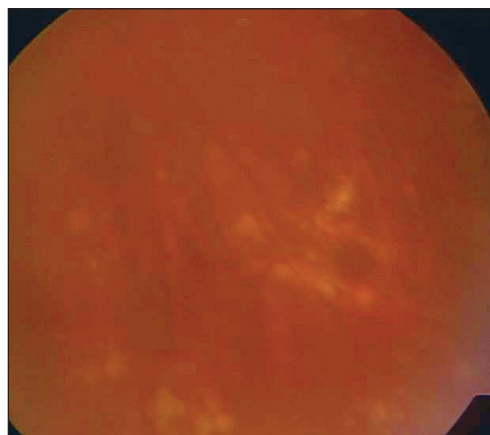
### Pacient č. 3

49letý pacient, u kterého došlo k rozvoji sympatické oftalmie 14 měsíců po pars plana vitrektomii s odběry vzorků sklivce levého oka pro podezření na virovou etiologii zánětu. CZO pravého oka byla 6/9 partim s+0,75 Ds, Jč 7 s+3,75 Ds. CZO levého oka byla incerta. Na očním pozadí pravého oka se vyskytovala četná žlutavá neohraničená ložiska (obr. 1), fundus levého oka nebylo možné vyšetřit pro sytou kataraktu a úzkou zornici. V pozdní fázi fluoroangiografie pravého oka docházelo k prosakování barviva v periferii sítnice. Zahájena byla léčba methylprednisolonem i. v. v dávce 1000 mg/den první 2 dny, 3. den 500 mg, pak byl pacient převeden na léčbu perorální v dávce 40 mg/den. Při terapii došlo ke zklidnění aktivity nitroočního zánětu (obr. 2). Při propuštění byla CZO pravého oka 6/6 s +0,75 Ds, Jč 2 s +3,75 Ds.

Pacient léčbu sám předčasně ukončil a na plánovanou kontrolu se nedostavil. Došlo k exacerbaci onemocnění a poklesu CZO pravého oka na 6/24. Pro intoleranci útočných dávek imunopresiv byly nasazeny dávky nižší, které plně nekontrolova-



Obr. 1. Pacient č. 3. Aktivní fáze onemocnění, četná žlutavá neohraničená i ohraničující se ložiska na očním pozadí pravého oka



Obr. 2. Pacient č. 3. Neaktivní stadium sympatické oftalmie s ohraničenými ložisky na očním pozadí pravého oka

ly aktivitu onemocnění. Oční nález se zkomplikoval exsudativní amocí v temporální horní periferii zasahující až do makuly. CZO pravého oka je pohyb, certa.

#### Pacient č. 4

15letý pacient s idiopatickou vaskulitidou obou očí byl operován pro he-moftalmus levého oka. Byla provedena pars plana vitrektomie s lensektomií a im-plantací silikonového oleje. Za tři roky byl pro sekundární glaukom silikonový olej vypuštěn. K rozvoji sympatické oftalmie došlo za 8 týdnů od poslední operace. CZO pravého oka byla 6/6, Jč 1. CZO levého oka byla 6/36 s +6,0 Ds, Jč nečte. Nasazena byla kombinovaná imunosupresivní terapie cyklosporin A 200 mg/den a prednison 30 mg/den. Při léčbě došlo k postupnému odeznění aktivity zánětu, konečná CZO levého oka byla 6/24 s korekcí.

---

### DISKUSE

---

Sympatická oftalmie je závažné zánětlivé onemocnění živnatky, které se manifestuje jako bilaterální granulomatózní panuveitida. V necelé polovině případů bývají přítomny Dalen-Fuchsovy noduly, může být přítomna i papilitida, atrofie terče zrakového nervu, exsudativní amoce. Diferenciálně diagnosticky je nutné zvážit sarkoidózu, white dots syndromy, non-hodgkinský lymfom a Vogt-Koyanagi-Harada syndrom. Uvedená onemocnění mohou mít obdobné oční projevy. K upřesnění diagnózy přispěje komplexní interně-hematologické vyšetření, včetně vyšetření plicníhoho.

Zatímco dříve byla příčina vzniku sympatické oftalmie přisuzována pouze penetrujícímu poranění oka a enukleace bulbu byla jediným možným terapeutickým řešením, v 90. letech 20. století začalo s rostoucí frekvencí nitroočních operací přibývat případů sympatické oftalmie bez předchozího úrazu oka. U dvou z našich pacientů se sympatická oftalmie rozvinula po nitroočním chirurgickém výkonu (pars

plana vitrektomii) bez předchozího traumatu oka, u dalších dvou pacientů předcházelo vzniku sympatické oftalmie penetrující poranění oka s následnými operačními výkony. V podstatě každý nitrooční výkon, který inzultuje uveální tkáň, může spustit autoimunitní reakci, která vede k projevům sympatické oftalmie. Byly popsány i případy vzniku sympatické oftalmie po neodymium-YAG cykloterapii [6]. Prospektivní studie provedená ve Velké Británii v období červenec 1997 – září 1998 prokázala incidenci onemocnění 0,03/100 000 obyvatel. Oční operace jako jediná příčina vzniku sympatické oftalmie předcházela 56 % případů, což dokazuje, že oční operační zákrok je větším rizikem pro vznik onemocnění než oční trauma [4].

Názory na indikaci enukleace jsou kontroverzní, obecně je prováděna méně často než dříve díky rozvíjejícím se možnostem konzervativní léčby. Včas nasazená imunosupresivní terapie v dostatečných dávkách vede k ústupu projevů onemocnění [8]. Pro posouzení efektu a správného načasování enukleace v léčbě sympatické oftalmie nejsou k dispozici studie s dostatečně velkým souborem pacientů. Starší studie jsou retrospektivní, s klinickými údaji staršími více než 10 let a nereflektují výhody moderních operačních technik a možnosti imunosupresivní léčby [1, 2]. Enukleace nebyla indikována u žádného z prezentovaných pacientů. Dva pacienti byli léčeni útočnými dávkami kortikosteroidů v monoterapii, další dva pacienti kombinovanou imunosupresivní léčbou (prednison + methotrexát, prednison + cyklosporin A). U všech pacientů došlo při léčbě k ústupu zánětlivých projevů a zlepšení zrakových funkcí. Jeden pacient léčbu předčasně vysadil a došlo k exacerbaci onemocnění s výskytem čerstvých zánětlivých ložisek na očním pozadí. Oční nález se zkomplikoval exsudativní amocií.

U pacientů se sympatickou oftalmií byly provedeny imunogenetické studie s cílem zjistit, zda některé genotypy lidských leukocytárních antigenů (HLA) souvisí s klinickým fenotypem a rizikem vzniku onemocnění. U bělochů, podobně jako u Japonců, byla zjištěna asociace onemocnění s genotypy HLA-DRB1\*04 a HLA-DQA1\*03. U pacientů s těmito genotypy mívá sympatická oftalmie těžší průběh [5]. U našich pacientů jsme typizaci neprováděli.

---

## ZÁVĚR

---

Sympatická oftalmie je autoimunitní, zrak ohrožující onemocnění, které může vzniknout po penetrujícím úrazu bulbu či nitrooční operaci. K zastavení rozvoje onemocnění je nezbytné včasné nasazení cílené imunosupresivní léčby, která ve většině případů navodí remisi, a tím umožní zachovat zrakové funkce.

*Autoři děkují za spolupráci a zhotovení fotodokumentace as. MUDr. Z. Dubské, CSc.*

---

## LITERATURA

---

1. **Chan, C-C., Roberge, F.G., Whitcup, S.M. et al.:** 32 cases of sympathetic ophthalmia. Arch. Ophthalmol., 113, 1995: 597–600.

2. **Jennings, T., Tessler, H.H.:** Twenty cases of sympathetic ophthalmia. *B. J. Ophthalmol.*, 73, 1989: 140-145.
3. **Jonas, J.B., Holbach, L.M., Schönherr, U. et al.:** Sympathetic ophthalmia after three pars plana vitrectomies without prior ocular injury. *Retina*, 20, 2000: 405-406.
4. **Kilmartin, D.J., Dick, A.D., Forrester, J.V.:** Prospective surveillance of sympathetic ophthalmia in the UK and Republic of Ireland. *Br. J. Ophthalmol.*, 84, 2000: 259-263.
5. **Kilmartin, D.J., Wilson, D., Liversidge, J. et al.:** Immunogenetics and clinical phenotype of sympathetic ophthalmia in British and Irish patients. *Br. J. Ophthalmol.*, 85, 2001: 281-286.
6. **Lam, S., Tessler, H.H., Lam, B.L. et al.:** High incidence of sympathetic ophthalmia after contact and noncontact neodymium:YAG cyclotherapy. *Ophthalmology*, 99, 1992: 1818-1822.
7. **Pollack, A.L., McDonald, H.R., Ai, E. et al.:** Sympathetic ophthalmia associated with pars plana vitrectomy without antecedent penetrating trauma. *Retina*, 21, 2001: 146-154.
8. **Šváčová, H., Izák, M., Tímová, S. et al.:** Sympatická oftalmie. *Čes. a slov. Oftal.*, 46, 1990: 218-222.

*As. MUDr. Petra Svožílková, Ph.D.  
Oční klinika VFN a 1. LF UK  
U Nemocnice 2  
128 08 Praha 2*

---

## RISUS OPHTHALMOLOGICUS

---

### Primář Teissler přijel na sjezd

V roce 1954 uspořádal primář Pitter v Českých Budějovicích Pracovní dny, na něž bylo přihlášeno mnoho oftalmologů. Doktorka Doležalová byla šéfem pověřena, aby oblečena v bílém se dvěma sestřičkami v uniformách a transparentem s názvem akce očekávala na nádraží každý příjíždějící vlak, aby mohla účastníky informovat, jak se dostanou do hotelů, kde budou ubytováni.

Všechna jména již měla organizátorka v seznamu odškrtnuta, zbýval jediný primář Jaroslav Teissler z Liberce. (Ten pracoval jako vedoucí oddělení v letech 1942-1945 v Plzni poté, co pracoviště musel opustit pro nerijský původ manželky pozdější prof. Rudolf Knobloch, a potom od roku 1945 do 1958 v Liberci.)

Doležalová si řekla, že liberecký primář přijede pravděpodobně až další den přímo na zahájení sjezdu, pro jistotu se ale s oběma sestřičkami i transparentem dala odvést k půlnočnímu rychlíku z Prahy. Z něj vystoupil jediný cestující s malým kufříčkem. Doležalová oblečena v bílém plášti sice k němu postoupila, oslovit si ho ale netroufla, a tak alespoň významně ukazovala na obě sestry stojící s rozvinutým transparentem na prázdném nástupišti. Pán však nevšimavě prošel a zmizel v nádražní hale.

Sotva se uvítací suita vrátila do nemocnice, zvoní telefon. Primář Pitter rozloženě sděluje, jak to, že nebyl nikdo u půlnočního rychlíku, že ho právě vzbudil liberecký primář Teissler, že čeká na nádraží a neví, kde bude bydlet. Naštěstí byl určen do hotelu přímo proti nádraží, který už potom po Pitterově informaci našel.

Marně se obhajující Doležalová, že má na to, že na nádraží skutečně čekala, svědky v obou sestřičkách, končila slovy: „Tomu libereckému primáři mne musíte zítra představit, na toho jsem moc zvědavá, to je totiž ‚kus umění‘ projít na prázdném nástupišti pod transparentem a ještě vás o půlnoci budit“.

*Dol.*