

# Orbitální protéza po exenteraci očníce se zachováním víček a spojivkového vaku

Krásný J.<sup>1</sup>, Novák V.<sup>2</sup>, Otradovec J.<sup>3</sup>

<sup>1</sup>Oční klinika FNKV a IPVZ, Praha, přednosta prof. MUDr. P. Kuchynka, CSc.

<sup>2</sup>Ústav polymerů VŠCHT, Praha, vedoucí ústavu prof. Ing. V. Dudáček, DrSc.

<sup>3</sup>Oční klinika VFN, Praha, přednostka doc. MUDr. B. Kalvodová, CSc.

## Souhrn

Exenterace očníce představuje v oftalmologii nejvíce mutilující chirurgický výkon. Operační technika prezentovaná autory zachovává víčka i spojivkový vak. Tuto operaci (1986) navrhli a opakovaně provedli u dospělých pacientů s rozsáhlými benigními orbitálními nádory (převážně meningeomy) J. Otradovec a S. Šafař. Zpravidla tomuto výkonu předcházela enukleace bulbu. Výsledný stav umožňoval vkládat do spojivkového vaku protézu. Dnes seznamujeme s dalším vývojem této operace a podle vlastních zkušeností rozšiřujeme její indikaci i na některé maligní nádory (rhabdomyosarkom a metastázy retinoblastomu atd.) u dětí. Počáteční kožní řez se vede v oblasti obočí a směřuje až na kost orbitálního vstupu. Následuje preparace tkáně pod neporušeným spojivkovým vakem k dolnímu okraji kostěného okraje orbity. Po odklopení kožně spojivkového laloku je vlastní obsah orbity klasickým způsobem exenterován. Po hemostáze v hrotu orbity je lalok překlopen zpět na orbitální vchod a operace ukončena sešitím vstupního řezu v jednotlivých vrstvách tkáně. Referují o nyní sedmnáctiletém chlapci, který ve třech letech podstoupil exenteraci očníce pro rhabdomyosarkom touto technikou.

Autoři dále seznamují s vývojem a aplikací speciální protézy ze silikonového kaučuku – „implant grade“ vyplňující orbitální prostor a modelující přední segment oka. Protéza vznikla vulkanickým spojením orbitálního implantátu běžně používaného při enukleacích a spojivkového implantátu – konvexně konkávní destičky o průměru 20 mm, které jsou vyrobené ze stejného silikonového kaučuku. Orbitální implantát byl elipticky protažen na základě měření orbitálního prostoru pomocí odlitku ze stomatologické otiskové hmoty. Kosmetická část představující barevnou duhovku i zorničku byla připravena z polyesterové fólie pokryté akrylátovými barvami. Na spojivkový implantát byla přichycena a překryta průhlednou silikonovou fólií. Protéza byla poprvé aplikována v sedmi letech a v následujícím desetiletém období třikrát vyměněna většinou za větší model. Tento postup zaručoval modelaci orbitální oblasti a symetrický vývoj obličeje. Protéza plní také protetickou úlohu přibližující se kosmeticky stavu po klasické enukleaci bez implantátu.

**Klíčová slova:** exenterace orbity, orbitální implantát, protetika orbity, silikonový kaučuk, rhabdomyosarkom orbity

## Summary

### The Orbital Implant after Exenteration of the Orbit with the Preservation of the Eyelids and the Conjunctival Sac

In ophthalmology, the orbital exenteration presents the most mutilating surgical procedure. The surgical technique presented by authors, preserves the eyelids and conjunctival sac. This surgical procedure was suggested and repeatedly performed in adult patients with extensive benign tumors (mostly meningiomas) by J. Otradovec and J. Šafář. The enucleation of the eyeball preceded this type of surgery. The final state made it possible to put the prosthesis into the conjunctival sac. Today we inform about further development of this surgical technique and according to our own experiences we widen its indications to some malignant tumors (rhabdomyosarcoma and metastases of the retinoblastoma, etc.) in children. The initial cutaneous incision starts in the eyebrow area and is directed toward the bone of the orbital rim. The preparation of the tissue underneath the intact conjunctival sac to the lower aspect of the bone orbital rim follows. After folding the conjunctival-cutaneous sac back, the real content of the orbit is exenterated in the classical manner. After the hemostasis in the orbital apex, the flap is returned to its primary position and suturing of the primary incision in anatomical layers terminates the surgery. The authors refer about a boy, now 17 years old, who underwent at the age of three years the exenteration of the orbit in this manner due to a rhabdomyosarcoma.

The authors also refer about the development and application of a special type of prosthesis made from silicone rubber – implant grade – filling out the orbital space and forming the anterior segment of the eye. The prosthesis was created from a classical orbital implant, regularly used in enucleation surgery and a conjunctival implant, a convex-concave plate with diameter of 20 mm. Both parts are made from the same type of silicon rubber and were connected together by vulcanization. The orbital implant was elliptically extended according to the measurements of the orbital casting made from dental impression matter. The cosmetic part, simulating the colored iris and the pupil, was prepared from a polyester sheet, painted with acrylic paint. It was fixated on the conjunctival prosthesis and covered with a transparent silicone foil. For the first time, the prosthesis was applied at the age of seven years, and during the next ten-years period, it was three times exchanged mostly for a bigger model. This procedure guaranteed proper growing of the orbital area and symmetrical development of the face. The prosthesis also carries out the prosthetic role and cosmetically it looks similarly like after the enucleation without the implant.

**Key words:** exenteration of the orbit, orbital implant, orbital prosthetic, silicone rubber, rhabdomyosarcoma of the orbit

*Čes. a Slov. Oftal., 62, 2006, No. 2, p. 94–99*

Exenterace očnice představuje mutilující výkon svým rozsahem a kosmetickým dopadem a případné použití ektoprotézy nebývá zpravidla uspokojivé. Naopak zachování víček a spojivkového vaku, pokud je možné, umožňuje dobré protetické řešení.

---

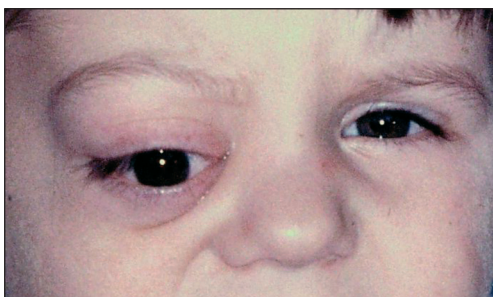
## VLASTNÍ POZOROVÁNÍ

---

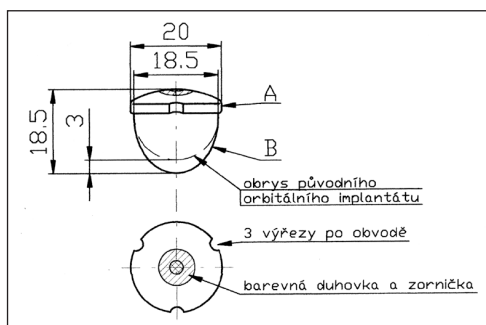
U tříletého chlapce jsme pro rozsáhlý pravostranný orbitální rhabdomyosarkom (obr. 1) potvrzený biopsií provedli exenteraci očnice se zachováním víček i spojivkového vaku. V první fázi byl enukleován již slepý bulbus. Amauróza byla způsobená útlakem optického nervu nádorem. V druhé fázi v odstupu týdne bylo při-

stoupeno k vlastní exenteraci očnice. Prvotní kožní řez byl veden v obočí a ještě mírně temporálně ve směru hrany očnice. Postupně byla rozpreparována podkožní tkáň až na kostěný okraj orbity v celém rozsahu počátečního řezu. Preparace pokračovala směrem k dolnímu okraji orbity pod spojivkovým vakem bez jeho narušení (obr. 2 – vpravo). Tímto postupem byl uvolněn celý obvod kostěného orbitálního vstupu. Po odklopení kožněspojivkového laloku na tvář následovala exenterace celého obsahu orbity včetně maligního nádoru až do hrotu očnice (obr. 2 – vlevo). Exenterace byla ukončena elektrokoagulací zbytku tkáně v hrotu očnice, která zastavila krvácení. Lalok byl přiklopen zpět a vstupní řez byl uzavřen po vrstvách.

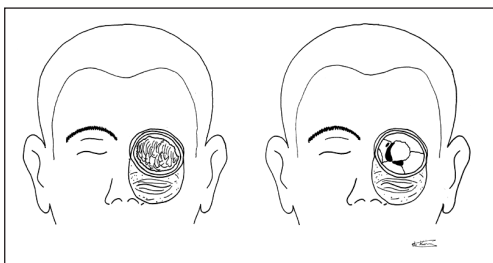
U tohoto nemocného po úspěšné zahojené exenteraci orbity (obr. 3) jsme byli postaveni před úkol zajistit nejen protetické řešení, ale zkusit protézou vyvíjet dostatečný tlak na kostěnou schránku orbity, a tím zajistit přiměřený symetrický vývoj




Obr. 1. Rhabdomysarkom orbity vpravo u tříletého chlapce



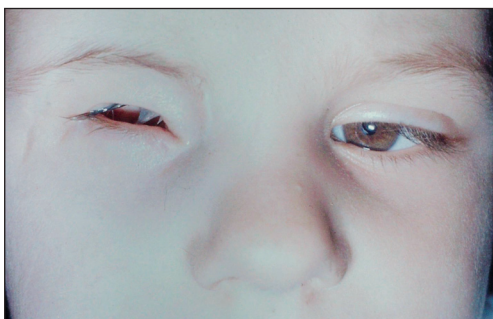Obr. 4. Schéma silikonové orbitální protézy



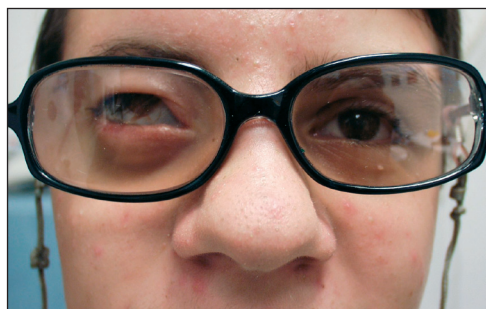Obr. 2 Schéma exenterace očnice zachovávající víčka i spojivkový vak



Obr. 5. Orbitální protéza: (a) pohled zepředu, (b) ze strany



Obr. 3. Oční štěrbinu po exenteraci očnice vpravo u tříletého nemocného



Obr. 6. Sedmnáctiletý chlapec s vloženou silikonovou orbitální protézou vpravo

obličej. Klasická skleněná či akrylátová protéza nepřicházela v úvahu, neboť tento typ je nutno pravidelně vyjímat, což vzhledem k věku a špatné spolupráci s chlapcem s lehkou mozkovou dysfunkcí nebylo bez celkové mnohonásobně opakované anestezie proveditelné. V první fázi k utváření a modelaci víčkové štěrbin, či spíše spojivkového vaku vyplňující orbitální prostor sloužil spojivkový modelující implantát ještě s dakronovou sítkou bez úpravy velikosti. V šesti letech byla vložena v celkové anestezii první forma protézy, která byla zhotovena pouze ze spojivkového implantátu v podobě konvexněkonkávní ploténky s opěrným kroužkem přilepeným na konkávní straně silikonové vložky. Na konvexní části byla nakreslena duhovka i zornice. Implantát se projevil funkčně nedostatečný, neboť orbitální protéza se otáčela a zapadávala do spojivkového vaku v nově vytvořeném orbitálním prostoru.

Uvažovali jsme, jak tuto situaci řešit. Do půl roku jsme připravili nový model protézy, a to orbitální typ. Protéza, jejíž technické údaje jsou znázorněny na obr. 4, se skládá ze dvou částí. Část A představuje spojivkový implantát sloužící k imitaci oka jako klasická oční protéza, část B tvoří orbitální implantát určený původně jako náhrada po enukleaci oka. Obě části jsou spojeny v jeden celek a tvarově upraveny. Byl použit spojivkový implantát s povrchovou vrstvou impregnovanou oxidem titaničitým, čímž bylo dosaženo kompaktního bílého povrchu připomínajícího sklěru. Kosmetická část znázorňující barevnou duhovku a zorničku byla připravena z polyesterové fólie pokryté akrylátovými barvami. Ke spojivkovému implantátu byla přichycena a překryta průhlednou silikonovou fólií, která současně imitovala rohovku. Úprava orbitálního implantátu o průměru 18,5 mm spočívala v zaslepení čtyř otvorů pro okohybné svaly a protažení spodní kulové části o 3 mm do eliptického tvaru, který byl individuálně po každé výměně odměřen podle odlitku orbitální kavity pomocí stomatologické otiskové hmoty. Rozměry spojivkového implantátu byly zachovány na původní velikost, jen na obvodu byly zhotoveny 3 výřezy umožňující lepší odvod případného sekretu. Všechny hrany a nerovnosti byly zaleštěny, aby bylo vyloučeno dráždění. Protéza (obr. 5) byla zhotovena ze silikonového kaučuku kvality „implant grade“ firmy Nusil (USA) a spojení obou částí bylo provedeno týmž materiálem. Každá výsledná protéza se dala snadno omýt a snášela opakovanou sterilizaci vodní parou v autoklávu.

Poprvé jsme tuto orbitální protézu implantovali v necelých sedmi letech. V následujících deseti letech jsme ji třikrát vyměňovali, dvakrát se protéza mírně prodlužovala o 1,0 mm. Naposledy ve věku 17 let byl naopak vrchol zasahující do oblasti orbitálního hrotu mírně oploštěn. Vyjmutí protézy a následné vložení bylo vždy nutno provést v celkové anestezii. Pokaždé byla provedena kontrola dna orbitální dutiny, která je vystlaná epiteloidní spojivkovou tkání, bez patrného zánětlivého granulomatózního dráždění či tumorózní infiltrace. Oční štěrbin nad orbitální protézou je symetricky utvářena, připomíná stav po enukleaci bez implantátu (obr. 5). Jediným relativně negativním nálezem exenterace je nepohyblivost horního víčka s entropií, které otáčí řasy proti implantátu a lehce dráždí okraj víčka. Na příznivém kosmetickém efektu se podílí brýlová korekce se zabarveným sklem, kde před exenterovanou oblastí je předepsána hypermetropická korekce, která opticky zvětšuje oční štěrbinu.

---

## DISKUSE

---

V současné době se stává, zásluhou kombinované léčby maligních nádorů aktinoterapií a chemoterapií, exenterace očnice ojedinělým chirurgickým výkonem. Na efektivnosti komplexní terapie se podílí včasnost a výrazně zlepšená diagnostika or-

bitálních patologických procesů pomocí zobrazovacích metod. Přesto tento mutilující výkon zůstává u některých nádorů orbitální oblasti nereagujících adekvátně na celkovou léčbu nadějí pro zachování života nemocného.

Úspěšná exenterace očnice pro nádor byla popsána už v 17. století Fabriciem Hildhausem, který žil v letech 1560–1634 [14]. Jako všeobecný lékař i chirurg působil ve Švýcarsku. Ve své knize „Opera observationum et curationum medicochirurgicorum“ popisuje 600 zásadních patologických stavů, kde je oftalmologii věnovaná samostatná rozsáhlá kapitola. Mimo jiné popisuje speciální oftalmologické nůžky, způsoby fixace či operační stůl s nastavitelnými podpěrami pro operátěrovu ruce. Poprvé v historii popsal extrakci železného tělíska z oka magnetem.

Metodika prosté exenterace očnice nedoznala po mnoho desítek let výrazných změn [9, 11, 13]. Po sešití víček se obkružujícím řezem vedoucím až na kostěnou hranu očnice postupně uvolní celý obsah očnice pod periostem směrem do vrcholu očnice. Závěrečným řešením je pokrytí obnažené kosti otočným kožním lalokem, transplantací volného kožního štěpu či drobnými epidermálními štěpy nazývanými „Tierschovy sazenice“ [13]. Protetické řešení je obtížné, neboť epitézy v praxi často nevyhovují. Většinou pacienti dutinu pokrytou kůží překrývají mulovým čtvercem či černou páskou nebo orbitální prostor přelepují samolepícím okluzorem. V literatuře je popsána protéza s pohyblivými víčky pomocí elektromagnetu, který je ovládán přeneseným signálem z víček zdravé strany [1].

Druhou běžně používanou metodikou [9] je subtotální exenterace, která zachovává kůži víček, nicméně jejich marginální okraj a zadní muskulotarzální list musí být odstraněn. Subtotální exenterace umožňuje možnost transpozice spánkového svalu do orbitální dutiny. Ten je protažen otvorem vypreparovaným v zevní stěně očnice a následně je fixován k periostu orbitálního vchodu. Nad svalem vyplňujícím očnici se víčka sešijí. Po několika měsících je lze znovu oddělit a vypreparovanou dutinu vystlat kožním či slizničním štěpem. Následně se může do dutiny vkládat protéza [12].

V ojedinělých, přesně vymezených případech lze použít techniku exenterace s uchováním spojivkového vaku. Tento výkon popsali a opakovaně provedli J. Otradovec a S. Šafář již v roce 1986 a vyhradili ho pro rozsáhlé benigní nádory očnice u dospělých pacientů s mnoholetou anamnézou orbitálního nádoru již dříve operovaného přední, laterální a transkraniální orbitotomií. Oko už bylo zpravidla slepé a nevzhledné, což dokládá dokumentace v Otradovcově monografii [11]. Pro zajištění dostatečné výživy struktur orbitálního vchodu po exenteraci byl řez veden ve staré jizvě po předchozí pituitární kraniotomii na hranici vlasaté části. Potom byl kožní lalok se spojivkovým vakem uvolněn až na dolní okraj očnice, po té překlopen na tvář. Následovala exenterace lege artis. Na konci operace byl kožní lalok překlopen zpět na původní místo [11]. Tuto techniku, která ve své době nebyla v dostupné literatuře popsána, jsme modifikovali řezem v obočí. Preparace byla jednodušší, výživa kožně spojivkového laloku dostatečná, pooperační hojení bez komplikací a následná jizva v obočí kosmeticky nenápadná. V našem případě měla být operace alespoň na čas jistým východiskem z nouze a její příznivý efekt nás přivedl k snaze zajistit u přežívajících dětí adekvátní růst očnice. O této modifikované metodice jsme referovali v roce 1991 [7, 10]. Od té doby jsme operovali dalších sedm dětských pacientů pro maligní nádory orbity různé etiologie, dvakrát rhabdomyosarkom, dvakrát metastázy retinoblastomu do očnice, maligní schwannom a jednou pro metastázu Erwingova sarkomu či germinomu 3. postranní komory. V současné době přežívá ještě jeden dospělý, posledně uváděný pacient, kde proteticky byla použita klasická akrylátová protéza.

Přípravky ze silikonového kaučuku si našly uplatnění v řadě odvětví medicíny. V oftalmologii se s použitím silikonového materiálu označovaného jako „implant gra-



de,, setkáváme v řadě indikací. V tomto směru se objevila i řada původních českých výrobků, které má ve své nabídce firma ELLA-CS. Pro řešení klasicky operačně nevládnutelných glaukomů byl vyvinut glaukomový implantát [8], pro neprůchodnost slzných cest řada kanyl [3, 4], kulová krycí fólie pro prevenci vzniku a řešení symb- lefar spojivkového vaku [6] či orbitální implantát po enukleaci [2] a spojivkový im- plantát sloužící k modelaci spojivkového vaku u noftalmu [5]. Právě poslední dva jmenované přípravky sloužily jako základ k vývoji nového typu orbitální protézy s funkcí klasické oční protézy po exenteraci očnice se zachováním víček a spojivko- vého vaku. Silikonový materiál jsme si vybrali pro jeho dobrou biologickou kompati- bilitu, umožňující trvalou implantaci.

Dokonale provedená technika exenterace orbity se zachováním víček i spojiv- kového vaku se stala základem čtrnáctiletého přežití onkologicky závažně nemocné- ho dítěte. Rozhodnutí vyvinout trvalou proteticky kvalitní náhradu oka i obsahu očnice se ukázalo za správné z hlediska dalšího života dítěte pro zachování syme- trického vývoje skeletu jeho obličeje. Současné protézy (skleněné i akrylátové) aplikované do spojivkového vaku po exenteraci neumožňují u dětí vyvíjet tlak na kostěnou orbitální schránku a tím stimulovat její růst pro zachování rovnoměrného vývoje fyzionomie obličeje.

---

## LITERATURA

---

1. **Ariely, E., Alexandridis, E.:** Treatment of an orbital defect with an eye prothesis with an electro- nically controlled eyelid, synchronous to the intact eye. *Dtsch. Zahnarztl.*32, 1977: 192–193.
2. **Karel, I., Vondráček, P., Novák, V.:** První zkušenosti se silikonovými orbitálními implantáty. *Čs. Oftal.*, 37, 1981: 284.
3. **Krásný, J., Novák, V., Rezek, P.:** Kanyly pro slzné cesty. *Sborník: Polymery v lékařství, 1987, ČSVTS, Brno*, s. 77 – 82.
4. **Krásný, J., Novák, V., Laštovička, P., et al.:** Kanylace vrozené neprůchodnosti slzných cest. *Čs. Of- tal.*, 53, 1997: 117 – 121.
5. **Krásný, J., Novák, V.:** Aoftalmus – spojivkový implantát. *Čes. a slov. Oftal.*, 59, 2003: 33–39.
6. **Krásný, J., Novák, V.:** Silikonový implantát formující přechodné řasy spojivky. *Sborník XII. sjezdu ČOS, 2004, Sanopharm, Ostrava*, s. 20.
7. **Krásný, J., Otradovec, J., Schutz, P.:** Exenterace očnice s uchováním víček a spojivkového vaku – vi- deo. *Vědecké pracovní dny ČOS, 1991, Pardubice*.
8. **Kraus, H., Novák, V., Hoskocová, H.:** Silikonový implantát pro neléčitelný glaukom. *Čs. Oftal.*, 50, 1994: 24 – 30.
9. **Miller, N.R., Iiff, W.J.:** Surgery of the orbit. In Rice, T.A., Michels, R.G., Stark, W.J.: *Ophthalmic sur- gery, 4<sup>th</sup> ed.*, Butterworth, 1984, London, s. 383–398.
10. **Otradovec, J., Krásný, J.:** Exenterace očnice s uchováním víček a spojivkového vaku. *Vědecké pra- covní dny ČOS, 1991, Pardubice*.
11. **Otradovec, J., Šafář, S.:** Chirurgie očnice. In Otradovec, J.: *Choroby očnice. Avicenum, 1986, Praha*, s. 288–304.
12. **Reese, A.B., Jones, I.S.:** Exenteration of the orbit and repair by the transplantaion of the tempo- ralis muscle. *Am. J. Ophthalmol.*, 45, 1961: 217–227.
13. **Slanim, Ch.B.:** Exenteration. In Levine, M.R.: *Oculoplastic surgery, Butterworth, 2003, Philadelp- hia*, s. 275–282.
14. **Straub, W.:** The ophthalmology of Fabricius Hildanus in the 17<sup>th</sup> century. *Doc. Ophthalmol.*, 74, 1999: 21–29.

*MUDr. Jan Krásný  
Oční klinika FNKV  
Šrobárova 50  
100 64 Praha 10,*