

Optická koherentní tomografie u pars plana vitrektomie pro idiopatickou makulární díru

Cihelková I.¹, Souček P.^{1, 2}, Šach J.¹,

¹Oční klinika FNKV a 3. LF UK, Praha,
přednosta prof. MUDr. P. Kuchynka, CSc.

²Katedra oftalmologie IPVZ, Praha,
vedoucí prof. MUDr. P. Kuchynka, CSc.

³Ústav patologie FNKV a 3. LF UK, Praha,
přednosta prof. MUDr. Václav Mandys, CSc.

Souhrn

Operovali jsme 26 očí 25 nemocných s idiopatickou makulární dírou (IMD). Na konci sledovací doby (2-25 měsíců, průměrně 6 měsíců) byla IMD uzavřena u 20 (77 %) očí. Peeling membrana limitans interna po jejím obarvení trypanovou modří byl proveden u všech anatomicky úspěšných operací. K uzavření IMD ve stadiu Ib a II došlo u 11 (100 %) pacientů, ve stadiu III u 7 (64 %) pacientů a ve stadiu IV u 2 (50 %) pacientů.

Vizus se zlepšil průměrně ze 4/20 na 4/12. Ke zlepšení nebo stabilizaci vizu došlo u 85 % pacientů. U pacientů s uzavřenou IMD bylo vizu 4/10 nebo lepšího dosaženo ve 45 % případů. Z toho u 25 % pacientů s předoperačně nejlepším vizem došlo k jeho zlepšení průměrně na 4/8.

Patologický nález na vitreoretinálním rozhraní na druhém oku bez ablace zadní sklivcové membrány jsme v našem souboru zaznamenali pomocí optické koherentní tomografie (OCT) u 23 % případů.

OCT je zásadním vyšetřením pro hodnocení anatomického výsledku operace. U pacientů s IMD by mělo být provedeno vždy i u druhého oka pro možnost odhalení případných klinicky němých patologických nálezů na vitreoretinálním rozhraní.

Klíčová slova: optická koherentní tomografie, idiopatická makulární díra, pars plana vitrektomie, peeling membrana limitans interna, trypanová modř, beta-metason

Summary

Optical Coherence Tomography in Pars Plana Vitrectomy for Idiopathic Macular Hole

26 eyes of 25 patients after macular hole surgery were followed-up for 6 months in average (range of 2-25 months). The overall anatomic success rate was 77 %. The internal limiting membrane was peeled after its staining with trypan blue in all closed macular holes. The macular hole surgery resulted in anatomic success of stage Ib or II in 11 (100 %) eyes, of stage III in 7 (64 %) eyes and in stage IV in 2 (50 %) eyes.

There was an improvement or a stabilisation of the best corrected visual acuity (BCVA) in 85 %. BCVA improved from 4/20 to 4/12 in average. 45 % of patients with closed macular hole attained BCVA 4/10 or better, 5 (25 %) of them with the best visual acuity at presentation improved to 4/8 in average.

In 23 % cases of clinically normal fellow eyes, optical coherence tomography (OCT) detected an abnormality of the vitreoretinal surface.

OCT is essential for evaluation of anatomical success after macular hole surgery. It is necessary to perform it also in a fellow eye to exclude clinically silent abnormality of the vitreoretinal surface.

Key words: optical coherence tomography, idiopathic macular hole, internal limiting membrane peeling, trypan blue, betamethasone

Čes. a slov. Oftal., 62, 2006, No. 2, p. 100–109

ÚVOD

Chirurgická léčba u idiopatické makulární díry (IMD) je indikována vždy u stadií II–IV, u stadia Ib pouze tehdy, jestliže je porušena vrstva fotoreceptorů. U stadia Ia chirurgická léčba indikována není (2, 11). Zcela nově je popisováno stadium 0 makulární díry, které není patrné biomikroskopicky a dá se rozpoznat pouze pomocí optické koherentní tomografie (OCT) a rovněž není indikací k chirurgickému výkonu. U tohoto stadia nacházíme plochou perifoveolární ablaci ZSM s normální foveolární konturou a normální tloušťkou neuroretiny (5).

Standardním operačním postupem je pars plana vitrektomie (PPV) s kompletní ablací zadní sklivcové membrány (ZSM), výměna tekutina / vzduch, aplikace zředěného dlouho působícího inertního plynu (C_3F_8 , perfluoropropan) a následné důsledné polohování pacienta obličejem dolů po dobu 7–14 dnů (8).

Kromě tohoto standardního postupu se zkouší aplikace transformujícího růstového faktoru β , autologního séra (3), autologních trombocytů (7) k podpoře hojení IMD. Z probíhajících studií se nepotvrdil žádný signifikantně významný prospěch těchto podpůrných látek.

Rovněž se provádí peeling membrana limitans interna (MLI) k odstranění vyvolávající trakce v makule. Jeho indikace je však kontroverzní, obecně se doporučuje u stadia IV, u chronických makulárních děr a u reoperací. Dle některých autorů je peeling MLI indikován u všech stadií (4, 9, 13, 14). MLI je obarvena pomocí indocyaninové zeleně (ICG) či trypanové modři (12, 16). Použití ICG je problematické pro svoji toxicitu k retinálnímu pigmentovému epitelu a dlouhodobé fluorescenci. Po peelingu MLI může docházet k poruše makulárního ERG.

U pacientů s neschopností polohovat je doporučováno provedení pars plana vitrektomie a tamponáda silikonovým olejem, ale funkční výsledky nejsou tak dobré.

Vizus 4/10 nebo lepší je dosahován u 25–50 % pacientů. I když není dosaženo zlepšení zrakové ostrosti, pacienti udávají zlepšení v mnoha denních aktivitách, jako je např. rozeznávání tváří. Pooperační zlepšování vizu je dlouhodobou záležitostí a stabilních hodnot je dosahováno až po roce. Chirurgie IMD není bez komplikací – katarakta, trhliny či odchlípení sítnice, poškození retinálního pigmentového epitelu (RPE), pozdní otevření díry, cystoidní makulární edém (CME), choroidální neovaskularizace, defekty zorného pole, paracentrální skotomy, endoftalmitida, he-

moftalmus a expulzivní hemoragie. S operací katarakty by se mělo vyčkat minimálně 6 měsíců po operaci IMD. Defekty zorného pole jsou velmi časté krátce po operaci a pravděpodobně souvisejí s aplikací vzduchu při výměně tekutina / vzduch pod vysokým tlakem, který by neměl přesáhnout 30 mm Hg. Asymptomatické paracentrální skotomy jsou rovněž časté a nacházíme je u pacientů, u kterých byl proveden peeling MLI.

První publikace o PPV s vnitřní tamponádou expanzivním plynem u makulární díry referovaly o jejich uzavření v 69–73 % případů. Díky častější indikaci pacientů s lepším předoperačním vizem, menším rozměrem makulárních děr a kratší anamnézou dochází dle literatury k uzavření 90 % i více makulárních děr (11). Makulární díry o velikosti < 400 μm měřené na OCT mají lepší prognózu (92 % uzavření), $\geq 400 \mu\text{m}$ mají horší prognózu (56 % uzavření) (6). Pokud jde o peeling MLI, tak u skupiny nemocných se stadiem III a IV makulární díry došlo k jejich uzavření po jediné operaci v 81 % případů (14) a v souboru se zvýrazněním MLI pomocí trypanové modři k jejich uzavření v 94 % (12). Peeling MLI rovněž snížil frekvenci pozdního znovuotevření makulárních děr na 0,6 % případů ve srovnání se skupinou očí bez peelingu MLI, kde k tomu došlo v 7 % případů (9).

Prognostické faktory operace závisí na velikosti makulární díry a předoperačním vizu. Dále záleží na délce trvání onemocnění. Lepší prognóza je u symptomatologie kratší než 6 měsíců (15). Proto je nutné odeslat nemocné k operaci do specializovaného centra co nejdříve.

Rizikovými faktory pro vznik IMD na druhém oku jsou: stadium I na druhém oku, kde je vysoká pravděpodobnost vzniku IMD v celé tloušťce (40 %) do 1 roku. Druhým faktorem je stav ZSM. Jestliže je kompletní ablace ZSM, je velmi malé riziko vzniku makulární díry < 2 %. Jestliže není ablace ZSM, pak je riziko 15,6 %. Vhodné je sledování pomocí OCT, což zlepšuje odhad rizika jeho postižení.

Zcela novým vyšetřením, které se využívá i u makulárních děr, je automatická mikroperimetrie (1). Rozdíl mezi předoperačním a pooperačním nálezem je patrný na obr. 1.

CÍL

Hlavním cílem práce bylo zhodnotit anatomické výsledky pars plana vitrektomie u pacientů s idiopatickou makulární dírou pomocí optické koherentní tomografie. Dále jsme hodnotili časný funkční efekt operace a zjišťovali stav druhého oka.

SOUBOR PACIENTŮ A METODIKA

Sledovali jsme 25 nemocných (26 operovaných očí) ve věku 52–84 let (průměrně 71 let), z nichž bylo 24 (92 %) žen a 2 (8 %) muži. Anamnesticky zjištěná délka trvání obtíží u 21 pacienta byla 1 týden – 39 měsíců (průměrně 7,2 měsíce), u ostatních se tento údaj zjistit nepodařilo. Vizus byl měřen na ETDRS optotypech (Early Treatment Diabetic Retinopathy Study). Vizus oka indikovaného k operaci byl 4/10 až 0,5/40, průměrně 4/20. Vizus do blízka nebyl pro chybějící standardizovanou metodiku hodnocen. Fakických očí bylo 25 (96,2 %), 1 oko (3,8 %) bylo artefakické se

stavem po Nd-YAG kapsulotomii. Fundus obou očí byl vyšetřen v arteficiální mydriáze pomocí Goldmannovy čočky včetně periferie sítnice. Vitreochorioretinální degenerace byla na oku indikovaném k operaci nalezena v 1 (3,8 %) a trhлина sítnice ekvatoriálně také v 1 (3,8 %) případě. Dále byla získána fotodokumentace makuly na funduskameře (barevný snímek, event. barevný snímek s fixačním terčem, snímek v bezčerveném světle a snímek s modrým filtrem). Obě oči byly vyšetřeny na OCT (Stratus OCT 3, Zeiss) pomocí techniky „radial lines“ v délce 6 mm. Velikost díry byla hodnocena v horizontálním scanu, přičemž byl brán vždy nejmenší rozměr v uvedeném řezu. Stadia IMD u očí indikovaných k operaci byly následující: stadium Ib s porušenou vrstvou fotoreceptorů v 1 (3,8 %) případě, stadium II v 10 (38,5 %) případech, stadium III v 11 (42,3 %) případech a stadium IV ve 4 (15,4 %) případech. Velikost IMD se pohybovala od 124 do 665 μm , průměrně 410 μm . Operace byly provedeny v době od IX/02 do XI/04 na Oční klinice FK NV, Praha jedním operátorem (MUDr. Petr Souček) standardním způsobem. Chirurgickou ablaci ZSM bylo nutné provést u 22 (84,6 %) očí. ZSM byla odstraněna vitrektomem po zvýraznění betametasonem (Diprophos, Shering Plough, USA). V literatuře citovaný triamcinolon nebyl v té době v ČR běžně dostupný. Při primární operaci byl peeling MLI proveden u 21 (80,8 %) očí. Peeling MLI byl proveden po obarvení 0,15% trypanovou modří (MembraneBlue®, DORC International b.v., Nizozemí). V období, kdy trypanová modř v ČR nebyla registrovaná, jsme peeling MLI neprováděli. Bez obarvení MLI totiž hrozí při jejím peelingu traumatizace sítnice a je obtížné zkontrolovat celistvost ošetřené plochy zejména v těsném okolí makulární díry. Obarvení pomocí indocyaninové zeleně jsme z důvodů uvedených výše neindikovali. U obou očí s preexistující patologií byla provedena kryopexe periferie sítnice.

U 23 (88,5 %) očí byla použita tamponáda 15% C_3F_8 a u 3 (11,5 %) očí při předpokládané nemožnosti polohování ve 14denním pooperačním období na základě domluvy s pacientem silikonovým olejem 1000 CSt. Silikonový olej byl vypuštěn vždy po 3 měsících. Po operaci jsme u uzavřených děr hodnotili na OCT obnovení foveolární kontury a tloušťku neuroretiny v místě fixačního bodu pomocí 6mm retinální mapy. U neuzavřených IMD jsme pak hodnotili opět její velikost. Sledovací doba byla 2–25 měsíců, průměrně 6,4 měsíce (tab. 1).

VÝSLEDKY

Po jediném výkonu došlo k uzavření IMD u 17 (65,4 %) očí. U 5 (19,2 %) očí s neuzavřenou IMD nebyla reoperace provedena. U všech 4 (15,4 %) očí, které byly indikovány k reoperaci, se IMD uzavřela s tím, že u 1 z nich došlo k jejímu znovuootevření. IMD tak byla na konci sledovací doby uzavřena u 20 (76,9 %) očí. K uzavření IMD ve stadiu Ib a II ($n = 11$) došlo u 11 (100 %) pacientů, ve stadiu III ($n = 11$) u 7 (63,6 %) pacientů a ve stadiu IV ($n = 4$) u 2 (50 %) pacientů. U uzavřených IMD ($n = 20$) se v 19 (95 %) případech obnovila foveolární kontura, v 1 (5 %) případě došlo ke vzniku CME. Průměrná tloušťka neuroretiny v místě fixačního bodu byla při poslední kontrole 166 μm (v rozmezí 105–222 μm). U neuzavřených IMD ($n = 6$) došlo ve 2 (33 %) případech k jejich zvětšení, u 4 (67 %) k jejich zmenšení a z toho v 1 případě k přiložení okrajů díry.

Vizus při poslední kontrole byl 4/6 - 0,5/40, průměrně 4/12. Ke zlepšení vizu došlo u 17 (65,4 %) očí. Vizus zůstal nezměněn u 5 (19,2 %) očí a zhoršil se u 4 (15,4 %) očí. U pacientů s uzavřenou IMD ($n = 20$) byl průměrný vizus 4/10. Z toho

Tab. 1. Soubor pacientů

Pacient č.	Pohlaví	Věk (let)	Velikost IMD (µm)	Vizus před operací	Stadium IMD	Perop. ablace ZSM	Peling MLI při 1. op.	Vnitřní tamponáda při 1. op./2. op.	Sledovací doba (měsíce)	Konečný nález	Tloušťka fovey / vel. IMD (µm)	Konečný vizus	Vizus 2. oka	Nález na 2. oku
1	žena	74	461	0,16	IV	ne	ano	plyn	3	zavř.	109	0,2	1,0	norm.
2	žena	70	353	0,25	II	ano	ne	plyn / plyn	6	zavř.	155	0,25	1,0	st. Ia
3	žena	54	124	0,33	II	ano	ano	SO	9	zavř.	170	0,66	1,0	LD
4	žena	70	199	0,16	II	ano	ano	plyn	3	zavř.	185	0,16	0,33	LD
5	žena	76	461	0,2	III	ano	ano	plyn	5	zavř.	167	0,4	0,8	LD
6	žena	69	461	0,1	IV	ne	ano	plyn	2	zavř.	187	0,4	0,5	LD
7	žena	67	623	0,1	III	ano	ano	plyn	3	zavř.	158	0,01	0,66	VPMD
8	žena	62	187	0,33	II	ano	ano	plyn	3	zavř.	162	0,5	1,0	LD
9	žena	82	324	0,1	II	ano	ano	plyn	4	zavř.	156	0,33	0,25	LD
10	žena	61	436	0,4	IV	ne	ano	plyn / SO	9	otevř.	760	0,2	0,5	tupoizr.
11	žena	63	498	0,1	III	ano	ne	plyn	2	otevř.	474	0,25	1,0	st. 0
12	žena	67	474	0,25	III	ano	ne	plyn	2	otevř.	561	0,2	0,8	LD
13	žena	67	665	0,125	III	ano	ano	plyn	5	otevř.	598	0,125	0,66	LD
14	muž	82	586	0,2	III	ano	ano	plyn	5	otevř.	112	0,2	0,8	ERM
15	muž	74	239	0,25	II	ano	ano	plyn	2	zavř.	184	0,5	1,0	norm.
16	žena	66	592	0,01	III	ano	ano	plyn	3	zavř.	195	0,25	1,0	LD
17	žena	52	499	0,125	IV	ne	ano	plyn	4	otevř.	486	0,1	1,0	norm.
18	žena	71	237	0,33	II	ano	ano	plyn	12	zavř.	206	0,5	0,01	VPMD
19	žena	84	488	0,16	Ib	ano	ano	plyn	4	zavř.	178	0,33	0,8	st. Ib
20	žena	75	648	0,2	III	ano	ano	plyn	2	zavř.	160	0,2	0,1	VPMD
21	žena	78	187	0,16	II	ano	ano	SO	7	zavř.	215	0,25	0,1	st. IV
22	žena	80	224	0,33	II	ano	ano	SO	16	zavř.	222	0,66	0,16	st. IV
23	žena	81	436	0,1	III	ano	ano	plyn	4	zavř.	131	0,2	0,66	st. 0
24	žena	78	299	0,25	II	ano	ano	plyn	4	zavř.	162	0,5	0,25	st. Ib
25 OP	žena	68	537	0,25	III	ano	ne	plyn / plyn	25	zavř.	105	0,33	0,33	st. III
25 OL	žena	68	424	0,33	III	ano	ne	plyn / plyn	22	zavř.	209	0,4	0,25	st. III

Legenda: č.: číslo, ERM: epiretinální membrána, LD: lamelární defekt, norm.: normální nález, op.: operace, OP: oko pravé, OL: oko levé, otevř.: otevřená, perop: peroperační, SO: silikonový olej, st.: stadium, tupoizr.: tupozrakost, vel.: velikost, VPMD: věkem podmíněná makulární degenerace, zavř.: zavřená

u skupiny 5 (25 %) nemocných s předoperačně nejlepším vizem (4/12) došlo k jeho zlepšení na 4/6 až 4/10, průměrně na 4/8. U 6 (30 %) nemocných byl vizus operovaného oka při poslední kontrole lepší než oka druhého. Vizus nemocných s neuzavřenou IMD byl 4/16 až 4/40, průměrně 4/25.

Reoperace (n = 4) spočívaly ve 3 (75 %) případech v provedení peelingu MLI a opětovného použití tamponády expanzivním plynem a v 1 (25 %) případě v implantaci silikonového oleje na oku, kde byl již peeling MLI proveden. Z peroperačních komplikací jsme zaznamenali ve 4 (15,4 %) případech vznik peříčkovité katarakty, která vždy do 2 měsíců ustoupila a v 1 (3,9 %) případě iatrogenní trhlinu u horní temporální sklerotomie, která byla ošetřena kryopexí s následnou tamponádou C₃F₈.

Z pooperačních komplikací se u 1 (3,9 %) pacienta objevil v rozsahu původní elevace neuroretiny defekt RPE, u 3 (11,5 %) pacientů se vyvinula přechodná elevace nitroočního tlaku, který vždy klesl po nasazení lokální terapie, 6 (23 %) pacientů prodělalo operaci katarakty a další 2 (8 %) k ní byli indikováni.

Vizus druhého oka se pohyboval v rozmezí 4/4 – 0,5/40, průměrně 4/6. IMD stadia 0, Ia nebo Ib bez porušené vrstvy fotoreceptorů byla zjištěna u 5 (19,2 %) očí, IMD ve stadiu III a IV u 4 (15,4 %) očí, lamelární defekt u 9 (34,6 %) očí, věkem podmíněná makulární degenerace u 3 (11,5 %) očí, epiretinální membrána u 1 (3,9 %) oka a normální nález u 4 (15,4 %) očí.

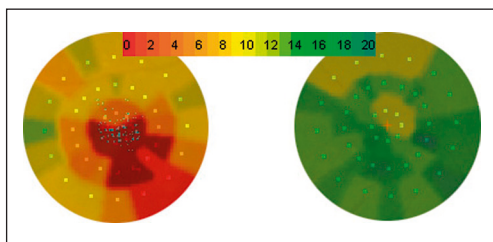
DISKUSE

U našeho souboru byla IMD na konci sledovací doby uzavřena u 76,9 % očí, což odpovídá heterogenitě předoperačních nálezů a operačního postupu. U všech těchto pacientů byl proveden i peeling MLI. K uzavření IMD ve stadiu Ib s porušenou vrstvou fotoreceptorů či ve stadiu II došlo dokonce u 100 % očí.

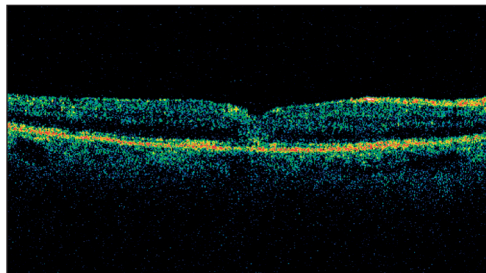
Po primární operaci zůstalo otevřených 9 (34,6 %) IMD, z nichž u 5 IMD peeling MLI proveden nebyl. Ten byl ve 3 případech doplněn během reoperace, po níž se IMD vždy uzavřely.

U zbylých 2 nemocných (pac. č. 11 a 12) nebyla reoperace provedena. Makulární díra se v prvním případě zmenšila ze 498 na 474 μm, ve druhém se zvětšila z 474 na 561 μm. Vizus se v prvním případě zlepšil ze 4/40 na 4/16, ve druhém se zhoršil ze 4/16 na 4/20. Vizus druhého oka byl 4/4, resp. 4/5.

Z neuzavřených IMD, u kterých peeling MLI proveden byl (n = 4), byla reoperace spočívající v implantaci silikonového oleje indikována v 1 případě (pac. č. 10).



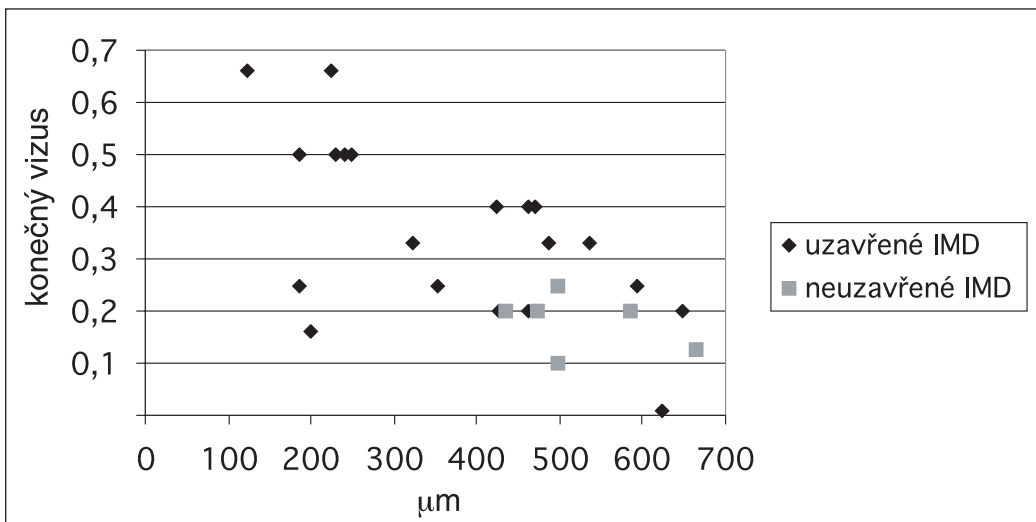
Obr. 1. Nález na mikroperimetru (MP1, Nidek Co., Ltd., Japonsko) u IMD před PPV (vlevo) a po operaci (vpravo) znázorněný v pseudo-barvách odpovídajících hodnotám v dB



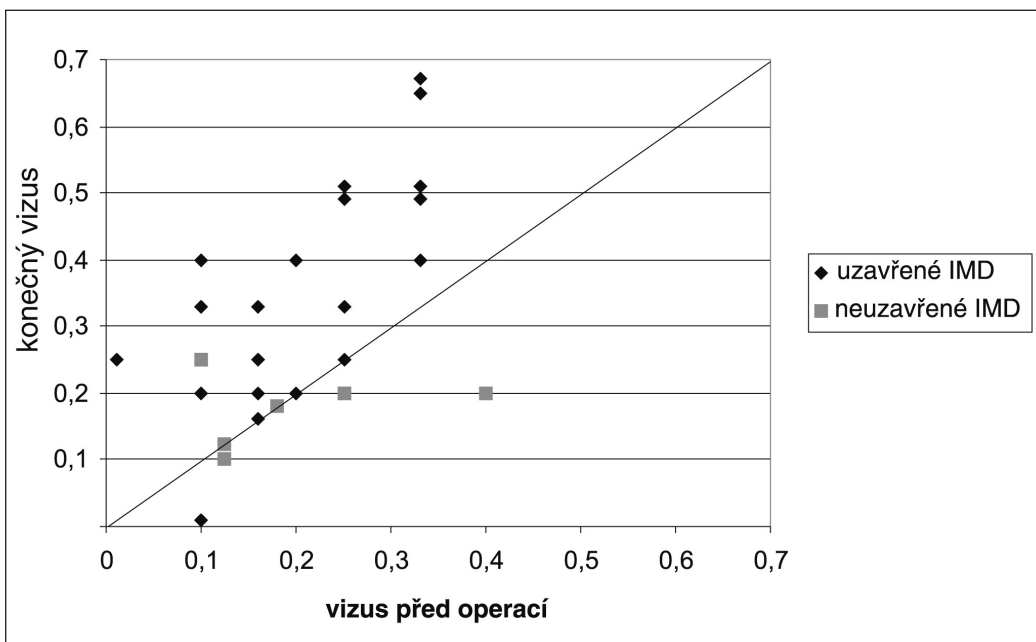
Obr. 2. OCT (scan 0 st.) u pacienta č. 3 první den po operaci: makulární díra uzavřena

Makulární díra se sice uzavřela, ale po vypuštění silikonového oleje došlo k jejímu znovuotevření. Její velikost se zvětšila z 436 na 760 μm , vizus se zhoršil ze 4/10 na 4/20, vizus druhého oka byl 4/8. Další reoperace s laserovou koagulací nebyla indikována a nález byl vzhledem k funkci obou očí hodnocen jako inoperabilní.

U dalšího (pac. č. 14) došlo po primární operaci ke zmenšení IMD z 586 na 112 μm zároveň s přiložením jejích okrajů. Vizus operovaného oka zůstal nezměněn – 4/20, vizus druhého oka byl 4/5. U zbylých 2 (pac. č. 13 a 17) reoperace s implantací



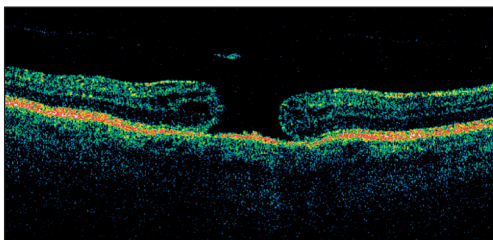
Graf 1. Závislost konečného vizu na velikosti IMD



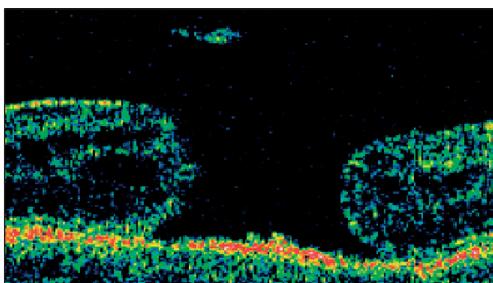
Graf 2. Závislost konečného vizu na předoperačním vizu

silikonového oleje nebyla provedena. U prvního z nich se IMD zmenšila ze 665 na 598 μm , u druhého ze 499 na 486 μm . Vizus se v prvním případě nezměnil – 4/32, ve druhém se zhoršil ze 4/32 na 4/40. Vizus druhého oka u nich byl 4/6, resp. 4/4.

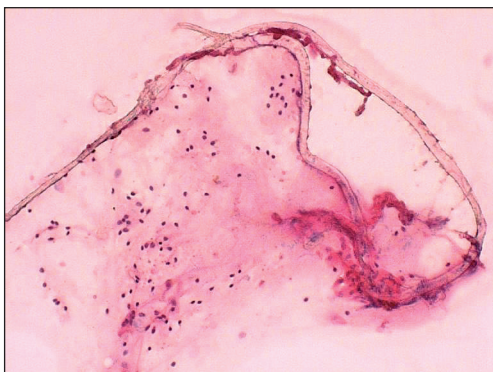
Po použití silikonového oleje (3krát při primární operaci, 1krát při reoperaci) se uzavřely všechny 4 (100 %) IMD (obr. 2) s tím, že u 1 došlo k výše popsanému znovuotevření po vypuštění silikonového oleje.



Obr. 3. OCT (scan 180 st.) OL pacienta č. 25 při prvním vyšetření: IMD III. stupně o velikosti 424 μm , patrné víčko díry preretiniálně



Obr. 4. Zvětšení výřezu z předchozího snímku OCT s patrnou dvouvrstevnou strukturou víčka



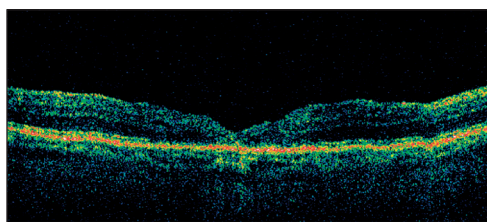
Obr. 5. Histologické vyšetření víčka zachyceného na předchozím snímku: nález odpovídá fragmentu navzájem k sobě adherujících vnitřní limitující membrány se zadní sklivcovou membránou a shlukem elementů gliálního původu. Barvení HE, zvětšení mikroskopu 50krát.

Pozdní znovuotevření IMD vzhledem k provedenému peelingu MLI neočekáváme.

Uzavření IMD bylo před érou OCT definováno přiložením jejích okrajů a vstřebáním subretinální tekutiny v jejím okolí. Pomocí OCT lze v pooperačním období prokázat obnovení foveolární kontury včetně poklesu tloušťky „vnitřního kruhu“ retinální mapy – oblast mezi 1000 až 2220 μm od centra makuly (10).

V našem souboru došlo k obnovení foveolární kontury u 95 % očí s uzavřenou IMD, průměrná tloušťka neuroretiny ve fixačním bodě u nich byla 166 μm . V 1 případě vznikl cystoidní makulární edém.

U souboru nemocných s průměrným předoperačním vizem 4/20 došlo ke zlepšení u 94 % případů, průměrně na 4/8 (4). Vizu lepšího než 4/10 je možné dosáhnout u 25-50 % pacientů s anamnézou delší než 12 měsíců (11). V našem souboru se vizus zlepšil průměrně ze 4/20 na 4/12. Ke zlepšení nebo stabilizaci vizu došlo u 84,6 % pacientů. U pacientů s uzavřenou IMD bylo vizu 4/10 nebo lepšího dosaženo ve 45 % případů. Z toho u 25 % pacientů s předoperačním



Obr. 6. OCT (scan 180 st.) OL pacienta č. 25 při poslední kontrole: zhojená makulární díra, atrofie RPE v centru, tloušťka fovey 209 μm

nejlepším vizem došlo k jeho zlepšení průměrně na 4/8. U 30 % nemocných byl vizus operovaného oka při poslední kontrole lepší než oka druhého, a to průměrně 4/10. Vizus nemocných s neuzavřenou IMD byl průměrně 4/25. Nejhorší vizus – 0,5/40 – měla nemocná u níž se IMD uzavřela, ale během 3měsíčního sledování se vyvinul CME. Proto u ní byla zahájena lokální léčba diclofenakem.

Ve shodě s literárními údaji jsme v našem souboru zaznamenali závislost konečného vizu na velikosti IMD a předoperačním vizu (graf 1, 2). Naopak anamnéza s konečným vizem nekorelovala, což může souviset s tím, že délka trvání obtíží nemusí být spolehlivým údajem, zvláště jedná-li se o postižení prvního oka.

Průměrná sledovací doba našeho souboru je poměrně krátká, vizus mohl být ovlivněn počínající kataraktou celkem u 19 (73,1 %) pacientů.

Dle literatury je na druhém oku patologický nález na vitreoretinálním rozhraní bez ablace ZSM přítomen v 28,7 % případů (5). V našem souboru jsme jej zaznamenali u 23,1 % případů. V 34,6 % případů vznik IMD již nehrozil, neboť došlo ke vzniku lamelárního defektu. Dva pacienti (pac. č. 21, 22) s druhostrannou IMD v celé tloušťce neuroretiny operováni nebyli. Jeden z nich byl již po operaci na jiném pracovišti. U obou došlo k uzavření IMD námi operovaného oka a ke zlepšení vizu z 4/32 na 4/16, resp. z 4/12 na 4/6. U dalšího (pac. č. 25) došlo k uzavření oboustranné IMD po operaci se zlepšením vizu ze 4/16 na 4/12, resp. ze 4/12 na 4/10 (obr. 3, 4, 5, 6).

ZÁVĚR

Pars plana vitrektomie s vnitřní tamponádou je účinnou a bezpečnou metodou léčby u idiopatické makulární díry. Tento výkon vedl k uzavření IMD v 76,9 % případů a ke zlepšení vizu v 65,4 % případů. Peeling membrana limitans interna po jejím obarvení trypanovou modří byl proveden u všech anatomicky úspěšných operací. Nejlepších výsledků jsme dosáhli u pacientů s rozměrem IMD < 400 μ m a s dobrým předoperačním vizem.

Jen vzácně dochází k peroperačním a pooperačním komplikacím, které jsou většinou řešitelné. V budoucnu bude vhodné prodloužit sledovací dobu pacientů našeho souboru, jehož výsledky odpovídají publikovaným údajům.

Zcela nový pohled na toto onemocnění vneslo zavedení OCT do praxe, které umožňuje přesněji určit stadium IMD. Toto vyšetření je zásadní pro stanovení prognostických faktorů onemocnění a hodnocení anatomického výsledku operace včetně obnovení foveolární kontury.

U pacientů s IMD by mělo být pomocí OCT vyšetřeno vždy i druhé oko, neboť je tak možné odhalit i biomikroskopicky zcela němé nálezy.

LITERATURA

1. **Carpineto, P., Ciancaglini, M., Aharrh-Gnama, A., et al.:** Optical coherence tomography and fundus microperimetry imaging of spontaneous closure of traumatic macular hole: a case report. *Eur J Ophthalmol*, 15, 2005: 165–169.
2. **Cihelková, I., Souček, P.:** Choroby vitreoretinálního rozhraní, I. část. *Čes. a slov. Oftal.*, 60, 2004: 216–220.

3. **Ezra, E., Gregor, Z.J.:** Surgery for idiopathic full-thickness macular hole: two-years results of a randomized clinical trial comparing natural history, vitrectomy, and vitrectomy plus autologous serum: Moorfields Macular Hole Study Group Report no. 1. Arch Ophthalmol, 122, 2004: 234–236.
4. **Haritoglou, C., Gass, C.A., Schaumberger, M., et al.:** Long-term follow-up after macular hole surgery with internal limiting membrane peeling. Am J Ophthalmol, 134, 2002: 661–666.
5. **Chan, A., Duker, J.S., Schuman, J.S., et al.:** Stage 0 macular holes, observations by optical coherence tomography. Ophthalmology, 111, 2004: 2027–2032.
6. **Ip, M.S., Baker, B.J., Duker, J.S., et al.:** Anatomical outcomes of surgery for idiopathic macular holes as determined by optical coherence tomography. Arch Ophthalmol. 120, 2002: 29–35.
7. **Karel, I., Kalvodová, B., Dotřelová, D., et al.:** Vitrektomie a koncentrát autologních trombocytů v léčbě idiopatických makulárních děr. Čes. a slov. Oftal. 55, 1999: 191–202.
8. **Kely, N.E., Wendel, R.T.:** Vitreous surgery for idiopathic macular holes. Results of a pilot study. Arch Ophthalmol, 109, 1991, s. 654–659.
9. **Kumagai, K., Furukawa, M., Ogino, N., et al.:** Vitreous surgery with and without internal limiting membrane peeling for macular hole repair. Retina, 24, 2004: 721–727.
10. **Kushuara, S., Teraoka Escano, M.F., Fujii, S., et al.:** Prediction of postoperative visual outcome based on hole configuration by optical coherence tomography in eyes with idiopathic macular holes. Am J Ophthalmol, 138, 2004: 709–716.
11. **La Cour, M., Friis, J.:** Macular holes: classification, epidemiology, natural history and treatment. Acta Ophthalmol Scand, 80, 2002: 579–589.
12. **Perrier, M., Sébag, M.:** TrypanBlue – assisted peeling of the internal limiting membrane during macular hole surgery. Am J Ophthalmol, 135, 2003: 903–905.
13. **Smiddy, W.E., Feuer, W., Cordahi, G.:** Internal limiting membrane peeling in macular hole surgery. Ophthalmology, 108, 2001, s. 1471–1478.
14. **Stec, L.A., Ross, R.D., Williams, G.A., et al.:** Vitrectomy for chronic macular holes. Retina, 24, 2004: 341–347.
15. **Ullrich, S., Haritoglou, C, Gass, C., et al.:** Macular hole size as a prognostic factor in macular hole surgery. Br J Ophthalmol, 86, 2002: 390–393.
16. **Yamamoto, N., Ozaki, N., Murakami, K.:** Double visualization using triamcinolone acetonide and trypan blue during stage 3 macular hole surgery. Ophthalmologica, 218, 2004: 297–305.

MUDr. Ilona Cihelková
Oční klinika FNKV a 3. LF UK
Šrobárova 50
100 34 Praha 10
cihelko@fnkv.cz

RISUS OPHTHALMOLOGICUS

Oči měla slečna dobré

Tato historka bývá přičítána mnoha očním oddělením, asi je tomu tak, že se nepříhodila jen jednou.

Na ambulanci přijde slečna s brýlemi na nose. „Copak máte s očima?“ ptá se jí mladý oftalmolog. „Oči mám dobré, ale potřebovala bych prohlédnout brýle, na ty už špatně vidím“.

Dol.