

# Bilaterálna retinálna vaskulitída s arteriálnymi aneuryzmami

Streicher T.<sup>1</sup>, Špirková J.<sup>1</sup>, Gürtler L.<sup>2</sup>

<sup>1</sup> Očné oddelenie NsP, Bojnice, primárka MUDr. J. Špirková

<sup>2</sup> Oddelenie klinickej imunológie FNŠP sv. Cyrila a Metoda, Bratislava, primár MUDr. L. Gürtler

**K 90. narodeninám doc. MUDr. Ľudovíta Veselého**

## Súhrn

Autori predstavujú neobvyklý a vzácny obraz obojstrannej retinálnej vaskulitídy, postihujúci kmeň centrálnej retinálnej artérie a jej kvadrantové vetvy do druhého vetvenia. Prominentným prejavom boli: práškovite skalený sklovec, oklúzia vetvy centrálnej retinálnej artérie, segmentárna periarteriálna infiltrácia, opúzdrenie arterií, arteriálne aneuryzmy, edém terča zrakového nervu, neperfúzna periféria sietnice a komplikácie, ktoré z tohoto stavu vyplývali. V priebehu 13 rokov pozorovania a liečby jedno oko osleplo 3 roky od začiatku ochorenia. Druhé oko s podobným počiatočným priebehom ochorelo dva roky po prvom oku. Pre podobný priebeh s hroziacimi následkami sa zahájila kortikosteroidná a imunosupresívna liečba, rozsiahla fotokoagulácia neperfúznej periférie sietnice a chirurgický vitreoretinálny zákrok, až sa dosiahla remisia s deficitom zrakových funkcií. Rozsiahle fyzikálne, laboratórne a zobrazovacie vyšetrenia nepriniesli dôkaz systémovej choroby a objasnenie etiológie. Chorobu sme v súlade s literárnymi údajmi zaradili do kategórie idiopatickej retinálnej vaskulitídy.

**Kľúčové slová:** idiopatická retinálna vaskulitída, fluoresceinová angiografia, fotokoagulačná liečba, kortikosteroidná a imunosupresívna liečba, vitreoretinálna chirurgia.

## Summary

### Bilateral Retinal Vasculitis with Arterial Aneurysms

The authors reported unusual and rare condition of bilateral retinal vasculitis primarily affecting the central retinal artery at the nerve head and its 4 main branches. The most striking feature was the presence of the diffuse vitreous cells, occlusion of branch retinal artery, segmental periarterial infiltration, arterial sheathing, retinal arterial aneurysms, disc swelling, peripheral retinal non perfusion and their complications. During 13 year's observation and treatment one eye went blind 3 years after initial examination. Second eye started the same clinical course two years after beginning of the disease. To avoid similar devastating course of the disease we started systemic steroids and immunosuppressive therapy, followed by photocoagulation of nonperfused peripheral retina and vitreoretinal surgery. We achieved stabilization of the disease with decreased visual functions. Comprehensive systemic work-up was unrevealing, no clear etiology was identified and diagnosis of idiopathic retinal vasculitis was made.

**Key words: idiopathic retinal vasculitis, fluorescein angiography, photocoagulation, systemic steroids and immunosuppressive therapy, vitreoretinal surgery**

*Čes. a slov. Oftal., 62, 2006, No. 2, p. 79–85*

---

## ÚVOD

---

Bilaterálna retinálna vaskulárna choroba je vzácna jednotka, postihujúca primárne retinalne artérie bez súvislosti s postihnutím iných tkanív alebo systémom organizmu. Je pozoruhodná nielen vzácnym izolovaným zápalovým postihnutím retinálneho arteriálneho systému, ale aj výskytom viacpočetných sakulárnych a fuziformných arteriálnych aneuryziem. Tieto predstavujú prominentný príznak choroby, ktorý sa však nevyskytuje vo všetkých fázach priebehu. Venózna a kapilárna časť retinálnej prúdovej dráhy nebola nápadným prejavom a postihnutie vyplývalo z arteriálnych komplikácií.

Prvý opis takéhoto obrazu predstavili Kincaid a Schatz v r. 1983 (7) u dvoch pacientov mladšieho veku. Rozsiahlymi vyšetreniami a diferenciálnou diagnózou nepotvrdili súvislosť so systémovými chorobami a uvažovali o izolovanom retinálnom postihnutí chorobou polyarteriitidis nodosa. Nasledovali ďalšie pozorovania s identickými prejavmi na cievach a tkanive sietnice pod rôznymi opisnými termínami (IRVAN – Idiopathic retinal vasculitis, aneurysms, and neuroretinitis (4, 13), BNMRAA – Bilateral neuroretinopathy with multiple retinal arterial aneurysms (14), BRAMAD – Bilateral retinal arteriitis with multiple aneurysmal dilatations (9). Väčšinou sa chorobe prisudzoval primárne zápalový proces na retinálnych artériách, napriek tomu, že protizápalová liečba nebola vo viacerých prípadoch úspešná. Najviac postihnutí boli mladí, inak zdraví ľudia, od prvej do tretej dekády bez preferencie pohlavia. Choroba bola vždy obojstranná s rôznym časovým odstupom začiatku postihnutia na oboch očiach. Jej priebeh bol dlhodobý a skoro vždy spojený s vážnymi komplikáciami zraku. Jedným z nich bolo aj naše pozorovanie.

---

## VLASTNÉ POZOROVANIE

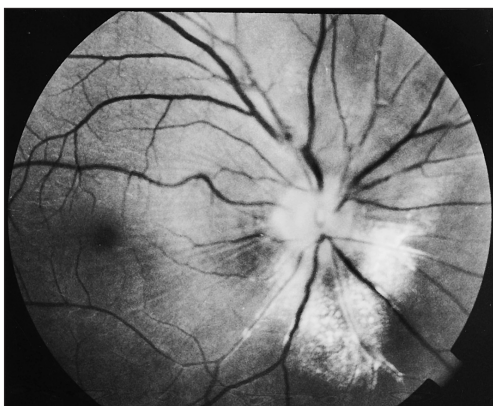
---

28-ročný pacient bol hospitalizovaný na regionálnom očnom pracovisku pre ischemickú léziu sietnice následkom oklúzie vetvy dolnej temporálnej artérie pravého oka pri obojstranne plnej centrálnej zrakovej ostrosti. Súčasne sa zaznamenal odpovedajúci defekt v zornom poli, nepresne ohraničená papila, tvrdé exsudáty, úzke artérie so sprievodnými prúžkami a dilatovanými vénami. Zadný pól a makula neboli alterované. Nález na pozadí ľavého oka bol v tom čase pravidelný.

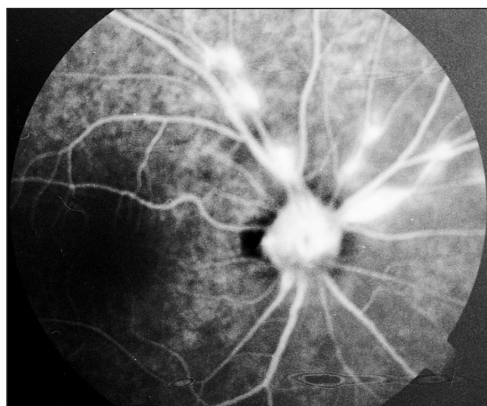
Keď prišiel pacient po ďalších šiestich mesiacoch na vazodilatačnú liečbu, mala ischemická oblasť po oklúzii vetvy artérie rovnakú farbu ako okolie, pribudli práškovité zákaly v sklovci a ojedinelé drobné krvácania okolo artérií. Ostatný nález na terči zrakového nervu (TZN) a úzkych artériách bol rovnaký, aneurysmatické dilatácie sa nepopisovali. Pre podozrenie z retinálnej vaskulitídy dostal pacient prednison a bol odoslaný do nášho pracoviska na fluoroangiografické vyšetrenie (FAG).

V preinjekčnej fáze sa zobrazili na pravom oku okolo TZN tvrdé exsudáty, opúzdrené artérie, zriastenie limitujúcej membrány v interpapilomakulárnej zóne (obr. 1) a na angiograme aneuryzmatické dilatácie na artériách (obr. 2). Najväčšia bola na kmeni centrálnej artérie na TZN, ostatné v priebehu dolnej temporálnej arterioly alebo v mieste jej vetvenia. Od začiatku venózne fázy vzniklo profúzne presakovanie farbiva zo všetkých aneuryzmatických dilatácií (obr. 3). V temporálnej periférii 2PD od makuly začínala neperfúzna zóna. V tomto čase nález na ľavom oku bol nenápadný.

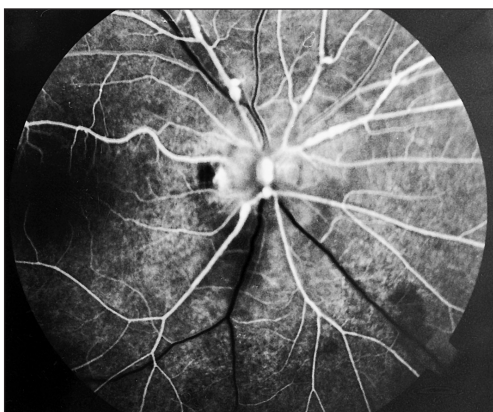
Po dvoch rokoch od prvých prejavov na pravom oku vznikla rovnaká oklúzia vetvy dolnej temporálnej artérie aj na ľavom oku. Následne sa rozvinuli rovnaké zmeny na retinálnych artériách, na TZN, tvrdé exsudáty na spôsob circináty a tvorba preretinálnej membrány na vitreoretinálnej hranici okolo TZN (obr. 4). Angiografické vyšetrenie potvrdilo prítomnosť rozsiahleho nálezu arteriálnych aneuryzmiem



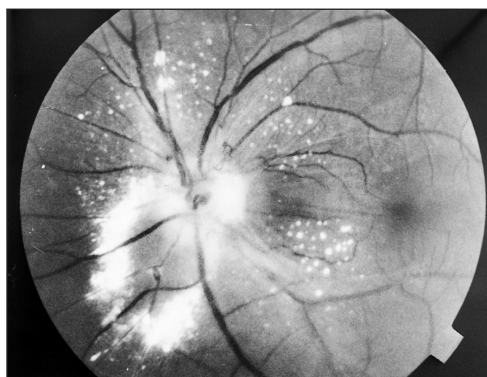
Obr. 1. P. o.: natívna snímka zobrazuje zriastenie limitujúcej membrány, tvrdé exsudáty okolo TZN, opúzdrenie zúžených arteriál a zneostrenie TZN



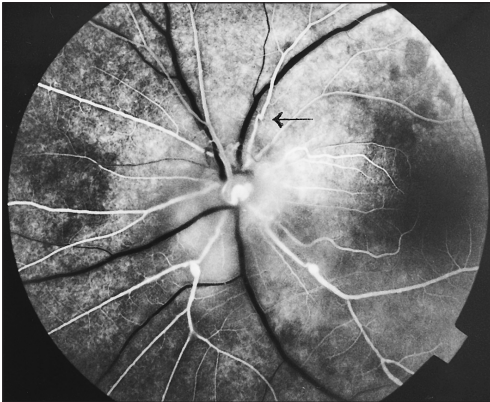
Obr. 3. P. o.: rozsiahle presakovanie v miestach výskytu aneuryzmiem vo venózne fáze



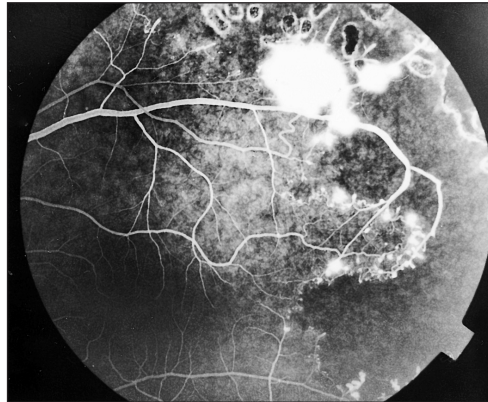
Obr. 2. P. o.: arteriálna fáza FAG so zvýraznením arteriálnych aneuryzmiem na TZN a arteriolách I. rádu



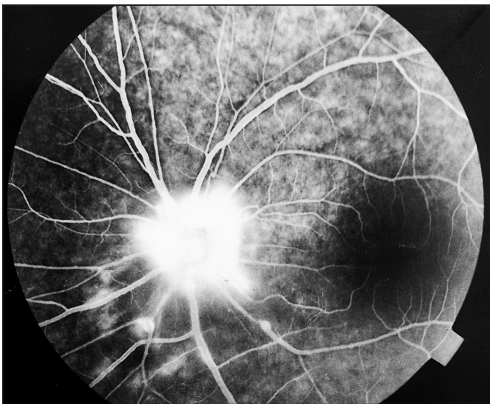Obr. 4. L. o.: natívna snímka s rovnakými zmenami ako na pravom oku a s preretinálnou membránou



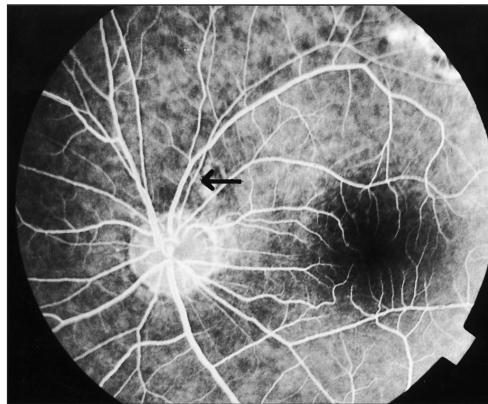
Obr. 5. L. o.: arteriálna fáza so zobrazením arteriálnych aneuryziem



Obr. 7. L. o.: hranica avaskulárnej zóny s cievnyimi abnormalitami. Stopy po ALK



Obr. 6. L. o.: prepúšťanie farbiva na TZN a na miestach aneuryziem



Obr. 8. L. o.: FAG po dvoch rokoch od vitreoretinálneho zákroku

kmeňa a vetiev centrálnej artérie (obr. 5), edém TZN (obr. 6), ale aj neperfúznú sietnicu od strednej periférie. Na oblasti makuly neboli žiadne oftalmoskopické ani angiografické patologické fenomény a centrálny visus zostával v hodnotách 6/6. V tomto čase už bola pokročilá amocia sietnice pravého oka s rozsiahlou preretinálnou neovaskularizáciou, krvácami a poklesom zraku na pohyb ruky pred okom. Je pravdepodobné, že tomuto stavu predchádzala rubeóza dúhovky, ktorú sme však nemohli biomikroskopicky potvrdiť a pre značne pigmentovanú dúhovku ani angiograficky. V krátkom čase oko úplne osleplo s komplikovanou kataraktou, neovaskulárnym glaukomom a divergenciou z anopsie.

Pre malígnu priebeh, ktorý hrozil aj druhému oku, sme robili rozsiahlu laser koaguláciu neperfúznej zóny, na hranici ktorej sa vytvárali venózne dilatácie, arteriovenózne spojky, neovaskularizácie v bezprostrednej oblasti makuly (obr. 7). Súčasne sme konzultovali imunológov, ktorí pokračovali v ďalšej diagnostike. Pre progresívny priebeh ochorenia nasadili intenzívnejšiu imunosupresívnu liečbu. K steroidom (30–60 mg prednisonu) pridali orálny cyklosporin v maximálnej dávke

4mg/kg/deň pri monitorovaní hladín v periférnej krvi. Počas tejto liečby sa stav ne zlepšoval a po 1 a pol roku sa musel robiť vitreoretinálny zákrok. Tento pozostával z membranektómie v oblasti TZN a zadného pólu, cirkulárnej endolaser a exokryokoagulácie. Tesne pred operačným zákrokom sa redukoval cyklosporin na 2 mg/kg/deň a pridala sa cyklofosfamid 2 mg/kg/deň. Tato liečba mala za cieľ udržať remisiu po operácii podľa protokolov liečby systémových vaskulitíd typu polyarteriitidis nodosa alebo Wegenerovej granulomatózy. Po týchto zákrokoch sa stav stabilizoval pri nazálne obmedzenom zornom poli, ktorý s prechodom do relatívneho skotomu siahal až do 5° od fixačného bodu. Posledné FAG vyšetrenie dva roky po operatívnom zákroku už dokumentovalo len zúžené retinálne artérie, normálny TZN a žiadne aneurizmy (obr. 8). Oblasť zadného pólu a makuly zostala pravidelná, konečný centrálny vizus 6/9 po korekci malého astigmatizmu.

---

## DISKUSIA

---

Ako sme to mohli pozorovať u nášho pacienta, klinický obraz, priebeh choroby a následný stav odpovedá opisom pacientov Kincaida a Schatza (7). Prípady, ktoré po nich opísali ďalší autori s rovnakým súborom príznakov, priebehu a následkov dokumentujú, že ide o unikátnu a v retinálnej patológii neobvyklú vaskulárnu chorobu (4, 9, 10, 11, 12, 13, 14). V doteraz známych chorobách sietnice, sprevádzaných postihnutím ciev či už primárnou alebo sekundárnou účasťou, dominovali retinálne vény a kapiláry (1, 2, 8, 15, 16), artérie skôr výnimočne (5). Prítomnosť retinálnych arteriálnych aneuriziem v takej podobe, ako boli u pacienta, sme doteraz v literatúre nezistili ako príznak sprevádzajúci primárnu vaskulitídu. Len u jedného 15 ročného dievčaťa zo štyroch pozorovaní retinálnej vaskulitídy v priebehu zadnej uveitídy demonštroval Karel a spol. (6) aneurizmatické zmeny na TZN a na arteriolách I. a II. rádu. Ich vznik si možno vysvetliť zápalovým a deštruktívnym procesom v aktívnom štádiu choroby následkom fokálneho oslabenia cievnej steny, najmä jej muskulárnej časti. Intraarteriálny tlak potom spôsobí dilatáciu steny ciev, ktorej nízka rezistencia vedie napokon k aneurizmatickej dilatácii. Súčasným uvoľnením bariéry krv – retina následkom deštrukcie pevného spojenia endoteliálnych buniek artérie cez zónu occludens si možno vysvetliť prepúšťanie farbiva v ich rozsahu vo FAG. Aj v našom prípade vymizli aneurizmy po skončení aktívneho štádia a stabilizácie choroby, preto zastávame názor, že sú integrálnou súčasťou aktivity chorobného procesu. Ich zmena na priamy priebeh sa deje reparačným procesom v stene ciev za prechodnej fokálnej tortuozity, ktorá sa následne upraví do priameho priebehu (porovnaj obr. 5 s obrazom 8, šípky). Ústup aktivity choroby sa ďalej prejavil rezorbciou tvrdých exudátov, vymiznutím edému TZN, periarteriálnej infiltrácie, opúzdrení ciev a zastavením rozširovania neperfúznej periférie.

Pri pátraní po etiológii sme zamerali pozornosť na ochorenia, v priebehu ktorých bol zaznamenaný výskyt retinálnej vaskulitídy. Tieto môžu byť povahy infekčnej, systémovo autoimunitnej, systémové vaskulitídy typu Wegenerovej granulomatózy alebo polyarteriitidis nodosa, ochorenia imunologicky mediované a idiopatické, tzv. primárne retinálne vaskulitídy, kde zaraďujeme aj náš prípad. Masívny rozsah vyšetrení nebol možný, ale ani potrebný. Počas opakovaných hospitalizácií na imunologickom oddelení sa štandardnými serologickými testami a pomocou Rtg a CT hrudníka nepodarilo potvrdiť infekčnú etiologiu. Priebeh pri imunosupresii i v ďalšom sledovaní nepriamo potvrdil, že sa nejednalo o infekčné ochorenie. Hematologické

a biochemické laboratórne parametre boli normálne. Serologické markery na systémové autoimunitné ochorenia (RF,ANA, anti-ENA, anti-dsDNA, ANCA, anti-PR3, ACLA, ASCA) boli negatívne. Onkomarkery ani imunoelfo bielkovin neodhalili prípadný paraneoplastatický proces. Laboratórne sa nezistila podľa ApEo, celkového a špecifického IgE atopická konštitúcia alebo parazitárne ochorenie. Imunologické vyšetrenia nepotvrdili systémovú akútnu ani chronickú zápalovú reakciu (FW,CRP, fibrinogén, IgG, A, M boli v referenčnom rozmedzí). Parametre celulárnej imunity (populácie lymfocytov) boli normálne až na ľahko zvýšenú aktiváciu T Ly 3/DR+, ktoré boli bez dynamiky a hodnotíme ich ako reaktívne. Neskôr reagovali ako pri dlhodobej imunosupresii (pokles B Ly a T helperov, vzostup supresorov). V priebehu sledovania sa neobjavili laboratórne markery aktivity ochorenia ani iné markery, ktoré by svedčili pre sekundárnu príčinu ochorenia. Invazívne vyšetrenia ako napr. biopsie svalu, kože, obličky, temporálnej artérie alebo angiografie sa neindikovali, lebo nebolo klinické ani laboratórne podozrenie.

V opisoch izolovanej retinálnej vaskulitídy sa v komplexe príznakov neuvádza vedľa ostatnej symptomatologie výskyt arteriálnych aneuryziem. V súbore 150 pacientov Grahamovej a spol. (3), z ktorých 67 malo izolovanú retinálnu vaskulitídu, patrili k prominentným príznakom periférne vaskulárne opúzdrenia, makulárny edém a difúzna kapilárne presakovanie. Zmeny na centrálnej sietnici sú skôr prítomné v pokročilých štádiách choroby, ako to demonštroval Salvador a spol. (12) výskytom subretinálnej fibrovaskulárnej proliferácie, pravdepodobne následkom chronického makulárneho edému. V našom prípade oblasť makuly bola od počiatočného štádia choroby obojstranne nepostihnutá a potom aj počas liečby na ľavom oku až do stabilizácie choroby. Perivaskulárna infiltrácia a opúzdrenia ciev boli len na artériách, neperfúzna periféria sietnice vyvolala na avaskulárnej hranici zmeny na vénach a kapilárach sekundárne k neperfúznej sietnici.

Z pohľadu príslušnosti retinálnej vaskulitídy k systémovej alebo izolovanej chorobe, hodnotili za 10-ročné obdobie George a spol. (2) klinické záznamy 25 pacientov s referujúcou diagnózou primárnej retinálnej vaskulitídy. Len u jedného sa dalo dokázať rozsiahlymi laboratórnymi a klinickými vyšetreniami spojenie so systémovým lupus erythematosus počas ďalších 4 rokov. V našom prípade výsledky dlhodobého pozorovania, laboratórných testov a liečebných postupov taktiež nenašli spojenie s niektorou systémovou chorobou. Rovnako je málo pravdepodobné, že sa ešte v budúcnosti môže manifestovať, prípadne či retinálna vaskulitída, ako sme ju v tomto príspevku opisali, bude prvou manifestáciou dlho utajenej systémovej choroby.

Názor na to, či zápalový proces steny retinálnej artérie je skutočne tým prvým patologickým atribútom choroby, nie je doteraz jednotný. Spochybňuje to See a spol. (14), ako aj neúspešná protizápalová liečba vo viacerých prípadoch na báze steroidov a imunosupresie. Tomu nasvedčuje aj naše pozorovanie, keď v priebehu steroidnej a imunosupresívnej liečby sa stav natoľko zhoršil, že sa musela použiť vitreoretinálna liečba. Pacient bol po operačnom zákroku na dlhodobej (takmer 3 roky) kombinovanej imunosupresii (steroidy a cyklofosfamid), takže sa nedá jednoznačne posúdiť, čo viedlo k stabilizácii očného nálezu. Viacerí autori uvádzali, že pri podobných očných nálezoch uvažovali o diagnóze polyarteriitis nodosa a napriek nepotvrdeniu diagnózy nasadzovali imunosupresiu. Takmer všetci autori však nepotvrdili jej účinnosť. Pokiaľ sa pre ňu rozhodneme, mala by byť len krátkodobá, maximálne 3-mesačná, ako terapeutický test a nevoliť izolovanú kortikoterapiu, ale v kombinácii s cyklosporinom, cyklofosfamidom, alebo metotrexatom.

---

## ZÁVER

---

Napriek mnohým, doteraz nezodpovedaným otázkam etiológie a patogenézy tejto choroby preferujeme zápal ako spúšťači mechanizmus a ako hlavný faktor aktivity procesu. K tomu nás opravňuje súbor príznakov dokumentovaných kontrastným vyšetrením ciev a tkaniva sietnice, dlhodobé sledovanie a nepríslušnosť k doteraz známej systémovej a izolovanej vaskulárnej chorobe. Táto skutočnosť dáva predpoklad, že ide o novú chorobnú jednotku kategórie pravdepodobne imunologicky podmienenej primárnej retinálnej arteriitidy s aneuryzmatickými dilatáciami.

---

## LITERATÚRA

---

1. **Böke, W., Duncker, G.:** Entzündliche Gefässerkrankungen des Auges. Bücherei des Augenarztes, 95, F. Enke Verlag, Stuttgart, 1983: 103–119.
2. **Georgie, R.K., Walton, Ch., R., Whitcup, S., M. et al.:** Primary retinal vasculitis, systemic associations and diagnostic evaluation Ophthalmology, 103, 1996: 384–389.
3. **Graham, E.M., Stanford, M.R., Sanders, M.D. et al.:** A point prevalence study of 150 patients with idiopathic retinal vasculitis: 1 Diagnostic value of ophthalmological features. Br.J.Ophthalmol., 73, 1989: 714–721.
4. **Chang, T.S., Aylward, W.G., Davis, J.L. et al.:** Idiopathic retinal vasculitis, aneurysms and neuroretinitis. Ophthalmology, 102, 1995: 1089–1097.
5. **Jampol, L.M., Isenberg, S.J., Goldberg, M.F.:** Occlusive retinal arteriitis with neovascularization. Amer. J. Ophthalmol., 81, 1976: 583–589.
6. **Karel, I., Peleška, M., Divišová, G.:** Fluorescence angiography in retinal vasculitis in children's uveitis. Ophthalmologica, 166, 1973: 251–264.
7. **Kincaid, J., Schatz, H.:** Bilateral retinal arteritis with multiple aneurysmal dilatations. Retina, 3, 1983: 171–178.
8. **Leydhecker, W., Milanow, M.:** Zwei ungewöhnliche Fälle von Vasculitis transudativa retinae. Klin. Mbl. Augenheilk., 160, 1972: 154–157.
9. **Malan, P., Ciurana, A.J., Boudet, C.:** Artérite rétinienne bilatérale avec dilatations anévrysmales multiples. J. Fr. Ophtalmol., 9, 1986: 23–28.
10. **Nussenblatt, R.B., Whitcup, S.M., Palestine, A.G.:** Uveitis: Fundamentals and clinical practice. 2<sup>nd</sup> ed. Mosby, St. Louis, 1996: 354–363.
11. **Owens, S.L., Gregor, Z.J.:** Vanishing retinal arterial aneurysms: a case report. Br. J. Ophthalmol., 76, 1992: 637–638.
12. **Salvador, F., Garcia – Arumi, J., Amén, M. et al.:** Subretinal fibrovascular proliferation in retinal arteritis with multiple aneurysmal dilatations: A case report. Ophthalmologica, 210, 1996: 129–131.
13. **Sashihara, H., Hayashi, H., Oshima, K.:** Regression of retinal aneurysms in a case of idiopathic retinal vasculitis, aneurysms and neuroretinitis (IRVAN). Retina, 19, 1999: 250–251.
14. **See, R.F., Humayun, M., Rao, N.A.:** Bilateral neuroretinopathy with multiple retinal arterial aneurysms. Arch. Ophthalmol., 121, 2003: 1206–1207.
15. **Schroeder, W., Kunert, H., Müller – Jensen, A.:** Neuroophthalmologische Initialsymptomatik bei Panarteriitis nodosa. Klin. Mbl. Augenheilk., 168, 1976: 794–798.
16. **Vine, A.:** Retinal vasculitis. Seminars in neurology, 14, 1994: 354–360.

*MUDr. Teodor Streicher  
ul. Hornoulická 9  
972 01 Bojnica  
Slovenská republika*