

# Korekce astigmatismu použitím čočky Artisan® Phakic Toric

Urminský, J., Rozsival, P., Lorencová, V., Feuermannová, A., Němcová, I.

Oční klinika LF UK a FN, Hradec Králové,  
přednosta prof. MUDr. P. Rozsival, CSc.

## Souhrn

Implantace nitrooční předněkomorové fakické torické čočky (PTIOL) Artisan® firmy Ophtec představuje jednu z nejmodernějších metod korekce vyššího stupně myopického i hypermetropického astigmatismu.

Autoři referují o výsledcích implantace PTIOL Artisan u 6 pacientů (10 očí). Nejčastější indikací byl hypermetropický astigmatismus u 5 pacientů (8 očí). U jednoho pacienta byl indikací astigmatismus myopický. Ve sledovaném souboru je převaha mužů (5krát) a pouze 1 žena. Pacienti byli standardně rozděleni na skupinu s myopickým astigmatismem (1 pacient, 2 oči) a na skupinu s hypermetropickým astigmatismem (5 pacientů, 8 očí).

Průměrný věk celého souboru v době operace byl  $27,7 \pm 2,8$  roku (rozmezí 23–38 let) a průměrná sledovací doba byla  $13,0 \pm 6,9$  měsíců (rozmezí 6–22 měsíců). Do souboru nebyli zařazeni pacienti se sledovací dobou kratší než 6 měsíců. Průměrná hodnota předoperační refrakce u hypermetropů byla  $+4,8 \text{ D} \pm 2,25 \text{ D}$  a průměrná hodnota astigmatismu byla  $-5,15 \text{ Dcyl} \pm 2,82 \text{ Dcyl}$ . V jednom případě myopie byla předoperační refrakce obou očí  $-7,0 \text{ D}$  a  $-3,5 \text{ Dcyl}$ .

Požadovaná cílová pooperační refrakce byla emetropie  $\pm 1,0 \text{ D}$ . Autoři hodnotí výslednou nekorigovanou a nejlépe korigovanou zrakovou ostrost (NZO, KZO), výslednou pooperační refrakci, výskyt peri- a pooperačních komplikací a změnu hustoty endoteliálních buněk v čase. Průměrná výsledná hodnota pooperační refrakce u pacientů s hypermetropickým astigmatismem byla  $+0,72 \pm 0,93 \text{ D}$  a  $-1,08 \pm 0,60 \text{ Dcyl}$ . U jediného pacienta s myopickým astigmatismem byla výsledná pooperační refrakce obou očí  $+0,5 \text{ D}$  a  $-0,5 \text{ Dcyl}$ .

Výhodou implantace PTIOL je rychlá pooperační zraková rehabilitace, potenciální reverzibilita zákroku, zachování akomodace, dobrá stabilita pooperační refrakce.

**Klíčová slova:** refrakční vada, myopický, hypermetropický astigmatismus, Artisan fakická torická nitrooční čočka

## Summary

### Correction of the Astigmatism with the Artisan® Phakic Toric Lens

The implantation of the intraocular anterior chamber phakic toric lens (PTIOL) Artisan®, a product of the Ophtec company, is one of the most up-to-date methods of the correction of higher degree of myopic as well as hyperopic astigmatism.

The authors refer about the results of PTIOL Artisan implantation in 6 patients (10 eyes). The major indication was the hyperopic astigmatism – in 5 patients (8 eyes); in one patient the indication was myopic astigmatism. In the followed up group of patients, there is the preponderance of men (5), and one woman

only. The patients were divided into two subgroups: one with myopic astigmatism (1 patient, 2 eyes) and other with hyperopic astigmatism (5 patients, 8 eyes). The average age of the whole group at the time of the surgery was  $27.7 \pm 2.8$  years (range 23–38 years) and the average follow up period was  $13.0 \pm 6.9$  months (range 6–22 months). In the group the patients with follow up period shorter than 6 months were not included. The average preoperative spherical refractive error was  $+4.8 \pm 2.25$  dioptres (D) and the average astigmatic error was  $-5.15 \pm 2.82$  cylinders (Dcyl). In one case of myopia, the preoperative refractive error in both eyes was  $-7.0$  D and  $-3.5$  Dcyl. The target refraction was emetropia  $\pm 1.0$  D. The authors evaluate the final uncorrected and best-corrected visual acuity (UCVA, BCVA), final postoperative refractive error, presence of intra- as well as postoperative complications, and changes of endothelial cells' density over time. The average final postoperative error in patients with hyperopic astigmatism was  $+0.72 \pm 0.93$  D and  $-1.08 \pm 0.60$  Dcyl. In the only patient with myopic astigmatism the final postoperative error of both eyes was  $+0.5$  D and  $-0.5$  Dcyl. The advantage of the PTIOL implantation is fast visual recovery, potential reversibility of the procedure, maintaining of the accommodation, and stability of the postoperative refraction.

**Key words:** refractive error, myopic astigmatism, hyperopic astigmatism, Artisan phakic toric lens

*Čes. a Slov. Oftal., 62, 2006, No. 1, p. 16–26*

---

## ÚVOD

---

Refrakční chirurgie je jednou z nejrazantněji se rozvíjejících částí oftalmologie. S nárůstem počtu pacientů se zvyšuje i incidence kombinovaných refrakčních vad, kde již není dostatečně efektivní využití excimerového laseru (nebo jiných metod) k jejich korekci. Právě využití excimerového laseru (PRK, LASIK, LASEK, Epi-LASIK) v této části oftalmologie má v dnešní době svoje limity, které se zvyrazňují u dioptrických vad nad indikační hranici, jak u myopie a hypermetropie, tak i astigmatismu. Velmi dobrou alternativní možností k excimer laseru při řešení refrakčních vad a to zejména jejich vyšších stupňů, je implantace různých typů fakických čoček. S tímto faktem úzce souvisí rychlý rozvoj nitrooční refrakční chirurgie a vývoj nových typů nitroočních implantátů. Jednou z nesporných výhod fakických čoček je možnost korekce i kombinovaných refrakčních vad, u kterých není možné a nebo vhodné využití jiné metody refrakční chirurgie. Takovým příkladem je i individuálně zhotovená fakická torická nitrooční čočka určená ke korekci vysoké ametropie v kombinaci s astigmatismem.

---

## MATERIÁL A METODIKA

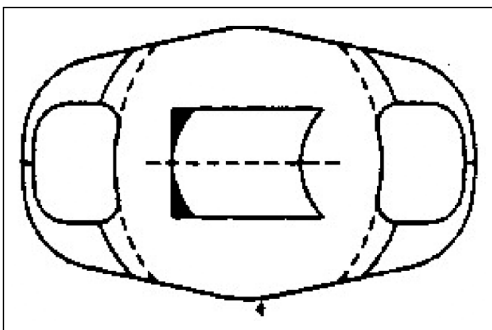
---

V období od března 2003 do června 2004 jsme na Oční klinice FN v Hradci Králové implantovali individuálně zhotovenou fakickou torickou nitrooční čočku

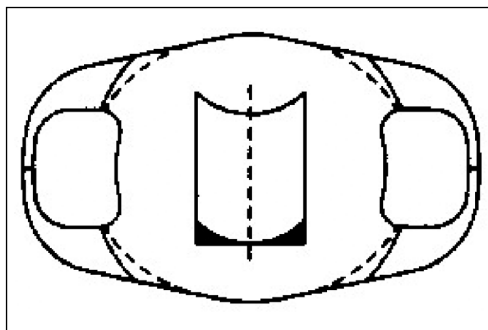
Artisan firmy Ophtec u 6 pacientů (10 očí). Soubor tvořilo 5 mužů (83,3 %) a 1 žena (16,7 %). Indikací k operaci u 5 pacientů (8 očí) (80,0 %) byl hypermetropický astigmatismus a v jednom případě (2 oči) (20,0%) astigmatismus myopický. Průměrný věk pacientů v době operace byl 27,7 let  $\pm$  2,8 roku (rozmezí 23–38 let). Sledovací doba byla v rozmezí 6 až 22 měsíců (průměrně 13,0  $\pm$  6,9 měsíce).

Průměrná hodnota předoperační manifestní refrakce u hypermetropů byla +4,8 D  $\pm$  2,25 D (rozmezí od + 2,5 D do + 6,5 D) a průměrná hodnota astigmatismu - 5,15 Dcyl  $\pm$  2,82 Dcyl (rozmezí od -3,0 do -6,5 Dcyl). V jednom případě myopie byla předoperační refrakce obou očí -7,0 D a -3,5 Dcyl.

Artisan fakická torická čočka je určena speciálně ke korekci astigmatismu, jak u hypermetropických, tak i myopických očí. PTIOL je jednokusová IOL vyrobená z PMMA materiálu (Perspex CQ- UV) s průměrem optické části 5,0 mm a celkovým průměrem 8,5 mm. Konvexně- konkávní optika se sférickým předním povrchem a torickým zadním povrchem. Tento typ nitrooční čočky je umístěn do přední komory oka a unikátně fixován na duhovku v její střední periférii (iris claw). Dioptrická dostupnost PTIOL je od -3,0 D do -23,5 D pro myopii a od +2,0 D do +12,0 D pro hypermetropii. Cylindrická korekce u obou vad je možná od 1,0 Dcyl do 7,0 Dcyl v negativních i pozitivních hodnotách. U sférické i cylindrické dioptrické mohutnosti jsou IOL vyráběny v krocích po 0,5 D. Při implantaci je preferována pozice čočky v horizontále nebo lehce šikmo. V závislosti na umístění osy cylindru v optice čočky existují dva typy PTIOL s cylindrem 0° a 90° (obr. 1 a 2). U prvního modelu je osa cylindru umístěna souběžně s haptikami, zatímco u druhého typu je osa umístěna kolmo na haptiky. Tím je umožněna implantace čočky v horizontální nebo lehce šikmé pozici při použití operační rány u č. 12. V podstatě chirurg nemusí měnit obvyklou operační techniku doporučenou i při implantaci standardní fakické čočky Artisan. U očí s předoperačním astigmatismem v ose mezi 0° až 45° nebo mezi 135° až 180° je doporučeno použití modelu PTIOL – 0. Když je předoperační astigmatismus v ose mezi 45° a 135°, je použit model PTIOL – 90.



Obr. 1. Model PTIOL 0



Obr. 2. Model PTIOL 90

Fixace na duhovku pak zaručuje minimální riziko decentrace čočky z přesné pozice v ose astigmatismu.

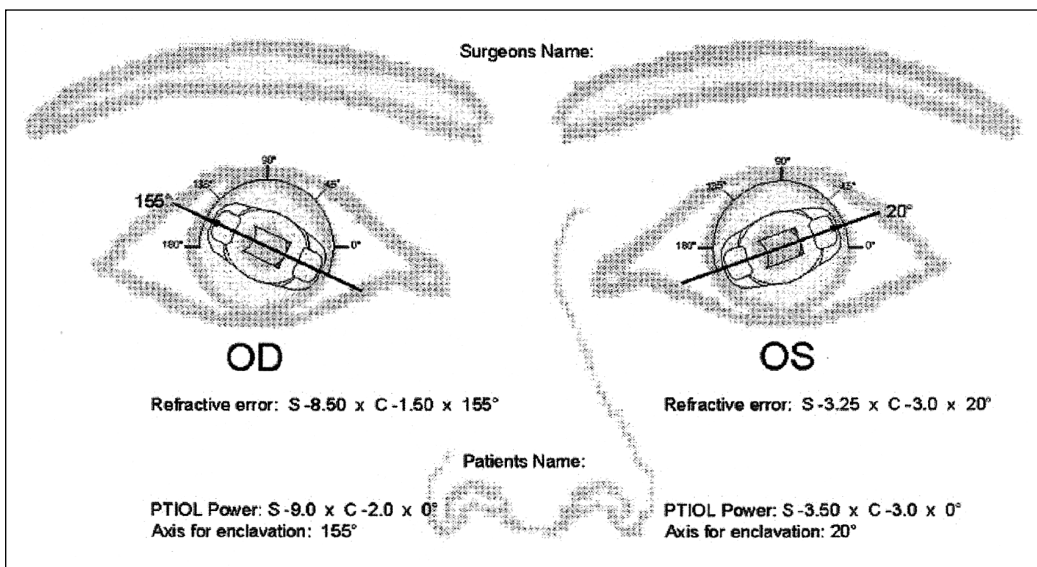
Požadovanou cílovou pooperační refrakcí byla emetropie  $\pm$  1,0 D.

Pacienti indikovaní k tomuto typu refrakční operace podstoupili pečlivé vyšetření na pracovišti refrakční chirurgie naší kliniky: objektivní refrakce, rohovková topografie, vyšetření předního a zadního segmentu, měření hloubky přední komory (ACD). Endotel rohovky jsme vyšetřovali přístrojem Noncon Robo,

model SP – 9000 (Konan Medical Inc.). Velice důležitou součástí vyšetření byla edukace pacienta. Při výběru vhodných pacientů postupujeme podle následujících kritérií: motivovaný pacient, nevyhovující korekce brýlová nebo kontaktními čočkami, vyšší stupeň pravidelného hypermetropického i myopického astigmatismu, stabilní refrakční vada, není přítomná jiná oční patologie, normální zornicové reakce, nepřítomnost celkového onemocnění s možností postižení oka, počet endotelových buněk rohovky více než 2000/mm<sup>2</sup>, relativně dobrý předoperační vizus a pokud není jiná metoda refrakční chirurgie z různých důvodů vhodná.

Zásadní kontraindikací k implantaci tohoto typu nitrooční čočky je věková hranice pod 18 let, progresivní dioptrické vady, hloubka přední komory pod 3,0 mm (od povrchu rohovky). Relativní kontraindikací je potom suspektní nesnášenlivost halo a glare. V neposlední řadě je nevhodný pacient s nereálnou představou o možnostech vidění po operaci.

Pro výpočet dioptrické mohutnosti a osy implantace PTIOL vycházíme z hodnot subjektivní refrakce, rohovkové topografie, ACD a cílové pooperační refrakce. Samotnou kalkulaci po konzultaci s chirurgem provádí firma Ophtec. Výsledkem je přehledné grafické zobrazení PTIOL v doporučené pozici a její dioptrická mohutnost (obr. 3).



Obr. 3. Schéma implantace PTIOL dodávaná výrobcem čočky

Pro přesné umístění PTIOL je v den operace pacientům instilováno do operovaného oka anestetikum. Následně na šterbinové lampě vsedě a za pomoci 360° optiky vyznačíme značkovačem na limbu osu astigmatismu pro fixaci čočky. V některých případech je možné se orientovat např. podle struktur duhovky, umístěním cév, krypt atd. Následuje příprava pacienta jako při standardní operaci katarakty. Nutností je kapání miotik (pilocarpin 2% gtt.). Dostatečná mióza je podmínkou pro bezpečnou implantaci ve střední periférii duhovky a zároveň minimalizuje možnost kontaktu s předním povrchem vlastní čočky při operaci. Standardní chirurgický postup (P.R.) zahrnuje sklerokorneální incizi u č. 12 odpovídající průměru optiky čočky a dvě po-

mocné rohovkové mikroincize u č.10 a 2. Následuje vyplnění přední komory kvalitním viskomateriálem (Biolon, Ophtec) důležitým pro ochranu nitroočních struktur a poté zavedení PTIOL Artisan do přední komory (PK). K samotné fixaci čočky k duhovce je potřeba speciální implantační pinzety zamezující nežádoucím pohybům IOL a enklavační jehly (Ophtec). Nedílnou součástí operace je provedení peroperační iridotomie jako prevence sekundárního glaukomu, sutura operační rány a odstranění viskomateriálu z PK.

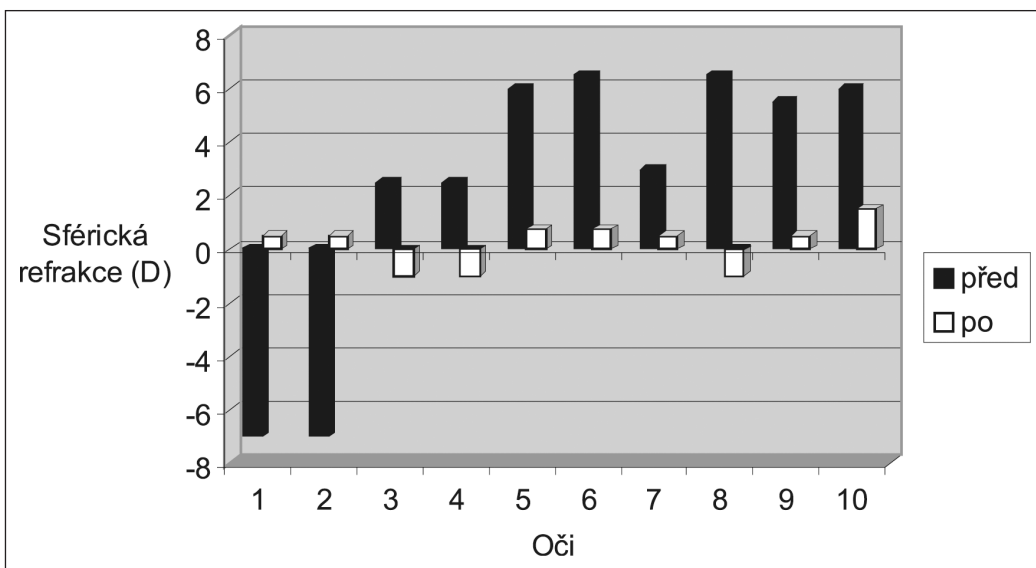
U všech operovaných provádíme výkon ambulantně a v lokální (parabulbární) anestezii. V pooperačním období pacient kape antibiotika v kombinaci s kortikoidy a antiglaukomatika. Všichni pacienti jsou pravidelně kontrolováni na naší klinice. Sledovali jsme pooperační komplikace, polohu čočky, refrakci subjektivní i objektivní, výskyt halo, glare a subjektivní spokojenost s dosaženým vizem po operaci.

## VÝSLEDKY

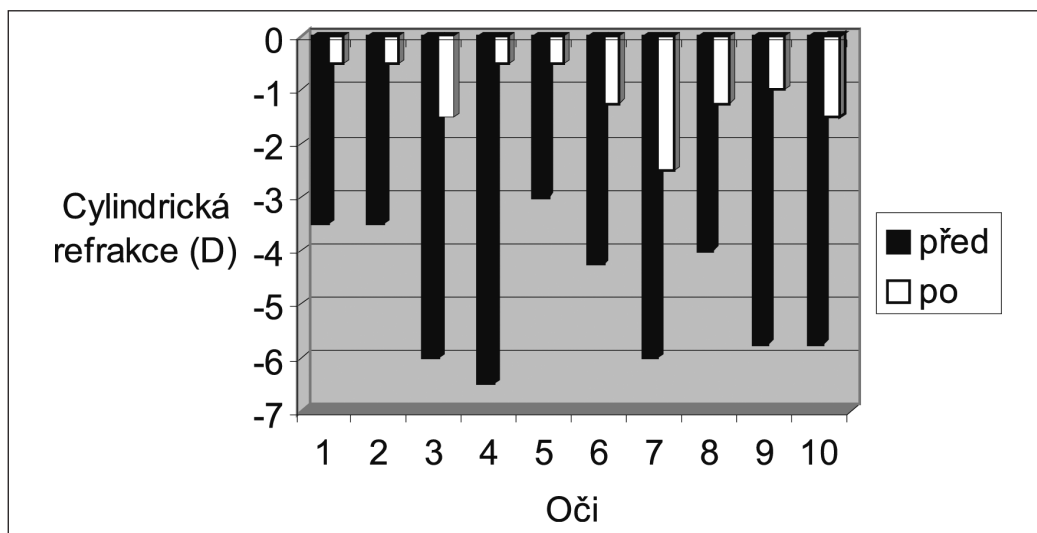
Ve sledovaném souboru 10 očí s implantací PTIOL jsme hodnotili výslednou pooperační refrakci, nekorigovanou i korigovanou zrakovou ostrost, výskyt peria- a pooperačních komplikací a změnu hustoty endoteliálních buněk v centru rohovky v čase.

Změnu předoperační a pooperační sférické i cylindrické refrakce při poslední kontrole vyjadřuje graf 1 a 2.

Průměrná hodnota sférické komponenty u pacientů s hypermetropickým astigmatismem byla  $+4,8 \pm 2,25$  D a cylindrické komponenty  $-5,15 \pm 2,82$  Dcyl. Předoperační hodnota u pacienta s myopickým astigmatismem (obě oči) byla  $-7,0$  D a  $-3,5$  Dcyl.



Graf 1. Změna sférické refrakce před a po operaci

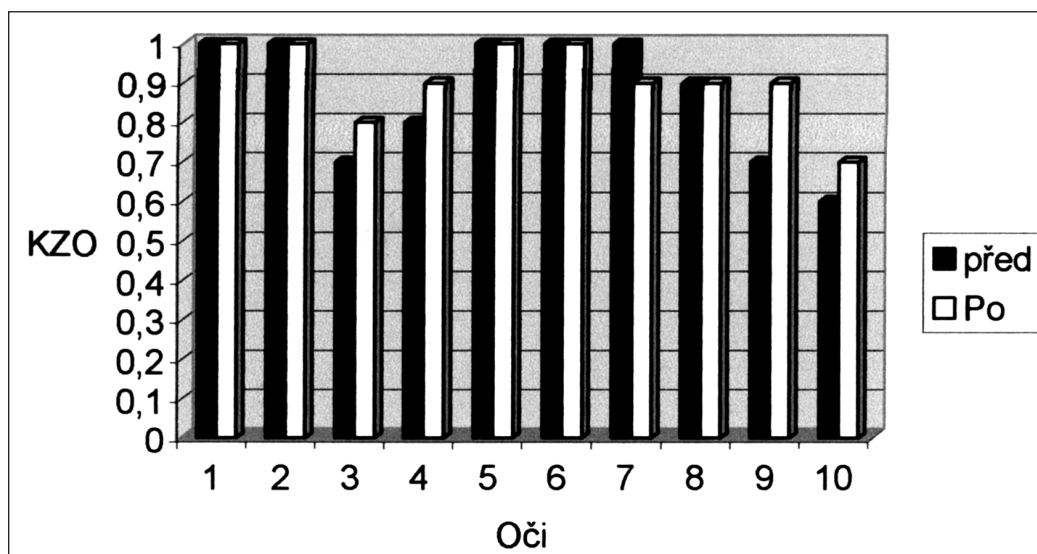


Graf 2. Změna cylindrické refrakce před a po operaci

Výsledná pooperační refrakce byla  $+0,72 \pm 0,93$  D a  $-1,08 \pm 0,6$  Dcyl u hypermetropů. U obou očí myopického pacienta byla výsledná refrakce po implantaci PTIOL  $+0,5$  D a  $-0,5$  Dcyl.

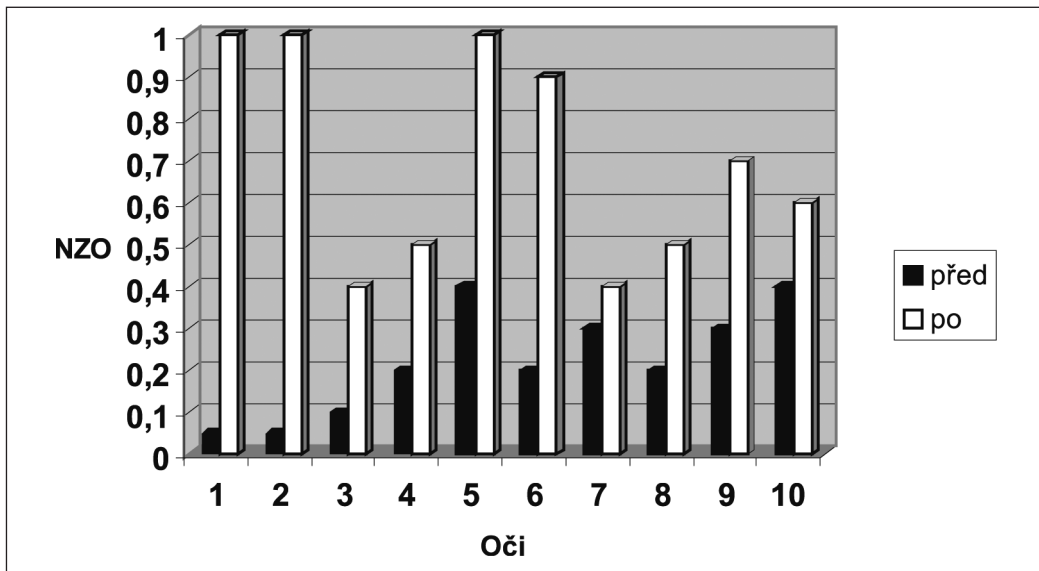
V celém souboru jsme zaznamenali zlepšení výsledné nejlépe korigované zrakové ostrosti (KZO) na Snellenových optotypech u 4 očí (40,0 %) minimálně o jeden řádek v porovnání s hodnotami před operací.

U 5 očí (50,0 %) zůstala KZO nezměněná. Graf 3 ukazuje změnu KZO před a po implantaci PTIOL. Zhoršení pooperační KZO oproti předoperačním hodnotám o jeden řádek jsme zaznamenali u 1 oka (10,0 %).

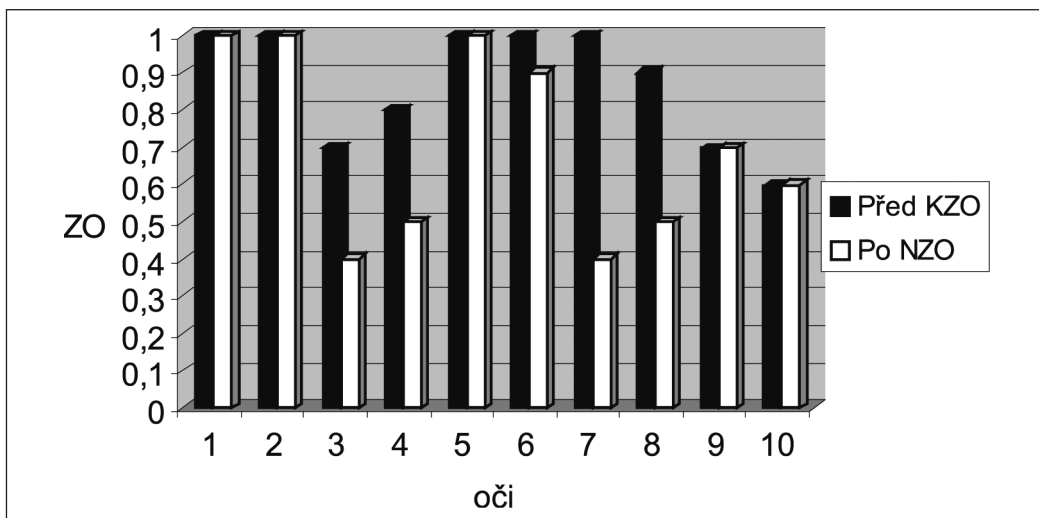


Graf 3. Porovnání KZO před implantací PTIOL a po implantaci

V grafu 4 je zaznamenána změna nekorigované zrakové ostrosti (NZO) u všech pacientů. Srovnání KZO před výkonem s nekorigovanou zrakovou ostroší po operaci u celého souboru ukazuje graf 5. Průměrná hodnota předoperační NZO byla 0,2 a KZO 0,85. Průměrná hodnota pooperační NZO byla 0,7 a KZO 0,88.

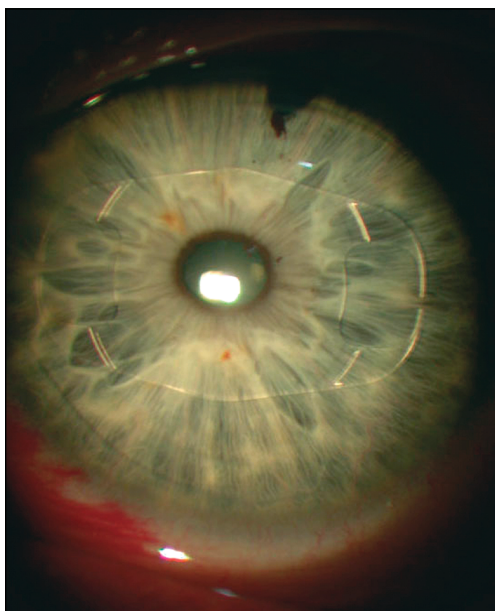


Graf 4. Změna NZO u celého souboru před a po implantaci PTIOL

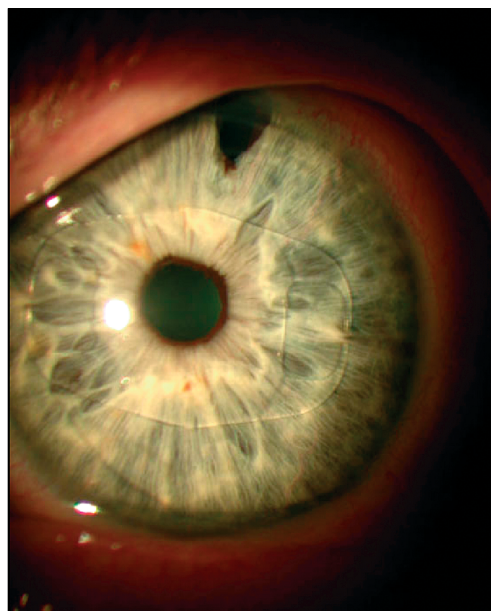


Graf 5. Srovnání KZO před implantací PTIOL a NZO po operaci

Nezaznamenali jsme žádnou peri- ani pooperační komplikaci ve smyslu dehiscence operační rány, elevace nitroočního tlaku, iritidy, ovalizace zornice, dekompenzace rohovky, katarakty nebo sítnicových komplikací. Ve dvou případech (2 oči) (20 %) pozorovali pacienti výskyt vedlejších světelných fenoménů (halo, glare) za snížených světelných podmínek. Tento stav se výrazně upravil mezi 3. až 6. měsícem po operaci. Stabilní polohu implantované PTIOL jsme při pravidelných kontrolách sledovali na štěrbinové lampě pomocí 360° optiky. Ani v jednom případě nebyla čočka posunuta v porovnání s nálezem 1. den po operaci. Obrázek 4 a 5 ukazuje stejného pacienta první den po operaci a při kontrole za 9 měsíců. U jednoho pacienta (1 oko) (10 %) jsme provedli repozici PTIOL pro její ne zcela přesné umístění v ose astigmatismu za 3 měsíce po operaci. Výslednou refrakci, která překračovala stanovenou cílovou refrakci jsme u 4 očí (40,0 %) dále korigovali excimerovým laserem (PRK). Průměrná hodnota reziduální korekce u těchto očí byla -1,13 D a -1,25 Dcyl. Tento výkon jsme indikovali za 3 až 6 měsíců po implantaci. Pooperační hodnoty refrakce u očí po PRK dosáhly emetrie  $\pm 0,5$  D.



Obr. 4. PTIOL 1 den po operaci



Obr. 5. PTIOL za 9 měsíců po operaci

V pooperačním období jsme zaznamenali změnu hustoty endoteliálních buněk. Za 6 měsíců byl pokles počtu buněk o 4,6 %. Průměrná předoperační hodnota počtu buněk byla  $3003 \pm 346$  na  $1 \text{ mm}^2$ . Po 6 měsících od implantace byl průměrný počet endoteliálních buněk  $2864 \pm 128$  na  $1 \text{ mm}^2$ .

Celkovou subjektivní spokojenost pacientů s pooperačním výsledkem jsme hodnotili formou dotazů a odpovědí. Hodnocení od 1 do 5 (velmi spokojený až nespokojený). Průměrná výsledná známka u celého souboru  $1,53 \pm 0,4$  (rozmezí 1 až 3).

Pro přesnější hodnocení dosažených výsledků je samozřejmě potřeba většího souboru a také delší sledovací doba (především při hodnocení ztrát endoteliálních buněk).



---

## DISKUSE

---

Korekce vysoké ametropie v kombinaci s astigmatismem je stále kontroverzním tématem v refrakční chirurgii. Standardní techniky používané ke korekci kombinovaných refrakčních vad zahrnují keratorefraktivní procedury (PRK, LASIK, LA-SEK, Epi-LASIK). Jistou nevýhodou je, že tento ireverzibilní extraokulární chirurgický postup nemůže adekvátně korigovat především vysokou myopii (nad  $-10,0$  D) s astigmatismem bez nutnosti použití malé ablační zóny a s tím spojené snížené kvality vidění. Možný je také výskyt popsanych komplikací zahrnující nízkou předpovědatelnost, regresi, rohovkovou ektazii, výskyt světelných fenoménů (halo, glare) u snížených světelných podmínek (2).

Nitrooční výkony schopné korigovat refrakční vady zahrnují implantaci fackické čočky a operaci vlastní lidské čočky. Při extrakci čiré čočky je potřeba postupovat opatrně především u mladších pacientů (ztráta akomodace) a u vysoké myopie pro možnost retinálních komplikací (2, 4).

Pro případy velké ametropie s vysokým astigmatismem jsme na naší klinice začali rutinně používat ke korekci těchto vad torickou verzi fackické čočky Artisan firmy Ophtec. Její konvexně-konkávní optika s předním sférickým povrchem a zadním sférocylindrickým povrchem je konstruována tak, aby v jedné chirurgické proceduře řešila celkovou refrakční vadu, tzn. sférickou i cylindrickou komponentu refrakční vady (rohovkový i čočkový astigmatismus). Pro výpočet dioptrické mohutnosti a určení osy, ve které bude čočka fixována na duhovku, využíváme servisu firmy Ophtec. Tento postup je standardní i pro jiné autory (2, 4, 7). K samotné kalkulaci se využívá Van der Heijde vzorec vycházející se zakřivení rohovky, adjustované hloubky přední komory a manifestního sférického ekvivalentu (SE) pacientovy subjektivní refrakční vady (2).

V naší literatuře dosud nejsou publikovány žádné výsledky s implantací tohoto typu nitrooční čočky, a proto můžeme tuto práci považovat do jisté míry za průkopnickou. I v celosvětovém písemnictví není mnoho publikovaných validních studií ke korekci refrakčních vad pomocí implantace PTIOL Artisan. Dick a spol. (2) publikovali výsledky evropské multicentrické studie na souboru 70 operovaných očí rozdělených do dvou skupin. Za 6 měsíců po operaci všechny oči měly výslednou refrakci do  $\pm 1,0$  D od předpokládaného výsledku. 73,0 % operovaných očí skončilo s výsledkem do  $\pm 0,5$  D. Průměrný předoperační astigmatismus u tohoto souboru poklesl z hodnoty 3,7 D cyl na 0,7 D cyl po 6 měsících.

Güell a spol. (4) referují své roční zkušenosti s implantací PTIOL Artisan u 27 očí (16 pacientů). V tomto souboru byl refrakční výsledek u 96,0 % očí do  $\pm 1,0$  D a z toho u 63,0 % operovaných očí do  $\pm 0,5$  D.

Výsledky našeho souboru 10 očí se těmito publikovaným údajům značně přibližují. 90 % očí mělo při poslední kontrole sférickou refrakci do  $\pm 1,0$  D 87,5 % očí a hodnota astigmatismu poklesla z průměrných  $-5,15$  D cyl na  $-1,08$  D cyl u hypermetropů. Naprostou převahu v souboru mají právě pacienti s hypermetropickým astigmatismem (80,0 %). Podle našich zkušeností je pro střední myopii s astigmatismem často vhodná i některá jiná metoda refrakční chirurgie (především LASIK), které dáváme přednost. V jednom případě (2 očí) jsme zvolili implantaci PTIOL pro malou tloušťku rohovky s výslednou refrakcí do  $\pm 0,5$  D. U 4 očí (40,0 %) jsme reziduální refrakci, která se pohybovala nad stanovenou cílovou refrakcí dále řešili pomocí excimerového laseru metodou PRK. Další podmínkou byl souhlas pa-

cienta s doplňující korekcí. Průměrná dioptrická hodnota u těchto očí byla -1,13 D a -1,25 Deyl.

Právě možnost využití rohovkové chirurgie v návaznosti na předchozí implantaci PTIOL je nespornou výhodou. PTIOL zásadním způsobem vyřeší pacientovu refrakci, buď v jednom kroku, anebo vadu výrazně sníží. Tím je v případě potřeby umožněno účinné použití eximerového laseru na rohovce. Rovněž je tímto postupem eliminován možný výskyt komplikací, které zejména při vysoké myopii (nad -10D) a použití např. metody LASIK hrozí (2).

Nuijts a spol. (5) referují o implantaci PTIOL Artisan u pacienta s peroperační komplikací při LASIK-u (decentrace lamely). V plánované operaci nepokračovali a za několik měsíců implantovali PTIOL s velmi dobrým refrakčním výsledkem. Použití fakické čočky při nečastých komplikacích s lamelou u LASIK-u můžeme i na základě vlastních zkušeností doporučit. Zajímavou oblastí pro využití individuálně vyrobené fakické torické čočky jsou degenerativní rohovková onemocnění projevující se vysokým stupněm astigmatismu. Bartels a spol. (1) publikovali právě tento způsob korekce vysokého astigmatismu. Další skupinou jsou pacienti po jinak úspěšné keratoplastice, kde je jejich zraková ostrost limitována vysokým stupněm ametropie. V indikovaných případech je implantace PTIOL vhodnou alternativou v řešení tohoto problému (6).

Diskutovaným otázkou při implantaci předněkomorových nitroočních čoček je riziko ztráty počtu endoteliálních buněk. Dick a spol. (2) v multicentrické studii zaznamenali ztrátu 4,5 % endoteliálních buněk za 6 měsíců po operaci. V našem souboru byla ztráta počtu endoteliálních buněk 4,6 % za 6 měsíců od implantace PTIOL. Fakt, že fakická čočka Artisan nevyžaduje pro svou polohu v PK podporu komorového úhlu, je jednou z dalších výhod. Fixace na duhovkové stroma ve střední periferii velmi účinně brání možné decentraci čočky, což především u torického typu je nesmírně důležité. Tehrani a spol. (7) ve své studii referují statisticky nesignifikantní decentraci fakické čočky Artisan, a to jak v mióze, tak mydriáze. Zároveň upozorňuje na nutnost zachování astigmatické neutrality operační rány. Velikost tohoto typu PMMA čočky je v tomto směru její částečná nevýhoda. V blízké budoucnosti očekáváme „měkkou“ variantu PTIOL Artisan (Artiflex). V neposlední řadě o kvalitě zrakových funkcí svědčí i citlivost na kontrast, kterou našim souborem rovněž sledujeme. Dick a spol. (3) popisují u souboru 18 očí s PTIOL Verisyse® (stejný typ IOL distribuovaný firmou AMO) za 3 měsíce po operaci statisticky významný vzestup kontrastní citlivosti ve všech prostorových frekvencích v porovnání s hodnotami před operací.

Jsme si vědomi poměrně malé velikosti souboru i krátké sledovací doby. Tento fakt je do jisté míry zapříčiněn vysokou cenou této individuálně vyrobené čočky.

---

## ZÁVĚR

---

Torická verze fakické nitrooční čočky Artisan je velmi dobrou alternativou k doposud preferovaným technikám v refrakční chirurgii s velmi dobře předpověditelným výsledkem. Má nezastupitelné místo při řešení kombinace vysoké ametropie a astigmatismu myopických i hypermetropických očí. Zásadní podmínkou pro bezpečné a účinné použití čočky je dostatečná hloubka přední komory oka a implantace v ose astigmatismu. Své uplatnění jistě najde i na poli transplantace rohovky a u některých rohovkových chorob s následným astigmatismem vysokého stupně.

---

Bude potřeba většího souboru operovaných pacientů a delší sledovací doby k potvrzení našich dosavadních pozorování.

---

## LITERATURA

---

1. **Bartels, M. C., van Rij, G., Luyten, G. P.:** Implantation of a toric phakic intraocular lens to correct high corneal astigmatism in a patient with bilateral marginal corneal degeneration. *J. Cataract Refract. Surg.*, 30, 2004: 499–502.
2. **Dick, H. B., Alió, J., Bianchetti, M., et al.:** Toric Phakic Intraocular Lens –European Multicenter Study. *Ophthalmology*, 110, 2003: 150–162.
3. **Dick, H. B., Tehrani, M., Aliyeva, S.:** Contrast sensitivity after implantation of toric iris – claw lenses in phakic eyes. *J. Cataract Refract. Surg.*, 30, 2004: 2284–2289.
4. **Güell, J. L., Vásquez, M., Malecaze, F., et al.:** Artisan Toric Phakic Intraocular Lens for the Correction of High Astigmatism. *Am. J. Ophthalmol.*, 136, 2003: 442–447.
5. **Nuijts, R. M. M. A., Missier, K. A. A., Nabar, V. A.:** Phakic toric intraocular lens implantation after flap decentration in laser in situ keratomileusis. *J. Cataract Refract. Surg.*, 30, 2004: 259–261.
6. **Tehrani, M., Dick, H. B.:** Korrektur eines höhergradigen Astigmatismus nach Keratoplastik durch Implantation einer phaken torischen Iris – Klauen – Linse. *Klin. Monatsbl. Augenheilkd.*, 219, 2002: 159–163.
7. **Tehrani, M., Dick, H. B., Schwenn, O., et al.:** Postoperative astigmatism and rotational stability after Artisan toric phakic intraocular lens implantation. *J. Cataract Refract. Surg.*, 29, 2003: 1761–1766.

*MUDr. J. Urminský, Ph.D.  
Oční klinika FN  
Sokolská 581  
Hradec Králové 500 05*

---

## RISUS OPHTHALMOLOGICUS

---

### Profesor Kurz na piedestalu

Ač docentka Jaroslava Votočková svého šéfa, který byl pro kliniku DOMINUS, velmi obdivovala a uznávala, přece jen mu jednou řekla: „Pane profesore, postavili jsme si vás na piedestal, tak tam pro Boha vás prosím zůstaňte a nelezte z něj dolů“. Čím se v jejích očích provinil, neprozradila, ale trochu se mračící Kurz prý jistě dobře věděl, že se nejednalo o „odbornou“ záležitost.

*Dol.*