

# Chirurgické řešení kombinovaných poranění předního a zadního segmentu s kovovým nitroočním tělesem

Došková H., Vlková E.

Oftalmologická klinika LF MU a FN, Brno-Bohunice, přednosta prof. MUDr. Eva Vlková, CSc.

## Souhrn

Cílem práce bylo zhodnotit anatomické a funkční výsledky chirurgického řešení kombinovaných poranění předního a zadního segmentu, způsobených průnikem kovového nitroočního tělesa.

Soubor tvořilo 25 očí s penetrujícím poraněním, způsobeným průnikem kovového nitroočního tělesa. Věkové rozmezí souboru bylo 14–68 let ( $36,8 \pm 10,9$ ) a průměrná doba sledování byla  $21,0 \pm 10,7$  měsíců. Všechna poranění byla řešena suturou vstupní rány s okamžitým či následným řešením patologie na obou segmentech v jednom nebo více sezeních. Kovová tělesa byla extrahována cestou pars plana vitrektomie pinzetou nebo endomagnetem. Traumatické změny na sítnici byly ošetřeny endodiatermií a endolaserem. V indikovaných případech byla provedena tamponáda silikonovým olejem. Parciální či totální traumatická katarakta byla odstraněna technikou fakoemulzifikace ze sklerálního přístupu nebo pars plana endofakofragmentací s nebo bez náhrady nitroočním implantátem.

Nejčastější patologií na předním segmentu byla penetrující rána rohovky (72 %) a traumatické změny na duhovce (56 %). Totální katarakta byla přítomna v 56 % případů. V oblasti zadního segmentu se nejčastěji vyskytl hemoftalmus (36 %). Znamky endoftalmitidy byly přítomny ve 12 % případů. Interval mezi primární suturou a kombinovaným výkonem na předním a zadním segmentu byl nejčastěji mezi 5.–14. dnem (52 %). U 10 případů (40 %) jsme implantovali nitrooční čočku (IOL), 9krát zadněkomorovou IOL a 1krát předněkomorovou IOL. Z časných pooperačních komplikací jsme zaznamenali nejčastěji výskyt fibrinu v přední komoře (16 %), z pozdních komplikací amoci (32 %) a vznik PVR (24 %).

Anatomický a funkční výsledek kombinovaných poranění s CNT závisí nejen na volbě techniky chirurgického řešení, ale zejména i na rozsahu počátečního poranění a riziku rozvoje přítomné infekce.

**Klíčová slova:** penetrující poranění, kovové nitrooční těleso

## Summary

**Surgical Treatment of Combined Injuries of the Anterior and Posterior Segment of the Eye with Intraocular Metallic Foreign Body**

**Goal:** The aim of this study was to establish anatomical and functional results of combined injuries of the anterior and posterior segment of the eye caused by penetration of the metallic foreign body.

**Material and methods:** The group consisted of 25 eyes with penetrating injury caused by metallic intraocular body. The age at time of the injury in the group

was 14–68 years ( $36.8 \pm 10.9$ ) and the average follow up period was  $21.0 \pm 10.7$  months. All injuries were treated by means of suture of the entering wound with immediate or postponed treatment of the pathologic findings in both segments during one or more procedures. The metallic foreign bodies were extracted with forceps or endomagnetic device during the pars plana vitrectomy.

Traumatic changes of the retina were treated by means of endodiathermy and endolaser. Silicone oil tamponade was performed, where indicated. The partial or total traumatic cataract was removed by phacoemulsification through the scleral admittance or by endophaco fragmentation with or without intraocular lens implantation.

**Results:** The most common pathological findings were the penetrating wound of the cornea (72 %) and traumatic changes of the iris (56 %). The total cataract was present in 56 % of cases. In the posterior segment, vitreous hemorrhage was most frequent (36 %). Signs of endophthalmitis were present in 12 % of cases. The period between the primary suture and combined procedure at the anterior and posterior segment was mostly 5–14 days (56 %). In ten cases (40 %), the intraocular lens (IOL) was implanted, 9 times in the posterior and once in the anterior chamber. Out of the early postoperative complications, the fibrin in the anterior chamber was noticed most frequently (16 %), and out of the late ones, the retinal detachment (32 %) and proliferative vitreoretinopathy (24) were most common.

**Conclusion:** Anatomical and functional result of the combined injury with the foreign intraocular body depends not only on the choice of the surgical technique, but predominantly on the extent of the initial injury and risk of the present infection's spreading.

**Key words:** penetrating injury, metallic intraocular foreign body

*Čes. a slov. Oftal., 62, 2006, No. 1, p. 42–47*

---

## ÚVOD

---

Penetrující poranění oka způsobená kovovým nitroočním tělesem patří mezi časté příčiny akutní i dlouhodobé ztráty zrakové ostrosti ve všech věkových skupinách [5, 10]. K poranění dochází nejen v rámci pracovních úrazů, ale i při různých domácích pracích, ve škole, při sportu a nemalou skupinu tvoří válečná poranění [10]. Vzhledem k fyzikálním vlastnostem kovových těles jde většinou o poranění kombinovaná, postihující struktury předního i zadního segmentu oka. Správný terapeutický postup u tohoto typu poranění je stále živě diskutovanou otázkou [4, 6, 9]. Cílem práce bylo na souboru 25 očí zhodnotit anatomické a funkční výsledky chirurgického řešení kombinovaných poranění, postihujících přední i zadní segment oka.

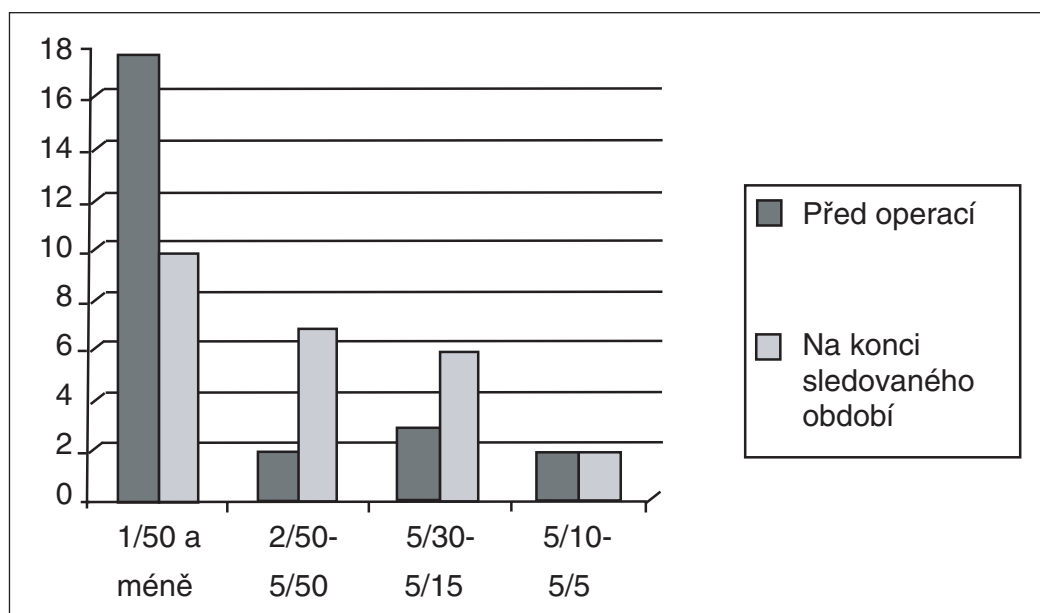
---

## SOUBOR A VÝSLEDKY

---

Do retrospektivní studie bylo zahrnuto 25 pacientů (25 očí) léčených na Oftalmologické klinice LF MU a FN Brno Bohunice pro kombinované poranění předního a zadního segmentu oka, způsobené kovovým nitroočním tělesem. Věkové roz-

mezi v souboru bylo 14–68 let ( $36,8 \pm 10,9$ ). Průměrná doba sledování byla  $21 \pm 10,7$  měsíců. Ve všech případech se jednalo o penetrující poranění s cizím nitroočním tělesem (CNT), komplikované traumatickou kataraktou. Chirurgické řešení bylo rozděleno do dvou sezení. Primární ošetření spočívalo v sutuře vstupní rány a ošetření následně pak v extrakci traumatické katarakty (ev. s implantací nitrooční čočky – IOL) a extrakci CNT cestou pars plana vitrektomie (PPV). Předoperační nález je uveden v tabulce 1. Na obrázku 1 je znázorněn stav po sutuře vstupní rány v rohovce před extrakcí CNT a traumatické katarakty. Interval mezi primárním ošetřením a kombinovaným výkonem na předním i zadním segmentu udává tabulka 2. Výkony v rámci kombinované chirurgické sanace jsou uvedeny v tabulce 3. Všechna kovová CNT byla extrahována cestou PPV pinzetou či endomagnetem. Obrázek 2 znázorňuje preretinalně uloženou střeptinu kovového CNT. Z časných pooperačních komplikací (do jednoho týdne po poranění) jsme nejčastěji zaznamenali výskyt fibrinové reakce v přední komoře. K resorpci fibrinu, stejně tak jako vzniklého hypopya došlo během několika dnů po nasazení steroidů a nesteroidních antiflogistik. Přechodné zvýšení nitroočního tlaku jsme kompenzovali přechodným nasazením antiglaukomatózní terapie. Jemné krvácení do přední komory a do prostoru sklivce se během několika týdnů spontánně vstřebalo. Z pozdních komplikací se nejčastěji vyskytlo odchlípení sítnice a vznik proliferativní vitreoretinopatie (PVR). Ve všech případech jsme indikovali chirurgické řešení. Stejně tak jsme byli nuceni chirurgicky řešit trvalý dotek silikonového oleje k endotelu rohovky ve 2 případech. Tento stav je znázorněn na obrázku 3. Ve 3 případech vzniklý sekundární glaukom jsme řešili medikamentózně, nasazením trvalé antiglaukomové lokální léčby. V jednom případě vzniklá sekundární katarakta proliferativního typu byla řešena chirurgicky cestou 25-G PPV. Souhrn výskytu všech zaznamenaných pooperačních komplikací uvádí tabulka 4. Srovnání zrakové ostrosti před operací a na konci sledovacího období znázorňuje graf 1.



Graf 1. Srovnání zrakové ostrosti před operací a na konci sledovacího období

**Tab. 1.** Předoperační nález

Lokalizace vstupní rány		Ostatní nálezy	
rohovka	18x (72%)	hyféma	3x (12%)
skléra	1x (4 %)	traumatické změny iris	14x (56 %)
korneosklerální oblast	6x (24 %)	hemoftalmus	9x (36 %)
Stav traumatické katarakty		známky endoftalmitidy	3x (12 %)
parciální	11x (44 %)	Velikost CNT v podélné ose	
totální	14x (56 %)	2 mm	8x (32%)
prolaps kortikálních hmot	7x (28 %)	≥ 3 mm	17x (68 %)
bez prolapsu	18x (72 %)		

**Tab. 2.** Interval mezi primárním ošetřením a kombinovaným výkonem

do několika hodin	3x (12 %)
2.–4. den	9x (36 %)
5.–14. den	13x (52 %)
> 14. den	0

**Tab. 3.** Operační výkony v rámci kombinované sanace poranění

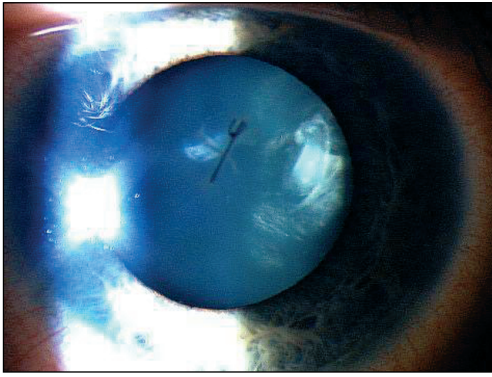
Extrakce traumatické katarakty	25x (100 %)
fakoemulzifikace ze klerálního tunelu	15x (60 %)
pars plana endofakofragmentace	10x (40 %)
Odstranění pouzder	14x (56 %)
Extrakce CNT cestou PPV	25x (100 %)
pinzetou	9x (36 %)
endomagnetem	16x (64 %)
Tamponáda silikonovým olejem	10x (40 %)
Implantace IOL	10x (40 %)
PC IOL (sulcus) – akrylická IOL	4x (40 %)
PC IOL (sulcus) – PMMA IOL	5x (50 %)
AC IOL	1x (10 %)

**Tab. 4.** Pooperační komplikace

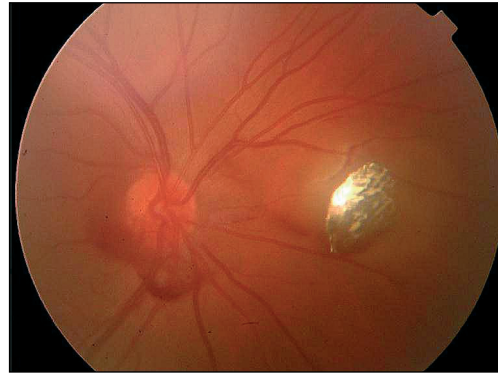
Časné		Pozdní	
fibrin v PK	4x (16 %)	amoce	8x (32 %)
sekundární glaukom	3x (12 %)	PVR	6x (24 %)
hemoftalmus	3x (12 %)	sekundární glaukom	3x (12 %)
hyféma	1x (4 %)	dotek oleje na endotelu	2x (8 %)
hypopyon	1x (4 %)	sekundární katarakta	1x (4 %)

## DISKUSE

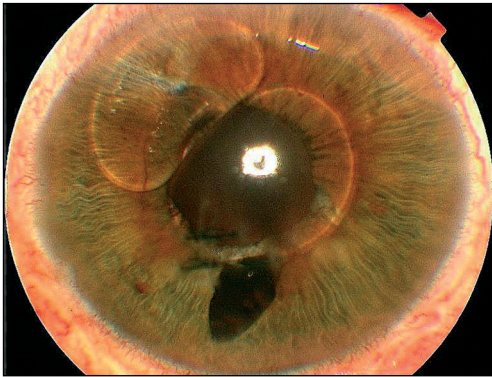
Poranění oka tvoří 6–7 % všech úrazů. Skupina otevřených poranění s kovovým CNT patří svými funkčními i anatomickými důsledky mezi nejzávažnější stavy v oftalmologii. Jejich výskyt je nejčastější mezi 20.–30. rokem života a postihují 2–5krát častěji mužskou populaci [2, 10, 11]. V závislosti na fyzikálních vlastnostech



Obr. 1. Sutura vstupní rány rohovky a traumatická katarakta



Obr. 2. Kovové CNT v prostoru sklivce



Obr. 3. Prolaps bubliny silikonového oleje do přední komory

CNT dochází v mnoha případech k rozsáhlé devastaci struktur jak předního, tak zadního segmentu oka. Společnými jmenovateli mohou v těchto případech být vstupní rána v oblasti předního segmentu (rohovka, skléra nebo korneosklerální rozhraní), provázená krvácením do přední komory nebo sklivce, rozvoj traumatické katarakty, patologie na duhovce, rozvoj přítomné zánětlivé exsudace nebo odchlípení sítnice. Léčba tohoto typu poranění vyžaduje časnou ošetření vstupní rány, vitreoretinální techniku extrakce CNT s ošetřením patologie v oblasti zadního segmentu a dále i výkony na předním segmentu, včetně rekonstrukčních zákroků [3, 5, 6, 7, 13].

Stále diskutovanými otázkami je názor na časnost extrakce CNT a na komplexní, či odložené řešení způsobené patologie na předním a zadním segmentu oka [4, 5, 8, 9, 12]. Jedním z názorů je odložená extrakce CNT. Její výhody spočívají v tom, že v odstupu 1–2 týdnů po úraze dochází ke snazšímu odloučení zadní sklivcové membrány a tím snížení rizika vzniku PVR [1, 9]. Na druhé straně vystupuje názor, že rozvoj infekční endoftalmitidy se podstatně snižuje, je-li CNT extrahováno do 24 hodin po úraze [4, 12].

V našem souboru se vyskytla infekční endoftalmitida ve 3 případech do několika hodin po úraze. Všechny případy vykazovaly známky zánětlivé infekce již při primárním ošetření, a proto byl stav řešen komplexně v jednom sezení (sanace primární rány, extrakce katarakty bez implantace IOL a extrakce CNT cestou PPV s tamponádou silikonovým olejem). V ostatních případech jsme přistupovali k definitivnímu řešení stavu v intervalu mezi 5.–14. dnem po úraze, kdy po nasazení léčbě antibiotiky, steroidy a nesteroidními antiflogistiky došlo ke stabilizaci hematookulární bariéry a snížení poúrazových pseudozánětlivých příznaků, stejně tak jako k částečnému či kompletnímu odloučení zadní sklivcové membrány.

---

## ZÁVĚR

---

Výsledný anatomický i funkční stav u kombinovaných poranění předního a zadního segmentu oka s CNT závisí na několika faktorech. Mezi nejdůležitější patří rozsah poranění, dále přítomnost nebo rozvoj sekundární infekce, „timing“ definitivního chirurgického řešení, kompletní odstranění zadní sklivcové membrány, pečlivé řešení patologie na sítnici po CNT a včasné řešení pooperačních komplikací.

---

## LITERATURA

---

1. **Cardillo, J.A. et al.:** Post-traumatic proliferative vitreoretinopathy. The epidemiologic profile, onset, risk factors, and visual outcome. *Ophthalmology*, 104, 1997: 1166–1173.
2. **Doležalová, J., Rusňák, Š., Řičařová, R.:** Penetrující poranění cizím nitroočním tělískem organického původu. *Čes. a slov. Oftal.*, 57, 2001: 381–386.
3. **Chiquet, C. et al.:** Visual outcome and prognostic factors after magnetic extraction of posterior segment foreign bodies in 40 cases. *Br. J. Ophthalmol.*, 82, 1998; 801–806
4. **Jonas, J.B., Budde, W.M.:** Early versus late removal of retained intraocular foreign bodies. *Retina*, 19, 1999: 193–197.
5. **Jonas, J.B., Knorr, H.L.J., Budde, M.B.:** Prognostic factors in ocular injuries caused by intraocular or retrobulbar foreign bodies. *Ophthalmology*, 107, 2000: 823–828.
6. **Karel, I., Diblík, P.:** Management of posterior segment foreign bodies and long-term results. *Eur. J. Ophthalmol.*, 5, 1995: 113–118.
7. **Lam, D.S., Tham, C.C., Kwok, A.K., et al.:** Combined phacoemulsification, pars plana vitrectomy, removal of intraocular foreign bodies (IOFB), and primary intraocular lens implantation for patients with IOFB and traumatic cataract. *Eye*, 12, 1998: 395–398.
8. **Mieler, W.F., Ellis, M.K., Williams, D.F., et al.:** Retained intraocular foreign bodies and endophthalmitis. *Ophthalmology*, 97, 1990; 1532–1538.
9. **Mieler, W.F., Mitra, R.A.:** The role and timing of pars plana vitrectomy in penetrating ocular trauma. *Arch. Ophthalmol.*, 115, 1997: 1191–1192
10. **McCormack, P.:** Penetrating injury of the eye. *Br. J. Ophthalmol.*, 83, 1999: 1101–1102
11. **Strmeň, P., Krásnik, V., Vavrová, K.:** Cudzie vnútroočné telesá v zadnom segmente oka. *Čes. a slov. Oftal.*, 56, 2000: 75–83.
12. **Thompson, J.T., Parver, L.M., Enger, C.L., et al.:** Infections endophthalmitis after penetrating injuries with retained intraocular foreign bodies. *Ophthalmology*, 100, 1993: 1468–1474.
13. **Wani, V.B. et al.:** Vitrectomy for posterior segment intraocular foreign bodies: visual outcome and prognostic factors. *Retina*, 23, 2003: 654–660.

*MUDr. Hana Došková  
Oftalmologická klinika LF MU a FN  
Jihlavská 20  
639 00 Brno-Bohunice*