
Chirurgické řešení makulární díry

Korda V., Dusová D., Studnička J., Rencová E., Hejzmanová D.

Oční klinika FN, Hradec Králové,
přednosta prof. MUDr. Pavel Rozsíval, CSc.

Souhrn

Autoři hodnotí výsledky operace makulární díry (MD) technikou PPV s peelingem membrány limitans interna (MLI) a použitím membránové modři u 49 nemocných. Příčina vzniku MD díry byla v 81% (40) idiopatická, v 13% (6) trauma, v 6% (3) epimakulární membrána.

Úplné uzavření MD po operaci bylo pozorováno v 59 % (29) pacientů, zlepšení zrakové ostrosti o dva a více řádků u 28 % (14) pacientů. PPV s peelingem MLI a použitím membránové modři k lepší identifikaci MLI je velmi efektivní operační technika k léčbě makulární díry.

Klíčová slova: makulární díra, peeling vnitřní limitující membrány, pars plana vitrektomie.

Summary

The Surgical Management of Macular Hole

The authors evaluate results of the vitrectomy with the internal limiting membrane (ILM) peeling staining membrane blue by 49 patients. 81 % (40) patients had idiopathic macular hole, 13 % (6) traumatic case, 6 % (3) epimacular membrane.

Anatomic closure of macular hole was achieved in 59 % (29) of 49 patients by the operation. Visual acuity improved 2 or more Snellen lines in 28 % (14) patients. Vitrectomy with peeling of the limiting membrane staining membrane blue of the better identification MLI is the effective operating technique to treat the macular hole.

Key words: macular hole, peeling of the internal limiting membrane, vitrectomy.

Čes. a slov. Oftal., 61, 2005. No. 5, p. 316–320

ÚVOD

Makulární díra (MD) je velmi vážnou příčinou ztráty centrálního vidění u starších pacientů. Výskyt je odhadován asi kolem 3 z 1000 obyvatel, postihuje především ženy (72 %), obvykle ve věku 60 až 70 let. Jako jedna z možných příčin vzniku byly uváděny hormonální dysbalance [11] a vysoká hladina plazmatického fibrinogenu [19]. V současné době se zdá být hlavní příčinou vzniku idiopatické makulární díry (IMD) vitreomakulární trakce [10].

V roce 1988 Gass popsal patogenezi onemocnění a sestavil klasifikaci MD, která je užívána do dnešní doby [6]. V počínajícím stadiu MD (stadium I), které se projevuje fokálním odchlípením foveoly, bylo prokázáno, že až 60 % případů může

spontánně regredovat [4]. Dalším působením vitreoretinální trakce pokračuje desintegrace fovey a objevuje se MD II. stadia překrytá zadní sklivcovou membránou. Dále se MD zvětšuje, okraje jsou elevované se subretinální tekutinou. Odchlípení zadní sklivcové membrány (stadium III) těsně nad MD s tzv. operkulem pokračuje do IV. stadia zvětšováním MD a úplným odchlípením sklivcové membrány.

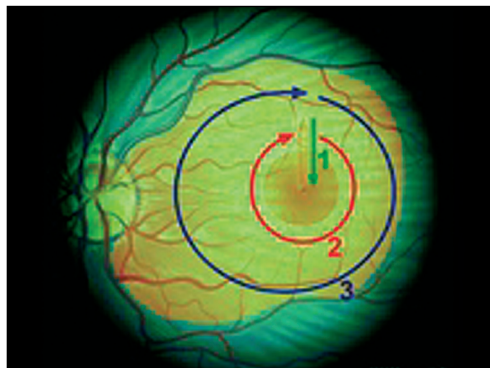
V roce 1991 Kelly a Wendel [13] prezentovali techniku pars plana vitrektomie při řešení manifestních makulárních děr. Velký entuziasmus o použití autologního séra nebo transformujícího růstového faktoru byl však po zhodnocení multicentrických randomizovaných studií opuštěn [18].

Metodou volby při řešení makulární díry II. a vyššího stadia se stává pars plana vitrektomie, následována aplikací membránové modři s peelingem vnitřní limitující membrány (MLI) a insuflací expanzivního plynu.

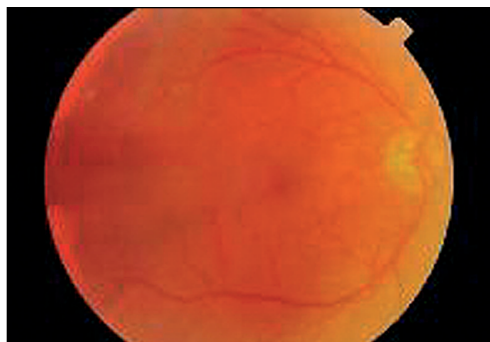
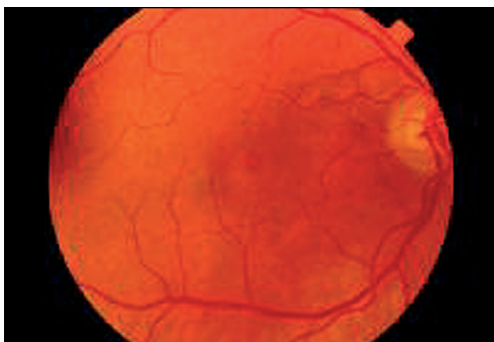PACIENTI A METODIKA

Na Oční klinice FN v Hradci Králové jsme od dubna 2003 do března 2004 provedli celkem 49 operací MD s peelingem MLI (38 žen, 11 mužů) průměrného věku 67,8 let (28- 80 let). K operaci jsme indikovali pacienty s II.–IV. stadiem podle Gasseho klasifikace. Nejlepší korigovanou zrakovou ostrost (NKZO) jsme hodnotili na Snellenových optotypech před operací a minimálně 6 měsíců po operaci, dále přední segment na štěrbinové lampě, zadní segment jsme vyšetřili biomikroskopicky a provedli digitální funduskamerou barevné foto a optickou koherentní tomografii.

Vlastní operaci jsme prováděli v parabolární anestezii (3 ml aplikovaného supracainu), dále incize bulbární spojivky s vytvořením okének pro sklerotomie v obvyklých místech, po odstranění zadní sklivcové membrány maxi-



Obr. 1. Peeling membrány limitans interna – makulorhexe.



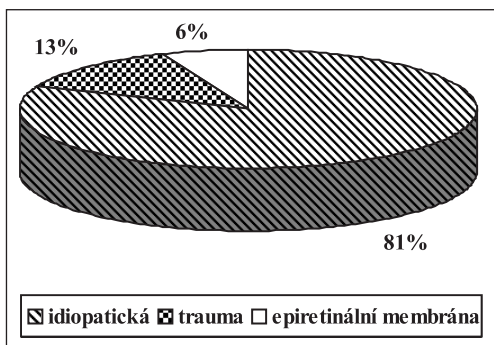
Obr. 2. Barevné foto makulární díry před a po operaci

mální aspirací až do největší periferie byla aplikována do oblasti zadního polu oka membránová modř. Po krátké době byla sklivcová dutina vypláchnuta aspirací vitrektomem a pomocí scraperu nařasena MLI. Eckardtovou pinzetou jsme následně provedli cirkulární makulorhexi s maximem až k arkádám, viz obr. 1 a 2. Periferii sítnice jsme zkontrolovali indentací kryosondou, případně suspektní degenerace či trhliny jsme ošetřili kryopexí. Na závěr operace jsme insuflovali do sklivcové dutiny expanzivní plyn (SF6 nebo C3F8). Sklerotomie jsme uzavřeli vstřebatelným vicrylem 7/0 nebo 8/0, stejným stehem jsme sešili incize bulbární spojivky. Subkonjunktiválně jsme aplikovali kombinaci dexony s gentamicinem. Lokálně Maxitrol a atropin mast. Slovní i ukázkovou edukací jsme doporučili pacientovi polohovat hlavu v pronaci po dobu 14 dnů po operaci.

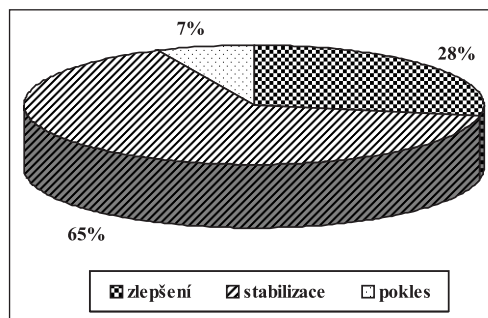
VÝSLEDKY

Výsledky PPV s peelingem membrány limitans interna použitím membránové modři u 49 nemocných. Příčina vzniku MD byla v 81 % (40) idiopatická, v 13 % (6) trauma, v 6 % (3) epimakulární membrána, viz graf 1.

Úplné uzavření makulární díry po operaci bylo pozorováno v 59 % (29) pacientů, zlepšení zrakové ostrosti o dva a více řádky u 28 % (14) pacientů, NKZO se stabilizovala v 65 % (32) případech, viz graf 2.



Graf 1. Rozdělení příčin makulární díry



Graf 2. Výsledky ZO po operaci makulární díry

DISKUSE

V roce 1982 McDonnell a spol. [16] ve své práci rozdělili MD podle etiologie na idiopatickou, která představovala téměř 85 % všech makulárních děr, a pouze 15 % jich bylo způsobeno úrazem nebo během chirurgie sklivce a sítnice. Současný názor na etiologii a biomikroskopické rozdělení MD díry je platný od roku 1988. Gass [6] v této době uvedl, že příčina vzniku makulární díry je na podkladě vitreomakulární tangenciální trakce. Jeho klasifikace na 4 stadia se používá i nyní.

Spontánní regrese MD s poklesem vitreomakulární tangenciální trakce je mé-

ně častá [4, 15]. Avšak de Bustros [4] ve své práci uvádí, že až 60 % incipientních makulárních děr může spontánně vymizet.

O úspěšnosti chirurgického řešení neúplné MD díry poprvé referovali Smiddy a spol. [20]. Prokázali, že chirurgicky odstraněný zadní kortex sklivce z oblasti MD I. stadia snižuje pravděpodobnost vzniku úplné MD na 20 %. V obdobné pilotní studii u pacientů operovaných v Moorfields Eye Hospital [8] s peelingem zadního kortexu sklivce užitím aspirační kanyly se zastavilo zhoršování zrakové ostrosti event. zlepšilo u 95 % pacientů.

O chirurgickém řešení úplné MD první informovali v roce 1991 Kelly a Well [13]. Úspěšné uzavření MD pozorovali u 58 % pacientů operovaných standardní vitrektomií, odstraněním zadního kortexu, disekcí epiretinální membrány a insulací plynu.

Současné práce preferují operaci MD díry s peelingem MLI zvýrazněnou barvivou jako jsou membránová modř nebo indocyaninová zeleň. Práce Haritoglou a spol. [9] uvádí, že touto technikou uzavření MD bylo dosaženo u 87 % pacientů ze 105 operovaných zároveň se NKZO zlepšila z 6/36 na 6/12. V roce 2001 Kwok a spol. [14] ve své práci informuje o 10 pacientech, kteří podstoupili operaci MD s odstraněním MLI obarvené indocyaninovou zelení. Po operaci u všech pacientů pozoroval uzavření MD. 7 pacientů mělo zlepšení NKZO o 2 a více řádků na Snellenových optotypech. Al-Abdulla a spol. [1] hodnotí výsledky chirurgie idiopatické MD s nebo bez epiretinální disekce nebo s peelingem MLI. Uvádí, že peeling MLI zlepšuje pravděpodobnost úspěšnosti uzávěru MD, ale snižuje pravděpodobnost NKZO po 3 měsících od operace v porovnání se samotnou disekcí. Mester a spol. [17] ve své práci o peelingu MLI sledují 46 očí. U 44 očí (96 %) pozorovali anatomické uzavření MD a u 39 očí (85 %) zlepšení ZO nejméně o dva řádky na Snellenových optotypech. NKZO 20/40 byla u 18 pacientů (39 %). V závěru uvádí, že makulorhexe MLI signifikantně zvyšuje anatomický a funkční úspěch v chirurgii makulární díry.

Ve shodě s předešlymi pracemi i v našem souboru pacientů jsme pozorovali, že makulorhexe s peelingem MLI způsobí uzavření MD a následně zlepšení ZO. Úplné uzavření MD bylo dosaženo u 29 pacientů (59 %), zlepšení ZO o dva a více řádky na Snellenových optotypech u 14 pacientů (28 %). Zjistili jsme, že zlepšení ZO lze s větší pravděpodobností sledovat u pacientů, kde se ZO pohybuje v intervalu mezi 6/12–6/36 (II.–III. stadium). Ve IV. stadiu MD pravděpodobnost anatomického a funkčního zlepšení výrazně klesá.

Podobný závěr ve své práci o makulární díře s nebo bez peelingu MLI popisuje Brooks [3] s tím, že ILM peeling zvyšuje anatomický a zrakový úspěch ve všech stadiích MD. Johnson a spol. [12] se ve své práci zabývá skupinou 25 očí, kde příčinou MD je trauma. Uzavření MD popisuje u 24 očí (96 %), ZO o dva a více řádky se zlepšila u 21 očí (84 %). V závěru uvádí, že vitreoretinální chirurgie může úspěšně uzavřít MD způsobenou traumatem a zlepšit ZO. Na druhé straně opačného názoru jsou Yamada a spol. [21], kteří sledovali 3 pacienty s jednostrannou traumatickou makulární dírou. U všech 3 pacientů 6 měsíců od vzniku MD oftalmoskopicky a na OCT bylo patrné spontánní uzavření. Doporučují proto u této příčiny MD odložit chirurgické řešení minimálně o 6 měsíců později, protože je velká pravděpodobnost spontánního uzávěru MD.

ZÁVĚR

Léčba makulární díry technikou pars plana vitrektomie s peelingem membrana limitans interna a insulací expanzivního plynu do sklivcové dutiny je v sou-

časné době nejúčinnější metodou volby léčby tohoto závažného onemocnění makuly sítnice. Včasná a správná indikace k operaci ve II. až III. stadiu podle Gasseho klasifikace výrazně zvyšuje pravděpodobnost odstranění metamorfopsií a zlepšení zrakové ostrosti pacienta.

LITERATURA

1. **Al-Abdulla, N. A., Thompson, J. T., Sjaarda, R. N.:** Results of macular hole surgery with and without epiretinal dissection or internal limiting membrane removal. *Ophthalmology*, 111, 2004: 142–149.
2. **Allen, C. H., Guyer, D. R., Fine, S. L.:** Macular hole. *Surv. Ophthalmol.*, 42, 1998: 393–415.
3. **Brooks, H.:** Macular hole surgery with and without internal limiting membrane peeling. *Ophthalmology*, 107; 2000: 1939–1948.
4. **De Bustros, S.:** Vitrectomie for prevention of macular holes: results of randomised multicentre clinical trial. *Ophthalmology*, 101, 1994: 1055–1059.
5. **Ernest, J., Rejmont, L.:** Časná indikace pars plana vitrektomie u idiopatických makulárních děr. *Čes. a slov. Oftal.*, 54, 1998: 310–314.
6. **Gass, J. DM.:** Idiopathic senile macular hole: its early stages and pathogenesis. *Arch. Ophthalmol.*, 106, 1988: 629–639.
7. **Gregor, Z. J.:** Surgery for idiopathic full-thickness macular holes. *Eye*, 10, 1996: 685–690.
8. **Guyer, D. R., de Bustros S., Diener-West, M., et al.:** Observations on patients with idiopathic macular holes and cysts. *Arch. Ophthalmol.*, 95, 1992: 917–924.
9. **Haritoglou, Ch., Gass, C. A., Schaumberger, M., et al.:** Macular changes after peeling of the internal limiting membrane in macular hole surgery. *Am. J. Ophthalmol.*, 132, 2001: 363–368.
10. **Hikichi, T., Akiba, J., Trempe, CL.:** Effect of the vitreous on prognosis of full-thickness idiopathic macular holes. *Am. J. Ophthalmol.*, 116, 1988: 273–278.
11. **James, M., Feman, SS.:** Macular holes. *Graefes Arch. Clin. Exp. Ophthalmol.*, 215, 1980, 59–63.
12. **Johnson, R. N., Mc Donald, Lewis, H., et al.:** Traumatic macular hole. *Ophthalmology*, 108, 2001: 853–857.
13. **Kelly, N. E., Wendel, R., T.:** Vitreous surgery for idiopathic macular holes. Results of pilot study. *Arch. Ophthalmol.*, 109, 1991: 654–659.
14. **Kwok, A. K. H., Li, W. Y., Pang, C. P., et al.:** Indocyanine green staining and removal of internal limiting membrane in macular hole surgery: Histology and Outcome. *Am. J. Ophthalmol.*, 132, 2001: 178–183.
15. **Lewis, H., Cowan, G. M., Straatsma, B. R.:** Apparent disappearance of a macular hole associated with development of an epiretinal membrane. *Am. J. Ophthalmol.*, 121, 1986: 605–614.
16. **McDonnell, P. J., Fine, S. L., Hillis, A. I.:** Clinical features of idiopathic macular cysts and holes. *Am. J. Ophthalmol.*, 93, 1982: 777–786.
17. **Mester, V., Kuhn, F.:** Internal limiting membrane removal in the management of full-thickness macular holes. *Am. J. Ophthalmol.*, 129, 2000: 769–777.
18. **Minihan, M., Goggin, M., Cleary, P., E.:** Surgical management of macular holes: Results using gas tamponade alone, or in combination with autologous platelet concentrate, or transforming growth factor. *Brit. J. Ophthalmol.*, 81, 1997: 1073–1082.
19. **The Eye Disease Case-Control Study Group.:** Risk factors for idiopathic macular holes. *Am. J. Ophthalmol.*, 118, 1994: 754–761.
20. **Smiddy, W. E., Michels, R. G., Glaser, B. M., et al.:** Vitrectomy for impending idiopathic macular holes. *Am. J. Ophthalmol.*, 105, 1988: 371–376.21.
21. **Yamada, H., Sakai, A., Nishimura, T., et al.:** Results of treatment idiopathic macular holes. *Am. J. Ophthalmol.*, 134, 2002: 340–347.

*MUDr. Vladimír Korda, Ph.D.
Oční klinika FN
Sokolská 1
500 05 Hradec Králové
e-mail: kordav@lfhk.cuni.cz*