

## Využití Ru106 pro léčbu retinoblastomu

Pochop P.<sup>1</sup>, Mališ J.<sup>2</sup>, Šimová B.<sup>2</sup>, Malec J.<sup>1</sup>, Palkosková P.<sup>3</sup>

<sup>1</sup>Oční klinika dětí a dospělých, UK 2.LF a FN Motol, Praha, přednosta doc. MUDr. D. Dotřelová, CSc.

<sup>2</sup>Klinika dětské onkologie a hematologie, UK 2.LF a FN Motol, Praha, přednosta prof. MUDr. J. Starý, DrSc.

<sup>3</sup>Radioterapeuticko-onkologické odd. FN Motol, Praha, primář MUDr. J. Prausová

### Souhrn

FN v Motole zahájila léčbu pacientů trpících retinoblastomem brachyterapií po udělení oprávnění k nakládání s uzavřeným zdrojem ionizujícího záření na počátku roku 2003. Zvolili jsme aplikátor obsahující <sup>106</sup>Ru emitující převážně beta záření o maximální energii 3,5 MeV s malou příměsí gama záření o energii 512, 622 keV a 2% s energií 1MeV. Poločas rozpadu činí 369 dní a nominální aktivita zdroje 21,1 MBq. Zdroj aplikujeme na jeden až několik dní v závislosti na prominenci tumoru a aktuální aktivitě zdroje. Doba aplikace se vypočítává podle speciálního programu. V roce 2003 jsme brachyterapií léčili tři pacienty trpící retinoblastomem. V jednom případě se jednalo o bilaterální onemocnění a brachyterapie byla využita pro léčbu obou očí. Další pacient byl léčen dvakrát po sobě s různou lokalizací aplikátoru, vzhledem k značnému plošnému rozsahu nádoru. Celkem jsme tedy brachyterapii pro léčbu retinoblastomu v roce 2003 použili pětikrát. Ve všech případech se jednalo o kombinovanou léčbu (chemoredukce, teleterapie, transpupilární termoterapie nebo kryoterapie). Jeden bulbus byl enukleován pro těžkou poradiační retinopatii, druhý pro pokračující trakční odchlípení sítnice. V ostatních případech jsme neshledali závažné komplikace ani progresi nádorového onemocnění.

**Klíčová slova:** Brachyterapie, retinoblastom, ionizující záření, radioizotop, ruthenium, uzavřený zářič, oční aplikátor

### Summary:

#### Use of Ruthenium 106 in Retinoblastoma Treatment

The Charles University Teaching Hospital in Prague – Motol started to treat patients with retinoblastoma by means of brachytherapy after obtaining the permission to use closed source of ionizing radiation in the beginning of the year 2003. The applicator containing ruthenium (<sup>106</sup>Ru) emitting mostly the beta radiation was chosen. Half-life is 369 days and the nominal activity of the source is 21.1 MBq. The applicator is placed in place for one to several days according to the prominence of the tumor and actual activity of the source. Duration of the application is calculated with a special program. In the year 2003, three patients with retinoblastoma were treated. In one case bilateral involvement was determined, and the brachytherapy was used for treatment of both eyes. The next patient was treated twice; one treatment followed the other with different localization of the applicator because of too large basis of the tumor. In 2003, altogether the brachytherapy was used for treatment of retinoblastoma five times. In all cases, the combined treatment (chemo

reduction, teletherapy, transpupillary thermotherapy, or cryotherapy) was performed. One eyeball was enucleated because of severe post-radiation retinopathy, the second one for persisting tractional retinal detachment. In remaining cases no serious complications or progression of the malignancy were observed.

**Key words:** brachytherapy, retinoblastoma, ionizing radiation, radioisotope, ruthenium, closed source of ionizing radiation, ocular applicator

Čes. a slov. Oftal., 61, 2005, No. 3, p. 192–197

## ÚVOD

Ionizující záření je využíváno k léčbě retinoblastomu více než sto let. Již v roce 1903 použil Hillgartner k tomuto účelu rentgenové záření [3]. Snaha o omezení vedlejších účinků zevní radioterapie vedla k pokusům o zavedení kontaktní radioterapie do léčebné praxe. Intersticiální implantace radonových zrn byla prvním typem kontaktní terapie (brachyterapie) retinoblastomu [5]. Uzavřené zdroje ionizujícího záření obsahující radioizotop kobaltu  $\text{Co}^{60}$  představovaly další kvalitativní stupeň této terapie [8]. S pacienty léčenými zářičem obsahujícím  $\text{Co}^{60}$  se v naší republice dosud setkáváme [4]. Na Oční klinice dětí a dospělých v Motole jsme zahájili léčbu pacientů trpících retinoblastomem kontaktní radioterapií (brachyterapií) v roce 2003

Tab. 1. Výpočet doby aplikace zdroje ionizujícího záření v závislosti na prominenci tumoru, požadované apikální dávce a datu aplikace

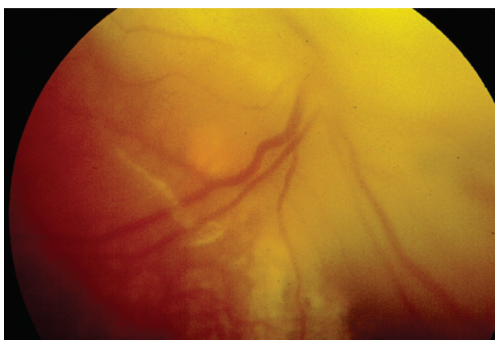
RUTHENIUM 106					
poločas rozpadu	369	dnů			
datum měření	9. 12. 2002				
aktivita	20,8	MBq			
datum aplikace	5. 8. 2003		datum aplikace	5. 8. 2003	
aplikovaná dávka	77 500	mGy	aplikovaná dávka	225 000	mGy
hloubka	4,77	mm	hloubka	1	mm
dávkový příkon v ... 4,7 ... mm	40	mGy/min	dávkový příkon v ... 1 ... mm	120	mGy/min
dávkový příkon v ... 4,7 ... mm k datu aplikace	25,53223 711	mGy/min	dávkový příkon 1 ... mm k datu aplikace	76,59611	mGy/min
$A = A_0 \cdot \exp(-\lambda t)$					
$\lambda = \ln 2 / T_{1/2}$	0,001878448				
<b>doba aplikace (min) = předepsaná minimální dávka (mGy) / dávkový příkon k datu aplikace (mG/min)</b>					
<b>doba aplikace (min):</b>	<b>2937,463</b>		<b>doba aplikace (min):</b>	<b>2937, 463</b>	
<b>doba aplikace (hod):</b>	<b>48,96</b>		<b>doba aplikace (hod):</b>	<b>48,96</b>	
<b>doba aplikace (dny):</b>	<b>2,04</b>		<b>doba aplikace (dny):</b>	<b>2,04</b>	

E-R – klasifikace podle Reese-Ellswortha; Ess – Essenská klasifikace; CHP – chemoterapeutický protokol; CHT – chemoterapie; KR – kompletní remise; Lat. – laterálie; Nar. – narozen; OD – oculus dexter; OS – oculus sinister; Pac. – pacient; TTT – transpupilární termoterapie; VDPR – velmi dobrá parciální remise

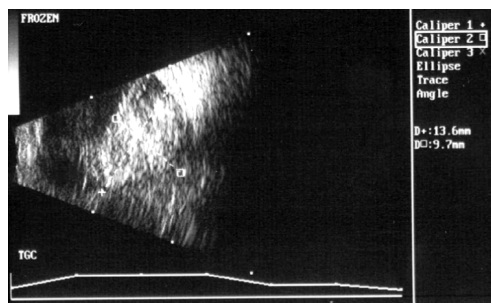
po obdržení oprávnění k nakládání s uzavřeným zdrojem ionizujícího záření. Stříbrné pouzdro tvaru kulového vrchlíku o průměru 17,8 mm opatřené dvěma otvory pro fixaci obsahuje radioizotop ruthenia (Ru106) s nominální aktivitou 21,1 MBq. Aktivní část představuje konkávní strana aplikátoru krytá 0,1 mm silnou stříbrnou fólií, konvexní strana je kryta silnější vrstvou stříbra, která chrání struktury oční před ionizujícím zářením. Účinkům záření je tedy vystavena pouze skléra, která je v kontaktu s aplikátorem a přilehlé nitrooční struktury. Zdroj aplikujeme na jeden až několik dní v závislosti na prominenci tumoru a aktuální aktivitě zdroje. Doba aplikace se vypočítává podle speciálního programu (tab. 1).

Tab. 2. Soubor pacientů

Pac.	Nar.	Lat.	Projevy onem.	Datum dg.	Poč. lož.	Velikost (mm)	E-R	Ess	TNM klas.
1.	2/00	OD+	strab.	8/2002	1	16x15x6	V.	IV.	T3b, N0, M0
		OS-	0	0	0		0	0	0
2.	10/00	OD+	leukok.	12/2002	1	9x9.5x8.5	V.	IV.	T3a, NO, MO
		OS-	0	0	0		0	0	0
3.	10/02	OD+	strab.	5/2003	1	7x10x13.5	V.	IV.	T3a, NO, MO
		OS+	strab.		1	10x16x13	V.	V.	T3a, N0, M0



Obr. 1. Retinoblastom s exofytickým růstem postihující celý horní nazální kvadrant, překrývající papilu a zasahující do makulární krajiny



Obr. 2. Ultrasonografický nález u retinoblastomu vysoce prominujícího do sklivcového prostoru s exofyticko-endofytickým růstem

## PACIENTI

Brachyterapii jsme v roce 2003 indikovali u tří pacientů (jednoho chlapce a dvou dívek) s věkovým průměrem v době diagnózy 21 měsíců (7–30 měsíců). V jednom případě se jednalo o bilaterální postižení a léčeny byly celkem čtyři oči (tab. 2). V každém postiženém bulbu jsme diferencovali pouze jeden nádor. Ve všech případech se jednalo o pokročilé onemocnění se špatnou prognózou quoad visum (IV.–V. st. podle obou klasifikací).

Žádný pacient neměl známky generalizace onemocnění v době diagnózy ani později. Velikost jednotlivých nádorů je uvedena v tabulce 2. Pravý bulbus pacientky č. 1 byl postižen rozsáhlým nádorem překrývajícím papilu (obr. 1) a dosahujícím orálně v horním nazálním kvadrantu. Přítomna byla ohraničená elevace sítnice. Prognosticky nepříznivým faktorem u druhého pacienta byla přítomnost nádorových partikulí ve sklivcovém prostoru. Nádor do značné míry vyplňující sklivcové prostor s totálním odchlípením sítnice vlevo, téměř totální elevaci sítnice vpravo a přítomnost nádoru ve sklivcovém prostoru bilaterálně jsme pozorovali u třetího, prognosticky nejzávažnějšího, případu (obr. 2).

## LÉČBA

Všechny pacienty jsme léčili kombinací několika terapeutických metod (tab. 3). Léčbu jsme zahajovali chemoredukci, kterou bylo ve všech případech dosaženo parciální remise. Celková doba aplikace zářiče byla spočítána na základě prominence nádoru do sklivcového prostoru, požadované dávky (45 Gy na apex tumoru nebo na volné nádorové částice ve sklivcovém prostoru) a data aplikace podle speciálního programu. Vzhledem k plošnému rozsahu nádoru naší první pacientky jsme v tomto případě našivali aplikátor postupně na dvě různá místa. Ve všech ostatních případech jsme zářič aplikovali na každý postižený bulbus pouze jednou. Celkem jsme tedy v roce 2003 zdroj ionizujícího záření použili pro léčbu retinoblastomu pětkrát. Brachyterapii jsme podle konkrétních podmínek doplňovali kryoterapií nebo transpupilární termoterapií.

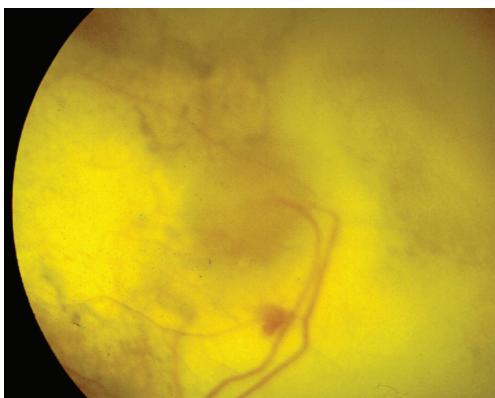
Tab. 3. Použité léčební metody

	Chemo-redukce	Radioterapie	Dávka (Gy)	Další Léčba	Enukleace	Histologie
1.	CHP 582 2xOD	Brachyterapie	OD 2x 40	TTT	neprovedena	neprovedena
2.	CHP 582	brachyterapie, gama nůž	OD 45	TTT, krytoterapie	OD 24.02.04	negativní
3.	CHP 582	brachyterapie ODS	OD 45, OS 40	krytoterapie	OS 13.01.04	pozitivní

## VÝSLEDKY

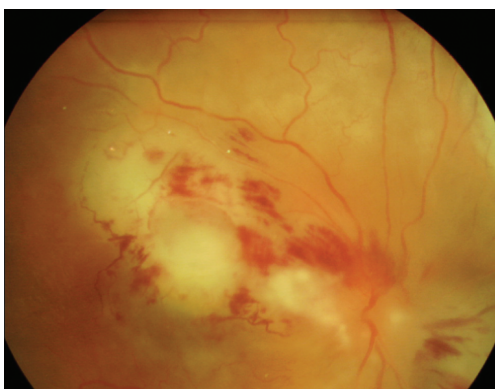
Vzhledem k tomu, že brachyterapie nebyla použita v žádném z případů izolovaně, je třeba hodnotit celkový efekt kombinované léčby. V prvním případě bylo dosaženo ploché, částečně pigmentované, jizvy, která zaujímá makulární krajinu, celý horní nazální kvadrant až do oblasti pars plana retinae a obklopuje papilu (obr. 3). Jako vedlejší efekt léčby jsme pozorovali u této pacientky parciální atrofii duhovky a zadní synechie, pravděpodobně však jako důsledek transpupilární termoterapie.

Periferně lokalizovaný nádor druhého pacienta regredoval a zkalcifikoval, téměř zcela prost nádorových elementů byl i sklivcový prostor. Za šest měsíců po léčbě jsme

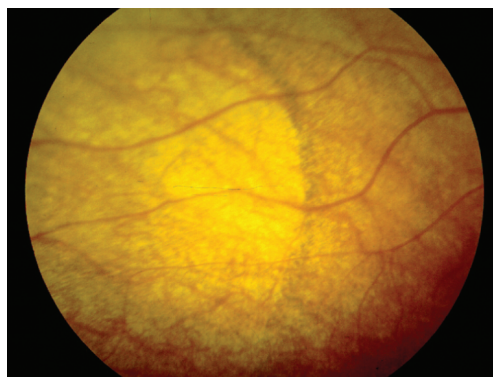

Obr. 3. Částečně pigmentovaná plochá jizva po léčbě retinoblastomu obklopující papulu a zasahující do makulární krajiny

byli nuceni amaurotický a prakticky avaskulární bulbus enukleovat pro těžkou poradiační retinopatii (obr. 4). Histologické vyšetření neprokázalo přítomnost nádoru. Levý bulbus (s pokročilejším nálezem) třetí pacientky byl enukleován pro pokračující onemocnění, vpravo nádor zcela regredoval (pouze kalcifikace prominující cca 2 mm do sklivcového prostoru preekvatoriálně), sítnice se přiložila a také nádorových partikulí ve sklivcovém prostoru, které nyní mají spíše charakter kalcifikací, značně ubylo. V oblasti působení ionizujícího záření pozorujeme chorioretinální atrofii s demarkačním lemem (obr. 5). Funkční výsledky shrnuje tabulka 4.



Obr. 4. Bělavá, ischemická a edematózní sítnice s preretinálními hemoragiemi, atenuované a částečně obliterované cévy u pacienta s poradiační retinopatií



Obr. 5. Demarkační linií ohraničená chorioretinální atrofie s atenuací cév po brachyterapii

Tab. 4. Dosažené výsledky

	Lat.	Odpověď na CHT	Progrese	Léčba progrese	Velikost na konci	Stav onemocnění	Vizus	Poznámka
1.	OD	VDPR	(3.10.2003)	TTT	6x6, 5x1.7 mm	VDPR	světlocit.	zhojeno jizvou
2.	OD	VDPR	0	0	4x4x1.4 mm	KR	OP 0	poradiační retinopatie
3.	ODS	ODS - VDPR	ODS 25.9.03	OD brachy OS enukl.	6.5x7x2.2 mm	VDPR/KR	OD v normě, OS 0	provedena enukleace OS

---

## DISKUSE

---

Hodnocení výsledků léčby a jejich porovnání s výsledky dosaženými na jiných pracovištích je obtížné z mnoha důvodů. Jednak proto, že většina publikovaných článků zabývajících se brachyterapií retinoblastomu vznikla v době, kdy mnohé léčebné modalit (chemoredukce, transpupilární termoterapie) nebyly dostupné a kdy se také používaly jiné typy uzavřených zdrojů ionizujícího záření [1]. Brachyterapií byly tehdy léčeny i malé tumory, které v současné době můžeme léčit jinými lokálně destruktivními prostředky. Výchozí podmínky pro brachyterapii byly tedy v té době odlišné a léčily se jí i menší nádory. Některé nádory byly brachyterapií léčeny po sehlání zevní frakcionované radioterapie [2, 6], která před dvaceti lety představovala hlavní léčebnou metodu u tohoto typu nádoru.

Nesrovnatelně větší jsou také počty léčených pacientů [8]. Přestože byl zaveden v posledních několika letech větší počet nových terapeutických metod do léčebné praxe, má brachyterapie zcela jistě dosud své nezastupitelné místo. Velký význam bude mít zřejmě i nadále v případech, kdy rozsah nádoru bude přesahovat možnosti transpupilární termoterapie a možnosti kryochirurgických postupů. Další vhodnou indikací budou jistě i případy ohraničeného rozsevu (seedingu) nádoru ve sklivcovém prostoru.

### Práce vznikla za podpory výzkumného záměru č. 111300005

---

## LITERATURA

---

1. **Amendola, B. E., Markoe, A. M., Augsburger, J. J. et al.:** Analysis of treatment results in 36 children with retinoblastoma treated by scleral plaque irradiation. *Int. J. Radiat. Oncol. Biol. Phys.*, 17, 1989: 63–70.
2. **Desjardnis, L., Levy, C., Labib, A. et al.:** An experience of the use of radioactive plaques after failure of external beam radiation in the treatment of retinoblastoma. *Ophthalm. Paediatr. Genet.*, 14, 1993; 1: 39–42.
3. **Hillgartner, H. L.:** Report of a case of double glioma treated with x-ray. *Texas Med. J.*, 18, 1903: 322–325.
4. **Kremlička, L.:** Naše první zkušenosti s aplikací kobaltových zářičů  $Co^{60}$  v léčbě retinoblastomu. *Čs. Oftal.*, 26, 1970; 4: 238–241.
5. **Moore, R. F., Stallard, H. B., Milner, J. G.:** Retinal gliomata treated by radon seeds. *Brit. J. Ophthalmol.*, 15, 1931: 673–696.
6. **Shields, J. A., Giblin, M., E., Shields, C., L. et al.:** Episcleral plaque radiotherapy for retinoblastoma. *Ophthalmology*, 96, 1989: 530–537.
7. **Shields, J. A., Shields, C., L., De Potter, P. et al.:** Plaque radiotherapy for residual or recurrent retinoblastoma in 91 cases. *J. Pediatr. Ophthalmol. Strabismus*, 31, 1994; 4: 242–245.
8. **Stallard, H. B.:** The conservative treatment of retinoblastoma. *Trans. Ophthalm. Soc.*, 82, 1962: 473–534.

*MUDr. Pavel Pochop  
Werichova 946  
152 00 Praha 5*