

Zánětlivý pseudotumor očnice

Charvátová L., Plesník J.

Oční oddělení Nemocnice, Kyjov, příspěvková organizace, primář MUDr. J. Plesník

Souhrn

Prezentujeme případ pacienta, který byl přijat na naše oddělení pro prknavitý otok levého dolního víčka. CT vyšetření orbity prokázalo podezření na tumorózní afekci za bulbem. Celkový stav pacienta nebyl alterován. Biopsie a následné histologické vyšetření potvrdily diagnózu zánětlivého pseudotumoru očnice. Pacient byl přeléčen celkově kortikosteroidy a stav se normalizoval.

Klíčová slova: zánětlivý pseudotumor očnice, biopsie, kortikosteroidy

Summary

Inflammatory Pseudotumor of the Orbit

The authors present a patient who was hospitalized in their department due to indurative edema of the left lower eyelid. Computed tomography (CT) of the orbit confirmed the suspicion of tumor affection behind the globe. The general condition of the patient was not altered. Biopsy and following histological examination confirmed the diagnosis of inflammatory pseudotumor of the orbit. The patient was treated systemically with corticosteroids and the condition normalized.

Key words: inflammatory pseudotumor of the orbit, biopsy, corticosteroids

Čes. a slov. Oftal., 61, 2005, No. 2, p. 119–122

ÚVOD

Zánětlivý pseudotumor očnice zahrnuje afekce nejasné etiologie, jež klinicky napodobují pravý nádor očnice, ale pod mikroskopem se jeví jako chronický nespecifický zánět. V orbitě představují obrazy analogické zánětlivému pseudotumoru až 10 % všech expanzí, ale mimo ni je prakticky nenajdeme. Výskyt je stejný u mužů i u žen, častěji je onemocnění jednostranné.

Morfologové (Henderson, 1975) rozlišují typ I s vaskulitidou alergického typu s polymorfní infiltrací, v níž převažují eozinofily, a typ II s difúzní zánětlivou infiltrací tkání zralými lymfocyty a s typickým folikulárním uspořádáním [8].

Zánětlivý pseudotumor očnice se vyznačuje pestrými příznaky. V popředí bývá bolestivost, jež může být spontánní, ale i palpační. Masy pseudotumoru bývají hmatné v předních částech očnice a fixací k okolním tkáním mohou vytvořit až obraz „zazděného bulbu“. Nereduktibilní protruze je často sdružená s pasivní dislokací oka a s diplopií. Při lokalizaci afekce v předních částech orbity jsou patrné zánětlivé příznaky na víčkách a spojivkovém vaku. Jako pozdní příznak se mohou objevit poruchy zraku způsobené venózní stázou, kompresí oka, vzácněji zánětlivým odchlípením sítnice a edémem či parciální atrofií terče zrakového nervu. Celkový zdravotní stav pacientů nebývá vážněji narušen. Délka onemocnění trvá měsíce, nezřídka i roky.

V léčbě pseudotumoru orbity je metodou volby celkové podání kortikosteroidů. Efekt bývá patrný většinou již během 2–3 dnů. Zánětlivý pseudotumor očnice se vyznačuje sklonem k recidivám, proto je nutné týdny až měsíce zachovat udržovací dávku 5–10 mg/den [3, 5, 8].

Problematicke zánětlivého pseudotumoru očnice se náš odborný časopis věnoval naposlady v roce 1998 [1].

VLASTNÍ POZOROVÁNÍ

V září 2003 se na naši ambulanci dostavil 83letý muž, jenž si stěžoval na prknovitý otok levého dolního víčka trvajících asi půl roku. Nápadný byl i exoftalmus levého oka. K vyšetření jeho příčiny jsme pacienta hospitalizovali na našem oddělení.

Rodinná anamnéza byla bezvýznamná. Pacient se léčí pro hypertenzi, ischemickou chorobu srdeční, v minulosti prodělal infarkt myokardu a byl mu implantován kardiostimulátor. Při rozhovoru zmínil operaci rtu, ale nic přesnějšího nevěděl. Po konzultaci s oddělením ústní a čelistní chirurgie naší nemocnice jsme si anamnézu doplnili o informaci, že se jednalo o spinocelulární karcinom dolního rtu, jež byl v únoru 2003 zcela resekován. Vyšetření regionálních lymfatických uzlin bylo negativní a pacient je ve sledování ambulance ústní a čelistní chirurgie Nemocnice Kyjov.

Pravé oko bylo při přijetí pooperačně artefakické se zrakovou ostrostí 5/15, j.k.n., levé oko pooperačně afakické se zrakovou ostrostí 1/50, s korekcí +11,0 D 5/20.

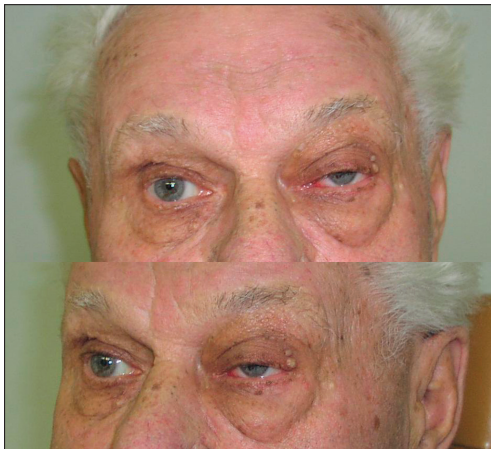
Hertelovým exoftalmometrem byla naměřena protruze levého bulbu 7 mm při 110 mm (obr. 1).

Přední segment pravého oka nevykazoval žádnou patologii. Na očním pozadí byly v makulární krajině patrné počínající změny věkem podmíněné makulární degenerace. Vlevo byly palpací nahmatány tuhé masy mezi levým bulbem a očnicí. Motilita levého bulbu byla lehce omezena ve vertikále a horní víčko pokleslé. Biomikroskopickým vyšetřením se v dolním spojivkovém fornixu zastihly bělavé hmoty, svědčící pro subkonjunktivální propagaci procesu. Oční pozadí nevykazovalo známky městnání. Nitrooční tlak při přijetí dosahoval hodnot 31 mm Hg, proto jsme nasadili antiglaukomatickou terapii.

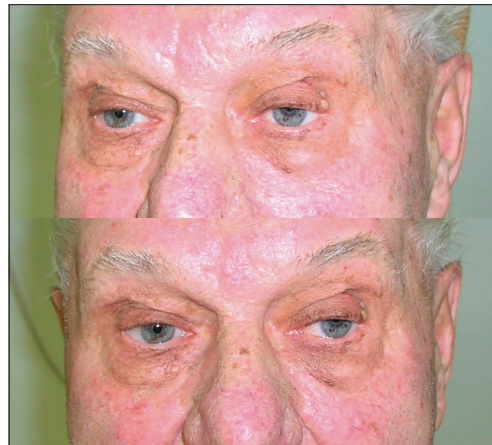CT vyšetření levé očnice prokázalo nepravidelnou nehomogenní denzitu velikosti cca 39x29x20 mm při dnu levé orbity, jež vytlačuje bulbus ventrálně a kraniálně. Na snímku nebyla zřetelná hranice mezi stěnou bulbu a denzitou. Bylo vysloveno podezření na tumor levé orbity infiltrující stěnu levého bulbu (obr. 2).

Za hospitalizace se provedlo mimo základní biochemické vyšetření spolu s vyšetřením hormonů štítné žlázy i ORL konzilium a rentgen paranazálních dutin, RTG srdce a plic a ultrazvuk břicha, vše s negativním nálezem.

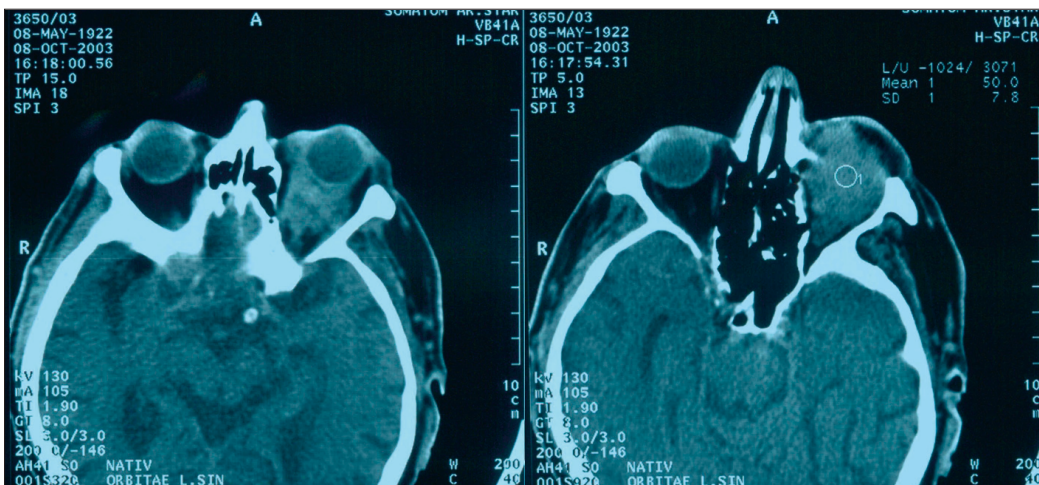
Po týdnu byl pacient přeložen na Klinikou nemocí očních a optometrie LF Masarykovy univerzity Fakultní nemocnice u svaté Anny v Brně. Zde bylo doplněno vyšetření urologické, neurologické a odebrány tumorové markery. Tato vyšetření též neprokázala žádnou patologii. Kožním tuberkulínovým testem se vyloučilo tuberkulózní onemocnění. Podstatné ovšem bylo provedení biopsie, kdy byla na základě histologického vyšetření stanovena diagnóza zánětlivého pseudotumoru orbity. Zahájila se celková léčba prednisonem v dávce 40 mg na den a po osmidenní hospitalizaci byl pacient propuštěn do domácí péče. K nám na oddělení se dostavil po měsíci od zahájení terapie, kdy se nález již normalizoval (obr. 3).



Obr. 1. Snímek pacienta před léčbou. Protruze bulbu s poklesem horního víčka vlevo



Obr. 3. Normalizace nálezů u pacienta po měsíční kortikoterapii. Ústup příznaků zánětlivého pseudotumoru očnice vlevo



Obr. 2. Počítačový tomogram zánětlivého pseudotumoru očnice vlevo. Masy pseudotumoru při dnu levé orbity

DISKUSE

Pojem zánětlivý pseudotumor očnice zavedli do oftalmologie Birsch a Hirschfeld v roce 1905, tehdy ovšem v podstatně širším významu [5]. Pacientům onemocnění často působí dlouhodobé potíže a lékařům diagnostické rozpaky. Diagnostika se opírá především o provedení biopsie. Masy pseudotumoru jsou většinou uloženy v předních částech očnice, a proto nebývá výkon obtížný. Pokud se afekce nalézá hlouběji, je možné provést jehlovou biopsii. Hodnocení bioptických ná-

lezů je náročné a není vždy snadné odlišit zánětlivý pseudotumor od benigní lymfocytární hyperplazie a od maligního lymfomu. Proto je vhodné u některých případů provést opakovanou biopsii, jež může přinést korekci původní diagnózy. Někdy bývá patologovi dodán zánětlivý lem jiného procesu, který pak může považovat za zánětlivý pseudotumor. Zastoupen bohužel bývá i v sestavách exenterovaných očních především z obavy, že se jedná o maligní nádor [5].

V diferenciální diagnóze bychom měli myslet na pravé nádory, vyznačující se bolestí a pseudozánětlivými příznaky, jimiž jsou rhabdomyosarkom a maligní nádor slzné žlázy. Z nenádorových afekcí je nutné odlišit orbitální sarkoidózu, orbitální lokalizaci eozinofilního xantomatózního granulomu, specifické orbitální granulomy (tuberkulózní a luetický), granulom kolem cizího tělesa a obsah prasklé dermoidní cysty [5, 8].

ZÁVĚR

Naše sdělení mělo upozornit především na to, že ne každý hrozivě vypadající CT snímek musí vždy znamenat tumorózní proces. Ale na druhé straně by se stanovení diagnózy tohoto onemocnění nemělo podceňovat, protože i když se jedná o benigní proces, často zanechává trvalé následky.

LITERATURA

1. **Krásný, J.:** Nádory oka a jeho adnex v dětství III. Orbita. Čes. a slov. Oftal., 54, 1998: 50-55.
2. **Krásný, J., Stejskal, J.:** Idiopatický zánětlivý pseudotumor orbity v dětství. Čs. Oftal., 41, 1985: 244-251.
3. **Kraus, H. a kol.:** Kompendium očního lékařství. Praha, Grada, 1997, 360 s.
4. **Motlík, K.:** Pseudotumory., Koutecký, J.: Nádory dětského věku. Praha, Avicenum, 1978: s. 39.
5. **Otradovec, J.:** Choroby očnice. Praha, Avicenum, 1986, 312 s.
6. **Otradovec, J.:** Orbitologie. Současné směry v diagnostice a terapii chorob očnice. Čs. Oftal., 39, 1983: 94-99.
8. **Reese, A. B.:** Tumors of the Eye. 2nd Ed. Harper and Row Publishers, New York 1963
9. **Rozsival, P. a kol.:** Infekce oka. Praha, Grada, 2003, 228 s.

*MUDr. Linda Charvátová
oční oddělení
Nemocnice Kyjov
Strážovská 976
697 33 Kyjov
email: linda.charvatova@nemkyj.cz*