

Pigmentový glaukóm po negativnej iris claw VOŠ

Trnavec B., Černák A., Vodrážková E.

Očná klinika Slovenskej zdravotníckej univerzity, FNŠP sv. Cyrila a Metoda, Bratislava, vedúci prof. MUDr. A. Černák, DrSc.

Súhrn

V článku referujeme o pacientke s pigmentovým glaukómom po implantácii negativnej iris claw VOŠ. Pre vysokú krátkozrakosť sa pred 8 rokmi u 32-ročnej pacientky implantovala do pravého oka fakická negativna iris claw VOŠ a na ľavom oku sa vykonala fotorefraktívna keratektómia (PRK). Pri vyšetrení sa pacientka sťažovala na pobolievanie hlavy, na pravom oku boli namerané vyššie hodnoty VOT, na VOŠ a v komorovom uhle sa našli zhluky dispergovaného pigmentu, v perimetri typické defekty pre glaukóm. Nález na ľavom oku bol v norme.

V literatúre sa so sekundárnym glaukómom pri iris claw VOŠ s funkčnou bazálnou iridektómiou často nestretávame. Pri stále narastajúcom počte implantovaných fakických iris claw VOŠ bude užitočné dlhodobé sledovanie týchto pacientov.

Kľúčové slová: iris claw VOŠ, pigmentový glaukóm

Summary

Pigmentary Glaucoma after Implantation of the Iris Claw Intraocular Negative Dioptric Power Lens (a Case Report)

The authors refer about a female patient with pigmentary glaucoma after implantation of iris claw intraocular negative dioptric power lens. Because of high myopia, eight years ago, a phakic iris claw intraocular negative dioptric power lens was implanted in the right eye and a photorefractive keratectomy (PRK) was performed in the left eye in a 32 years old woman. During the postoperative examinations the patient complained about headaches, and in the right eye elevated intraocular pressure was detected. On the intraocular lens surface, as well as in the anterior chamber angle, a dispersion of pigmented cells was detected and the perimetric examination revealed visual field defects characteristic for glaucoma. Findings in the left eye were normal. In the literature, reports about secondary glaucoma in eye with implanted iris claw lens and functional iridectomy are not so common. With growing number of implanted phakic iris claw intraocular lenses, the long-term follow up of those patients will be useful.

Key words: iris claw intraocular lens, pigmentary glaucoma

Čes. a slov. Oftal., 61, 2005, No. 1, p. 66–69.

ÚVOD

Fakické iris claw vnútroočné šošovky (VOŠ) majú mnohé výhody, napr. operačný výkon je reverzibilný, je zachovaná akomodácia, ušetrená rohovka. Na

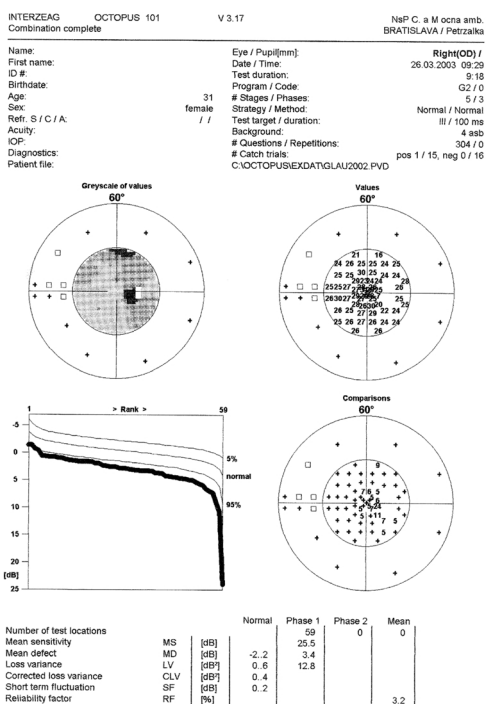
druhej strane majú však aj možné komplikácie, ktoré sú spojené s implantáciou týchto VOŠ, napr. luxácia VOŠ, uveitída, strata endotelových buniek a pod.

KAZUISTIKA

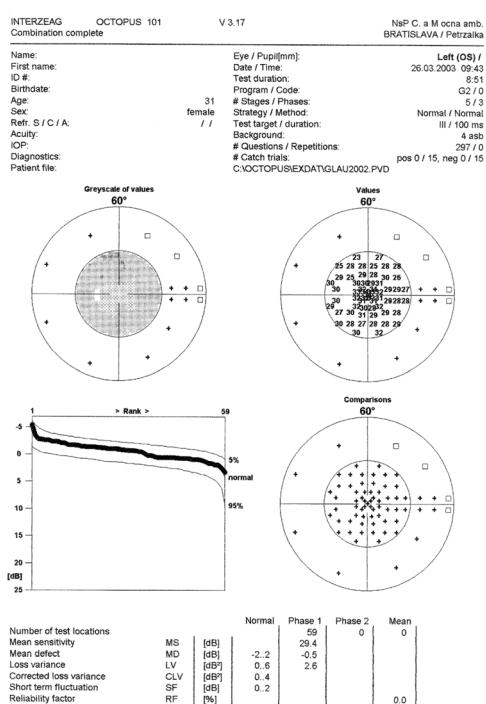
Do našej refrakčnej ambulancie prišla 32-ročná žena na predpis korekcie do dialky. Pred 8 rokmi bola u pacientky vykonaná fotorefraktívna keratektómia na ľavom oku a do pravého oka bola implantovaná fakická negatívna iris claw VOŠ pre vysokú krátkozrakosť. Počas vyšetrenia sa pacientka zmenila o častejšom pobolievaní hlavy, inak bola anamnéza negatívna.

Pri očnom vyšetrení zraková ostrosť pravého oka s -2,0 D sph bola 0,8 a na ľavom oku mala zrakovú ostrosť s tou istou korekciou 1,0. Na pravom oku sme aplanačne namerali vnútročný tlak 21 mm/Hg a na ľavom oku 14 mm/Hg. Na pravom oku iris claw VOŠ bola presne centrovaná, na VOŠ a v komorovom uhle sa našli zhluky dispergovaného pigmentu, bazálna iridektómia pri č. 12 bola voľná, zrenica okrúhla, so správnou reakciou, očné pozadie v norme. Nález na prednom aj zadnom segmente ľavého oka bol v norme. V perimetrii pravého oka sa našla rozšírená slepá škvrna a znížená citlivosť v centre (obr. 1). Perimeter ľavého oka bol v norme (obr. 2).

Pacientku sme nastavili na selektívny beta-blokátor do pravého oka. Pacientku sledujeme 2 roky a od nastavenia na uvedenú liečbu k progresii ochorenia nedošlo.



Obr. 1. Perimeter pravého oka - rozšírená slepá škvrna, znížená citlivosť v centre



Obr. 2. Normálny perimetrický nález na ľavom oku

DISKUSIA

Iris claw VOŠ je prednokomorová šošovka fixovaná klepietkami na prednú plochu dúhovky, vyrobená je z polymetylmakrylátu (PMMA).

Prvý raz ju implantoval Worst v roku 1978. Spočiatku sa používala na sekundárnu implantáciu, na korekciu afakie. Pre dobré výsledky ju od roku 1986 Worst a Fechner začali implantovať aj do fakických očí za účelom korigovať myopiu. Neskôr sa použila aj na korekciu hypermetropie a astigmatizmu.

Pri implantácii iris claw VOŠ sa stretávame s komplikáciami ako glaukóm (ak sa neurobila bazálna iridektómia), uveitída, dekompenzácia rohovky, sublúxácia až luxácia VOŠ do prednej komory.

Mnohí autori však výskyt vážnejších komplikácií pri iris claw VOŠ nemali [5, 6, 7].

O poškodení endotelu, reoperácii, explantácii iris claw VOŠ vo svojom súbore referuje Menezo a kol. [8]. Uvádza však, že chyby u popísaných prípadov vznikli po nesprávnom primárnom chirurgickom výkone.

Alio a kol. [1] udávali vo svojom súbore po roku 9,4% stratu endotelových buniek a zanamenal aj pooperačnú iridocyklitídu u niekoľkých pacientoch po implantácii Artisan iris claw VOŠ. Ku kontroverznému záveru v tejto problematike prišiel Izák. Porušenie hematoookulárnej bariéry po implantácii iris claw VOŠ vo svojej publikácii vyvracia [4].

Budo [2] po 3-ročnom sledovaní pacientov po implantácii Artisan šošoviek u myopov nezaznamenal stratu rohovkových endoteliálnych buniek, ktorá by prevýšila fyziologické hodnoty, ale zmieňuje sa o mladých pacientoch, ktorí sa sťažovali na „žiaru a halo efekt“ pri šoférovaní v noci.

Glaukóm po iris claw VOŠ sa v literatúre popisuje zriedkavo, ale napr. Fechner [3] uvádza u jednej pacientky glaukóm a rohovkovú degeneráciu bilaterálne po implantácii hyperopickej iris claw VOŠ.

U našej pacientky, ktorej bola implantovaná negatívna iris claw VOŠ, sme pre nález dispergovaného pigmentu na VOŠ a v komorovom uhle, perimetrický nález, zvýšené hodnoty vnútroočného tlaku stav uzavreli ako pigmentový glaukóm po negatívnej iris claw VOŠ.

ZÁVER

Týmto prípadom sme chceli upozorniť na potrebu dlhodobého sledovania pacientov s fakickými iris claw VOŠ, ktoré sú podľa literárnych údajov mnohých autorov bez vážnejších komplikácií.

LITERATÚRA

1. **Alio, J.L., Mulet, M.E., Shalaby, A.M.:** Artisan phakic iris claw intraocular lens for high primary and secondary hyperopia. *J. Refract. Surg.*, 18, 2002, 6: 697–707.
 2. **Budo, C., Hessloehl, J.C., Izak, M. et al.:** Multicenter study of the Artisan phakic intraocular lens. *J. Cataract Refract. Surg.*, 26, 2000, 8: 1163–71.
-

3. **Fechner, P.U., Singh, D., Wulff, K.:** Iris-claw lens in phakic eyes to correct hyperopia: preliminary study. *J. Cataract Refract. Surg.*, 24, 1998, 1: 48–56.
4. **Izák, M.:** Surgical trauma, not lens design, responsible for myopia claw IOL irritation. *Ocular Surgery News*, Sept., 1998: 38.
5. **Landesz M., Worst, J.G., van Rij G.:** Long-term results of correction of high myopia with an iris claw phakic intraocular lens. *J. Refract. Surg.*, 16, 2000, 3: 310–6.
6. **Landesz, M., van Rij G., Luyten, G.:** Iris-claw phakic intraocular lens for high myopia. *J. Refract. Surg.*, 17, 2001, 6: 634–40.
7. **Malecaze, F., Hulin, H., Bierer, P.:** Iris-claw phakic (Artisan) lens to correct high myopia. *J. Fr. Ophthalmol.*, 23, 2000, 9, p. 879-83.
8. **Menezo, J.L., Cisneros, A.L., Rodriguez-Salvador, V.:** Endothelial study of iris-claw phakic lens: four year follow-up. *J. Cataract Refract. Surg.*, 24, 1998, 8: 1013–4.

*MUDr. Branislav Trnavec
Trenčianska 39
821 09 Bratislava
Slovensko*

Proshkovo-Fulbrightovo stipendium – studijní pobyty lékařů v USA

Proшек-Fulbrightovo stipendium bylo založeno z majetku paní Gabriely Prošek k uctění památky jejího manžela Dr. Charlese E. Prošeka, významného lékaře v Minneapolis (USA) a bývalého československého honorárního konzula, s cílem podpořit prostřednictvím stipendií pro české lékaře rozvoj lékařských věd v ČR.

Stipendium je určeno pro lékaře a vědce **ve všech oborech medicíny a na medicínu navazujících oborech** (včetně péče o zdraví, stomatologie, farmacie apod.). Držitelé stipendia mají možnost účastnit se pozorování, konzultací, výuky a výzkumu na Lékařské fakultě v Minneapolis. Stipendium se neuděluje na klinický výcvik. Je poskytováno podle potřeb žadatele na dobu tří až deseti měsíců, dobu pobytu však nelze prodloužit.

Stipendium se uděluje ve dvou kategoriích:

Kategorie A - pro mladé lékaře na počátku profesní kariéry před dosažením 2. atestace nebo titulu Ph.D.

Kategorie B - pro lékaře s 2. atestací nebo s titulem Ph.D. (či jeho starším ekvivalentem) Stipendium zahrnuje měsíční stipendium na pokrytí životních nákladů v Minnesotě, zpáteční letenku do Minneapolis a zdravotní pojištění. Stipendisté obrží příspěvek na rodinné příslušníky.

Uchazeči musí splňovat následující požadavky:

mít české občanství a trvalý pobyt v ČR;

pracovat lékařských či příbuzných vědách;

mít dobrou znalost angličtiny (kterou Fulbrightova komise ověřuje standardizovaným testem);

předložit do **uzávěrky** stipendia **1. února b.r.** vyplněnou přihlášku, jejíž součástí je výzkumný záměr v rozsahu cca dvou stran a a tři doporučující dopisy zaslané jejich autory přímo do Fulbrightovy komise.

Podrobné informace včetně formuláře přihlášky jsou na internetové stránce Fulbrightovy komise: <http://www.fulbright.cz/fulbrightova-stipendia/prošek-fulbrightovo-stipendium-pro-lekare.shtml>. Pracovníci Fulbrightovy komise jsou také připraveni zodpovědět jakékoliv další dotazy zájemců o stipendium.
