

Časný funkční efekt pars plana vitrektomie u komplikací proliferativní diabetické retinopatie

Chrapek O., Řehák J.

Oční klinika FN a LF UP, Olomouc,
přednosta doc. MUDr. Jiří Řehák, CSc.

Souhrn:

V letech 1997 až 2002 jsme pro komplikace proliferativní diabetické retinopatie odoperovali 48 očí 41 pacientů průměrného věku 58 let. V souboru operovaných očí byl desetkrát (21%) zjištěn diabetes mellitus I. typu, šestatřicetkrát (75%) diabetes mellitus II. typu a ve dvou případech (4%) se jednalo o jiný diabetes. Jedenkrát se jednalo o LADA diabetes a jedenkrát o sekundární diabetes při chronické pankreatitidě. V časném pooperačním období, tedy během prvních 3 měsíců po operaci, pars plana vitrektomie zlepšila vizus u 28 očí (59%), u 16 očí (33%) se vizus nezměnil a u 4 očí (8%) se vizus zhoršil. Vizus 1/60 a lepší mělo 37 očí (77%), vizus 6/60 a lepší 17 očí (35%) a vizus 6/12 a lepší již jen 3 očí (6%). Vizus horší než 1/60 mělo 11 očí (23%). Autoři zdůrazňují význam pravidelných a pečlivých kontrol očí diabetiků s včasnou diagnostiku patologických změn a včasné zahájení adekvátní terapie.

Klíčová slova: proliferativní diabetická retinopatie, pars plana vitrektomie

Summary

Early Functional Effect of the Pars Plana Vitrectomy in Complications of the Proliferative Diabetic Retinopathy

During the 1997 - 2002 period, 48 eyes of 41 patients of the mean age 58 years were operated on because of complications of proliferative diabetic retinopathy. In the cohort of operated patients, the type I diabetes mellitus was determined in 10 (21%) cases, the type II diabetes mellitus in 36 (75%) cases, and in two cases (4%), another type of diabetes was detected. One patient of those two had LADA type diabetes and the second one had secondary diabetes due to chronic pancreatitis. In the early postoperative period, or during first three months postoperatively, after the pars plana vitrectomy, the visual acuity (VA) in 28 (59%) eyes improved, in 16 (33%) eyes remained the same, and in 4 eyes (8%) worsened. VA 1/60 (0.017 or 3/200) and better had 37 (77%) eyes, VA 6/60 (0.1 or 20/200) and better had 17 (35%) eyes, and VA 6/12 and better (0.5 or 20/40) had 3 (6%) eyes only. VA worse than 1/60 (0.017 or 3/200) had 11 (23%) eyes. Authors emphasize the importance of regular and detailed ophthalmologic examinations with early diagnosis of pathological changes and early start of adequate treatment.

Key words: proliferative diabetic retinopathy, pars plana vitrectomy

Čes. a slov. Oftal., 61, 2005, No. 1, p. 20-29

Předneseno na III. kongresu České vitreoretinální společnosti v Průhonicích, 28-29. listopadu 2003.

ÚVOD

Diabetická retinopatie je projevem diabetické mikroangiopatie. Je rozdělována na dvě základní formy: neproliferativní diabetickou retinopatii a proliferativní diabetickou retinopatii. Zrakové funkce diabetika jsou ve stadiu neproliferativní diabetické retinopatie ohroženy rozvojem diabetické makulopatie, ve stadiu proliferativní diabetické retinopatie hemoftalmem, trakční amocí, případně rozvojem neovaskulárního glukomu. Vzhledem k stále narůstajícímu počtu diabetiků v populacích vyspělých států patří diabetická retinopatie v těchto zemích mezi hlavní příčiny slepoty.

V roce 1970 Machemer prvně představil pars plana vitrektomii jako metodu řešení neresorbujícího se hemoftalmu [13]. Pars plana vitrektomie se během následujících desetiletí rozvinula do podoby velmi platného operačního výkonu, který je užíván u celé řady patologií týkajících se zadního segmentu oka.

Cílem této práce je zhodnotit, jakých výsledků může v dnešní době při stále dokonalejších přístrojích, instrumentáriu i peroperačně používaných materiálech dosáhnout pars plana vitrektomie, je-li indikována pro komplikace proliferativní diabetické retinopatie.

SOUBOR NEMOCNÝCH

Soubor nemocných tvoří pacienti, kteří byli v letech 1997 až 2002 operováni na Oční klinice FN v Olomouci pro komplikace proliferativní diabetické retinopatie a přitom zůstali v pooperačním období ve sledování Oční kliniky FN v Olomouci, nebyli předáni do péče jiného pracoviště či oftalmologa a mohli jsme spolehlivě hodnotit pooperační průběh.

V letech 1997 až 2002 jsme pro komplikace proliferativní diabetické retinopatie odoperovali a následně sledovali 41 pacientů průměrného věku 58 let. Nejmladšímu pacientovi bylo v době operace 20 let, nejstarší měl 80 let (tab. 1). U 7 pacientů byly operovány obě oči. Celkově jsme tak odoperovali 48 očí, 25 očí bylo mužských (52 %) a 23 očí ženských (48 %). V 21 případech (44 %) se jednalo o oko pravé, ve 27 případech (56 %) o oko levé.

V souboru operovaných očí byl desetkrát (21 %) zjištěn diabetes mellitus I. typu, šestatřicetkrát (75 %) diabetes mellitus II. typu a ve 2 případech (4 %) se jednalo o jiný diabetes. Jedenkrát šlo o LADA diabetes a jedenkrát o sekundární diabetes při chronické pankreatitidě. Průměrná délka trvání léčeného diabetu v souboru byla 17,5 roku. Nejkratší délka trvání léčeného diabetu před vitrektomií byla 1 rok, nejvíce trval léčený diabetes před vitrektomií 38 let (tab. 2).

Tab. 1. Věk nemocných

Věk	n	%
20-30	2	4
31-40	2	4
41-50	7	15
51-60	9	19
61-70	18	37
Nad 70	10	21
Celkem	48	100

Tab. 2. Délka léčby diabetu před vitrektomií

Roky	n	%
Méně než 10	12	25
11-20	19	40
21-30	13	27
31-40	4	8
Více než 40	0	0
Celkem	48	100

25 očí (52 %) bylo před operací ošetřeno panretinální fotokoagulací. U 4 očí (8 %) byla provedena kryokoagulace sítnice, přičemž na 3 očích byla kryokoagulace provedena společně s panretinální fotokoagulací.

Při předoperačním vyšetření na šterbinové lampě bylo konstatováno, že u 4 očí (8 %) je přítomna rubeóza duhovky, u 44 očí (92 %) rubeóza nebyla diagnostikována. U žádného operovaného oka nebyl zjištěn neovaskulární glaukom.

Současně bylo při předoperačním vyšetření na šterbinové lampě konstatováno, že 37 očí (77 %) bylo fakických, 11 očí (23 %) bylo artefakických, žádné oko nebylo afakické.

OPERACE

42 očí (87,5 %) bylo operováno v celkové anestezii, 6 očí (12,5 %) bylo operováno v lokální peribulbární anestezii. Všechny operace byly provedeny na přístroji PREMIER firmy Storz, byl použit vitrektom s gilotinovým pohybem nože. Operace byly provedeny standardním způsobem se 3 sklerotomiemi.

13 očí (27 %) bylo zajištěno cerkláží s ventrálním okrajem pásku 11 mm od rohovkového limbu.

U 20 očí (42%) byla při operaci odstraněna čočka. 14krát byla provedena fakoemulzifikace čočky přes sklerální tunel, 5krát byla provedena pars plana lensektomie, 1krát byla provedena explantace umělé zadněkomorové čočky. Indikací k fakoemulzifikaci čočky byla katarakta. U jednoho oka byla provedena explantace zadněkomorové čočky při hutné sekundární kataraktě, která znesnadňovala přehlednost operačního pole v oblasti zadního pólu a zvláště pak periferie sítnice.

U 6 očí, u nichž byla fakoemulzifikací peroperačně odstraněna čočka, byla provedena implantace umělé nitrooční čočky. Vždy byla implantována zadněkomorová čočka, 3krát bylo implantováno do vaku, 3krát do sulku. 14 očí zůstalo po pars plana vitrektomii afakických.

Nejčastěji, u 21 očí (44 %), byl peroperačně diagnostikován hemoftalmus s aktivními vaskulárními proliferacemi, u 10 očí (21 %) byl přítomen prostý hemoftalmus, u 9 očí (19 %) byl diagnostikován hemoftalmus s aktivními vaskulárními proliferacemi a parciální trakční amocí periferní sítnice, u 5 očí (10 %) byl zjištěn hemoftalmus s aktivními vaskulárními proliferacemi a trakční amocí sítnice s postižením makuly, 2 očí (4 %) byly operovány pro trakční odchlípení sítnice s postižením makuly a aktivní vaskulární proliferace bez přítomnosti hemoftalmu, u 1 oka (2 %) byla stanovena diagnóza hemoftalmu s parciální trakční amocí periferní sítnice bez přítomnosti aktivních vaskulárních proliferací (tab. 3).

Tab. 3. Indikace pars plana vitrektomie u 48 očí.

Indikace	n	%
Hem + AVP	21	44
Hem prostý	10	21
Hem + TOS + AVP	9	19
Hem + TOS ZP + AVP	5	10
TOS ZP + AVP	2	4
Hem + TOS	1	2

AVP = aktivní vaskulární proliferace
 Hem = hemoftalmus
 TOS = trakční odchlípení sítnice
 TOS ZP = trakční odchlípení sítnice s postižením makuly

U 22 očí (46 %) bylo potřeba zakončit pars plana vitrektomií použitím prostředků vnitřní tamponády. Nejčastěji, u 15 očí (68 %), byl implantován silikonový olej (tab. 4). Indikace pro vnitřní tamponádu, které se často kombinovaly, shrnuje tabulka 5. Nejčastější indikací byla přítomnost iatrogení trhliny sítnice, která vznikla v průběhu pars plana vitrektomie u 19 očí (40 %). Nejčastěji, u 15 očí, při delaminaci membrán v místě jejich úponu, u 2 očí při sklerotomii, u 1 oka v periferii sítnice a u 1 oka v místě endodiatermokoagulace neovaskularizace.

Tab. 4. Prostředky vnitřní tamponády použité při primární pars plana vitrektomii.

Prostředky	n	%
Silikonový olej	15	68
20% SF6	3	14
Sterilní vzduch	2	9
16% C3F8	1	4,5
30% SF6	1	4,5

Tab. 5. Indikace k vnitřní tamponádě.

Indikace	n
Iatrogení trhlina sítnice	19
Aktivní cévní proliferace	10
Trakční amoce zadního pólu a makuly	6
Trakční amoce periferní sítnice	5
Retinotomie	2
Retinektomie	2
Trakčně-rhegmatogenní amoce	1
Anteriorní proliferativní vitreoretinopatie	1

U 4 očí byla pars plana vitrektomie ukončena pro inoperabilitu. Ve dvou případech bylo důvodem ukončení pars plana vitrektomie profuzní nestaviteľné krvácení z pokročilých neovaskularizací, u jednoho oka byla po odstranění hemoftalmu diagnostikována inoperabilně svaštělá sítnice a u jednoho oka šlo o kombinaci svaštělé sítnice a profuzního krvácení z rozsáhlých neovaskularizací.

ČASNÉ POOPERAČNÍ KOMPLIKACE

V časném pooperačním období jsme u 8 očí (17 %) zaznamenali séroplastickou uveitidu s exsudací fibrinu do přední komory. U 7 očí byla dostačujícím řešením lokální terapie s mydriatiky-cykloplegiky a kortikosteroidy, u jednoho oka byly přidány kortikosteroidy celkově v postupně sestupné dávce, při monitorování glykémie.

U 2 afakických očí (4 %) byl pooperační průběh komplikován průnikem silikonového oleje do přední komory při více než 100% náplni sklivcové dutiny silikonovým olejem. U obou očí bylo přistoupeno k odpuštění silikonového oleje.

6 očí (12,5 %) mělo rubeózu duhovky, z toho u 2 očí šlo o progresi rubeózy, která byla diagnostikována již před operací, u 4 očí šlo o nově zjištěnou rubeózu. U 2 očí, u nichž byla v předoperačním období patrna rubeóza duhovky, byla v pooperačním období patrna regrese neovaskularizací duhovky na podkladě provedené pars plana vitrektomie a pooperační endolaserové panretinální fotokoagulace.

Neovaskulární glaukom byl diagnostikován u 2 očí (4 %). U 1 oka stačila ke kompenzaci nitroočního tlaku lokální monoterapie betablokatory, u 1 oka však neovaskulární glaukom progredoval do stadia dolorózního, terapeuticky neřešitelného a nezvladatelného neovaskulárního glaukomu se slepotou postiženého oka a byla provedena enukleace očního bulbu.

U 9 očí (19 %) byl diagnostikován jiný sekundární glaukom. U 2 afakických očí byla více než 100% náplň silikonového oleje, který se tlačil přes zornici do přední

komory a stav byl spojen s posunem duhovky vpřed, změlením přední komory a nalehnutím kořene duhovky na trabekulární trámčinu. U obou očí bylo terapeuticky úspěšné odpuštění silikonového oleje. U 7 očí byl diagnostikován sekundární glaukom otevřeného úhlu, z toho ve dvou případech indukovaný steroidy, kdy bylo terapeuticky úspěšné vysazení kortikosteroidů, ve zbylých případech postačila lokální terapie antiglaukomatiky.

U 7 očí (15 %) se již v časném pooperačním období začala rozvíjet komplikovaná katarakta, která si 4krát vyžádala operační řešení. U 3 očí byla katarakta řešena fakoemulzifikací, u 1 oka pars plana lensektomií v rámci reoperace pro amoci sítnice.

U 12 očí (25 %) byl v časném pooperačním období diagnostikován hemoftalmus, ale z toho ve 3 případech šlo o oči, u nichž bylo profuzní krvácení z neovaskularizací diagnostikováno peroperačně a bylo důvodem inoperability. Ze zbylých 9 očí jsme jen jednou museli přistoupit k laváži sklivcové dutiny, u 8 očí se krev ze sklivcové dutiny rychle spontánně resorbovala.

Odchlípení sítnice bylo v časném pooperačním období diagnostikováno u 8 očí (17 %). U 2 očí šlo o parciální trakční amoci v periférii, která byla jen kontrolována, zůstávala bez progresu, a tedy bez potřeby reoperace. U 3 očí byla provedena reoperace rhegmatogenní amoce, u dvou očí to byla revitrektomie s plynovou vnitřní tamponádou, u 1 oka byl zvolen extraokulární operační výkon. U 3 očí byl stav pro rychlou progresi proliferativní vitreoretinopatie a svrašťování amující se sítnice hodnocen jako inoperabilní.

Na 2 očích (4 %), u nichž nebyla pro inoperabilitu nálezu pars plana

Tab. 6. Časné komplikace po pars plana vitrektomii

Komplikace	n	%
Seroplastická uveitida	8	17
Sil. olej v přední komoře	2	4
Rubeóza	6	12,5
Neovaskulární glaukom	2	4
Jiný sekundární glaukom	9	19
Komplikovaná katarakta	7	15
Pooperační hemoftalmus	12	25
Odchlípení sítnice	8	17
Atrofie bulbu	2	4
Epiteliopatie rohovky	7	15
Přední synechie	1	2
Subluxovaná umělá čočka	1	2
Ablace choroidey	1	2

vitrektomie úspěšně dokončena, jsme v časném pooperačním období již pozorovali rozvoj atrofie očního bulbu.

U 7 očí (15 %) jsme v pooperačním období diagnostikovali punktátní defekty epitelu rohovky jako obraz pooperační epitheliopatie rohovky. Bulózní keratopatie se nerozvinula ani na jednom oku.

Po jednom případě (2 %) jsme diagnostikovali vznik předních synechií, subluxovanou umělou nitroční čočku a parciální ablaci choroidey (tab. 6).

METODIKA

Na Snellenových optotypech jsme u každého operovaného oka určovali vstupní vizus jako vizus s nejlepší korekcí před operací a výsledný vizus jako vizus s nejlepší korekcí, který byl zaznamenán během prvních 3 měsíců po operaci. Vstupní i výsledný vizus jsme zaznamenávali do hodnotící tabulky (tab. 7. a 8).

Tab. 7. Vstupní vizus

Vstupní vizus	n	%
Vizus 0	0	0
Pohyb p.incerta	7	15
Pohyb p.certa	20	42
Vizus pod 1/60	8	17
1/60 a méně než 3/60	11	23
3/60 a méně než 6/60	1	2
6/60 a 6/36	1	2

Tab. 8. Výsledný vizus

Výsledný vizus	n	%
Vizus 0	2	4
Pohyb p.incerta	2	4
Pohyb p.certa	1	2
Vizus pod 1/60	6	12,5
1/60 a méně než 3/60	13	27
3/60 a méně než 6/60	7	15
6/60 a 6/36	12	25
6/24 a 6/18	2	4
6/12 a 6/9	3	6
6/6	0	0

zhoršen vždy, pokud byl výsledný vizus roven 0. Vizus byl rovněž hodnocen jako zhoršen, pokud se vizus po operaci oproti vizu před operací zhoršil o dva a více řádků hodnotící tabulky či o dva a více řádků Snellenových optotypů.

Vzájemným porovnáním vstupního a výsledného vizu jsme vyhodnotili časný funkční efekt pars plana vitrektomie u komplikací proliferativní diabetické retinopatie. Funkční efekt operace jsme vyjadřovali termíny vizus zlepšen, nezměněn a zhoršen.

Aby byl vizus hodnocen jako zlepšen, musel být operací dosažen vizus minimálně 1/60 a přitom se vizus po operaci oproti vizu před operací zlepšil a dva a více řádků hodnotící tabulky, případně o dva a více řádků Snellenových optotypů.

Vizus byl hodnocen jako nezměněn, jestliže se vizus po operaci oproti vizu před operací nezměnil, nebo se změnil jen o jeden řádek hodnotící tabulky či jeden řádek Snellenových optotypů.

Vizus byl hodnocen jako

VÝSLEDKY

V souboru operovaných očí jsme zaznamenali následující úrovně vstupního vizu: vizus 0=0krát, vizus pohyb p. incerta=7krát, vizus pohyb p. certa=20krát, vizus pod 1/60=8krát, vizus 1/60 a méně než 3/60=11krát, vizus 3/60 a méně než 6/60=1krát, vizus 6/60 a 6/36=1krát, vizus 6/24 a 6/18=0krát, vizus 6/12 a 6/9=0krát, vizus 6/6=0krát (viz.tab. 7, graf 1).

Vizus 1/60 a lepší mělo před operací 13 očí (27 %), vizus 6/60 a lepší jen 1 oko (2 %) a vizus 6/12 a lepší 0 očí.

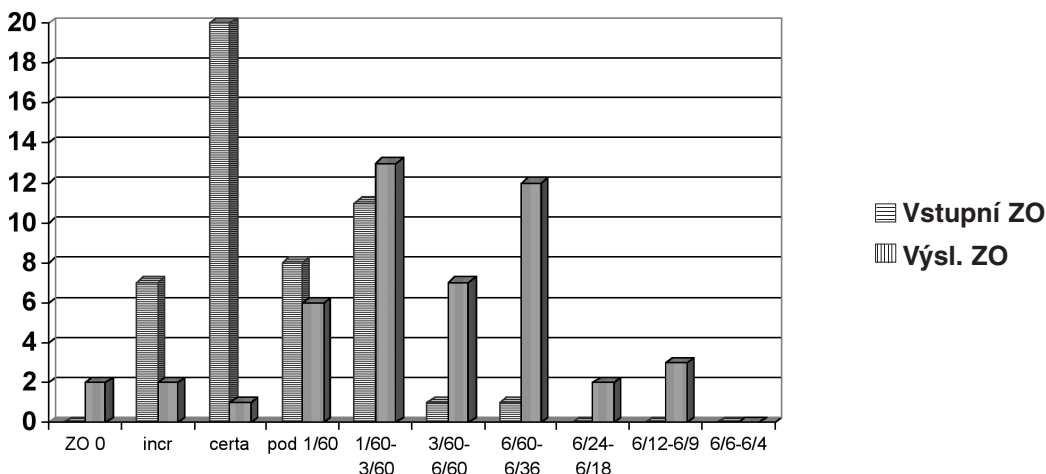
Vizus horší než 1/60 mělo před operací 35 očí (73 %).

Výsledný vizus byl: vizus 0 = 2krát, vizus pohyb p. incerta = 2krát, vizus pohyb p. certa = 1krát, vizus pod 1/60 = 6krát, vizus 1/60 a méně než 3/60 = 13krát, vizus 3/60 a méně než 6/60 = 7krát, vizus 6/60 a 6/36 = 12krát, vizus 6/24 a 6/18 = 2krát, vizus 6/12 a 6/9 = 3krát, vizus 6/6 = 0krát (viz tab. 8, graf 1).

Vizus 1/60 a lepší mělo v časném pooperačním období, tedy během prvních 3 měsíců po operaci 37 očí (77 %), vizus 6/60 a lepší 17 očí (35 %) a vizus 6/12 a lepší již jen 3 očí (6 %).

Vizus horší než 1/60 mělo 11 očí (23 %).

Když jsme porovnali výsledný vizus s vizem vstupním, mohli jsme konstatovat, že u 28 očí (59 %) se vizus zlepšil, u 16 očí (33 %) se vizus nezměnil a u 4 očí (8 %) se vizus zhoršil.



Graf 1.: Vstupní a výsledná zraková ostrost očí souboru.

Vstupní zraková ostrost a výsledná zraková ostrost očí souboru. Na ose X jsou zachyceny jednotlivé úrovně vizu, na ose Y počty očí, které této úrovni vizu dosáhly.

DISKUSE

Obecně můžeme konstatovat, že pars plana vitrektomie je při diabetické retinopatii indikována při:

- hemoftalmu,
- trakční amoci sítnice postihující foveu,
- kombinovaném trakčně-rhegmatogenním odchlípení sítnice,
- rubeóze duhovky s opacitami médií, znemožňujícími provedení laserové fotokoagulace,
- ztrátě vizu způsobené epiretinální membránou či opakční zadní sklivcovou membránou,
- progresivní neovaskularizací nereagující na laser,
- hemolytickém glaukomu,
- makulárním edému nereagujícím na laser [13].

Nejčastěji je pars plana vitrektomie při proliferativní diabetické retinopatii stále prováděna z důvodu neresorbujícího se hemoftalmu a trakční amoce. Hodnocení úspěšnosti těchto operací v časném pooperačním období, tedy 3 měsíce po operaci, je také náplní této práce.

Fišer udává, že pars plana vitrektomie při pouhém krvácení do sklivce přináší zlepšení vizu u 60 % až 80 % pacientů, v 75 % případů se vizus zlepší na 1/50 nebo více do 6 měsíců po operaci, ale pouze 50 až 60 % pacientů má šanci na vizus 6/60 a lepší. U nemocných s trakčním odchlípením fovey se vizus zlepší v 60 až 75 % případů, přičemž 40 % až 50 % pacientů bude mít 6 měsíců po operaci vizus lepší než 5/50. U očí s kombinovaným trakčně-rhegmatogenním odchlípením sítnice lze dosáhnout trvalého přiložení makuly v 65 %, přičemž 55 % těchto pacientů má lepší vizus než 1/50 [13].

Karel a spol. provedli pars plana vitrektomii pro komplikace proliferativní diabetické retinopatie u 100 očí 84 diabetiků a konstatují, že 4 měsíce po operaci zaznamenali úspěch u 68 očí ze 100, tedy v 68 % případů [7].

V roce 1991 referují autoři Karel a Kalvodová o rozšířeném souboru pacientů, u nichž provedli pars plana vitrektomii pro komplikace proliferativní diabetické retinopatie. Odoperovali 235 očí 187 diabetiků a 3 měsíce po operaci zaznamenali úspěch u 67,7 % očí [6].

V letech 1997 až 2002 jsme na Oční klinice FN v Olomouci pro komplikace proliferativní diabetické retinopatie odoperovali 48 očí 41 pacientů. Můžeme konstatovat, že u 28 očí (59 %) se vizus zlepšil, u 16 očí (33 %) se vizus nezměnil a u 4 očí (8 %) se vizus zhoršil.

Vizus 1/60 a lepší mělo v časném pooperačním období, tedy během prvních 3 měsíců po operaci 37 očí (77 %), vizus 6/60 a lepší 17 očí (35 %) a vizus 6/12 a lepší již jen 3 očí (6 %).

Vizus horší než 1/60 mělo 11 očí (23 %). Domníváme se, že naše výsledky jsou blízké výsledkům výše citovaných autorů.

Výsledky pars plana vitrektomie, která je prováděna pro komplikace proliferativní diabetické retinopatie, jsou vždy zásadním způsobem ovlivněny změnami, které na očích napáchal diabetes mellitus, ale také pooperačními a pooperačními komplikacemi.

Úspěch operace ovlivňují patologické změny makuly, která může být již ve stadiu neproliferativní diabetické retinopatie poškozována diabetickým makulárním edémem, ve stadiu proliferativní diabetické retinopatie hrozí vedle progresu diabetického makulárního edému ještě makulární ischemie, proliferativní vitreoretinopatií je poškozována i periferní sítnice.

Za prognosticky nepříznivý je považován nález, kdy se sdružuje hemoftalmus s trakčním či rhegmatogenním odchlípením sítnice. Prognózu zhoršují aktivní neovaskularizace, možný to zdroj pooperačního a zvláště pooperačního recidivujícího krvácení, rubeóza duhovky s rizikem zvratu v neovaskulární glaukom, afakie podporující nástup rubeózy. Naopak panretinální fotokoagulace potlačuje či zpomaluje růst neovaskularizací a pokládá se za prognosticky příznivý faktor. Rizikové jsou všechny pooperační komplikace, především krvácení a iatrogenní díry sítnice [1, 2, 3, 4, 5, 8, 9, 10, 11, 12, 14].

I v našem souboru jsme se setkali s prognosticky nepříznivými faktory. U 15 očí (31 %) byl hemoftalmus sdružen s trakčním odchlípením sítnice, u 37 očí (77 %) byly přítomny aktivní neovaskularizace. Jen 25 očí (52 %) bylo před operací ošetřeno panretinální fotokoagulací. U 4 očí (8 %) byla předoperačně provedena kryokoagulace sítnice, přičemž na 3 očích byla kryokoagulace provedena společně s panretinální fotokoagulací.

Z pooperačních komplikací je vždy nesmírně závažný vznik iatrogenních trhlin sítnice, které mohou zásadním způsobem ovlivnit výsledek operace, dokonce mohou způsobit inoperabilitu nálezu. Přestože každý vitreoretinální chirurg si je vědom, jakou závažnou komplikaci mohou iatrogenní trhliny znamenat a je vždy snahou postupovat šetrně a vzniku těchto trhlin se vyhnout, nelze jejich vznik ani při velmi obezřetném postupu vyloučit. Literárně se frekvence této komplikace udává mezi 7–40 % podle vývojového stadia proliferativní vitreoretinopatie [5]. V našem souboru iatrogenní trhliny sítnice vznikla v průběhu pars plana vitrektomie u 19 očí (40 %).

Velmi závažnou pooperační komplikací, která může zhatit příznivý výsledek operace, je recidiva hemoftalmu. V našem souboru jsme ji pozorovali u 9 očí (19 %). Z těchto 9 očí jsme jen jednou museli přistoupit k laváži sklivcové dutiny, u 8 očí se krev ze sklivcové dutiny rychle spontánně resorbovala.

Obávanou komplikací po pars plana vitrektomii pro komplikace proliferativní diabetické retinopatie je rubeóza duhovky s případnou progresí do neovaskulárního glaukomu. Zvýšené riziko rubeózy a neovaskulárního glaukomu je dáno tím, že na sítnici bývají ve stadiu komplikací proliferativní diabetické retinopatie více či méně rozsáhlé zóny kapilární nonperfuze, tedy zóny retinální ischemie s produkcí vazoproliferativních faktorů. Peroperační odstranění sklivce znamená jednak chybění sklivcových inhibitorů angiogeneze a také otevření cesty vazoaktivním látkám z ischemické sítnice k přednímu segmentu oka, zvláště pak na afakickém oku.

Rubeózu duhovky jsme po operaci pozorovali u 6 očí (12,5 %). U 2 očí šlo o progresi rubeózy, která byla diagnostikována již před operací, u 4 očí šlo o nově zjištěnou rubeózu.

Neovaskulární glaukom byl po pars plana vitrektomii diagnostikován u 2 očí (4 %). U 1 oka stačila ke kompenzaci nitroočního tlaku lokální monoterapie betablokátory, u 1 oka však neovaskulární glaukom progredoval do stadia dolorózního, terapeuticky neřešitelného a nezvladatelného neovaskulárního glaukomu se slepotou postiženého oka a byla provedena enukleace očního bulbu.

ZÁVĚR

Pars plana vitrektomie zlepšila vizus u 28 očí (59 %), u 16 očí (33 %) se vizus nezměnil a u 4 očí (8 %) se vizus zhoršil. U 4 očí byla pars plana vitrektomie ukončena pro inoperabilitu.

Vizus 1/60 a lepší mělo v časném pooperačním období, tedy během prvních 3 měsíců po operaci 37 očí (77 %), vizus 6/60 a lepší 17 očí (35 %) a vizus 6/12 a lepší již jen 3 očí (6 %). Vizus horší než 1/60 mělo 11 očí (23 %).

Můžeme konstatovat, že námi dosažené výsledky jsou blízké výsledkům, které byly publikovány v uplynulých letech či desetiletích. Domníváme se, že hlavním faktorem, který předurčuje úspěch operace je stále pokročilost a závažnost patologických změn, které v oku přistupujícímu k operaci napáchá samotný diabetes. I z toho plyne zásadní důležitost pravidelných a pečlivých kontrol očí diabetiků s včasnou diagnostikou patologických změn a včasným zahájením adekvátní terapie.

LITERATURA

1. **Aaberg, T.M.:** Pars plana vitrectomy for diabetic traction retinal detachment. *Ophthalmology*, 88, 1981: 639–642.
2. **Barrie, T., Feretis, E., Leaver, P., McLeod, D.:** Closed microsurgery for diabetic traction macular detachment. *Brit. J. Ophthalmol.*, 66, 1982: 754–758.
3. **Blankenship, G.W.:** Preoperative prognostic factors in diabetic pars plana vitrectomy. *Ophthalmology*, 89, 1982: 1246–1249.
4. **Hutton, W.L., Bernstein, I., Fuller, D.:** Diabetic traction retinal detachment. Factors influencing final visual acuity. *Ophthalmology*, 87, 1980: 1071–1077.
5. **Karel, I., Doležalová, J., Kalvodová, B. et al.:** Pars plana vitrektomie u komplikací diabetické retinopatie. *Čs. Oftal.*, 42, 1986: 393–400.
6. **Karel, I., Kalvodová, B.:** Pars plana vitrektomie u proliferativní diabetické retinopatie. Dlouhodobé výsledky a prognostické parametry u diabetiků operovaných v letech 1983–1989. *Čs. Oftal.*, 47, 1991: 353–362.

7. **Karel, I., Kalvodová, B., Doležalová, J. et al.:** Dlouhodobé výsledky a prognóza pars plana vitrektomie u komplikací diabetické retinopatie. Čs. Oftal., 43, 1987: 137–144.
8. **Machemer, R., Blankenship, G.:** Vitrectomy for proliferative diabetic retinopathy associated with vitreous hemorrhage. Ophthalmology, 88, 1981: 643–646.
9. **Michels, R., G., Rice, T., A., Rice, E., F.:** Vitrectomy for diabetic vitreous hemorrhage. Amer. J. Ophthal., 95, 1983: 12–21.
10. **Rice, T., A., Michels, R., G., Maguire, M., G. et al.:** The effect of lensectomy on the incidence of iris neovascularization and neovascular glaucoma after vitrectomy for diabetic retinopathy. Amer. J. Ophthal., 95, 1983: 1–11.
11. **Rice, T., A., Michels, R., G., Rice, E., F.:** Vitrectomy for diabetic traction retinal detachment involving the macula. Amer. J. Ophthal., 95, 1983: 22–33.
12. **Rice, T., A., Michels, R., G., Rice, E., F.:** Vitrectomy for diabetic rhegmatogenous retinal detachment. Amer. J. Ophthal., 95, 1983: 34–44.
13. **Sosna, T., Bouček, P., Fišer, I.:** Diabetická retinopatie, Jiří Cendelín, 2001: 209–229.
14. **Tolentino, F.I., Freeman, H.M., Tolentino, F.L.:** Closed vitrectomy in the management of diabetic traction retinal detachment. Ophthalmology, 87, 1980: 1078–1089.

*MUDr. Oldřich Chrapek
Sladkovského 1B
772 00 Olomouc - Hodolany*

Risus ophthalmologicus

MEDICI MAJÍ CHARAKTER

Profesor Jan Vanýsek již později, kdy vedl kliniku v Brně, vyprávěl na zasedání pedagogického sboru: „Když mi nedávno přišli na přednášku pouze čtyři posluchači, řekl jsem jim, že se přece nebudeme tísnit v té velké posluchárně a pozval jsem je do své pracovny. Dvěma dámám uvařila sekretářka kávu, medikům jsem nalil slivovici. Věřil jsem, až se to roznese, že účast na přednáškách stoupne. Na další však přišli zase jen tyto čtyři. Řekněte, kolegové, ti medici mají ale charakter, nedají se uplatit!“
