

# Nodulární projevy ve kštici

Hugo J.<sup>1</sup>, Arenberger P.<sup>1</sup>, Sticová E.<sup>2</sup>, Gkalpakiotis S.<sup>1</sup>

<sup>1</sup>Dermatovenerologická klinika 3. LF UK a FNKV  
přednosta prof. MUDr. Petr Arenberger, DrSc., MBA

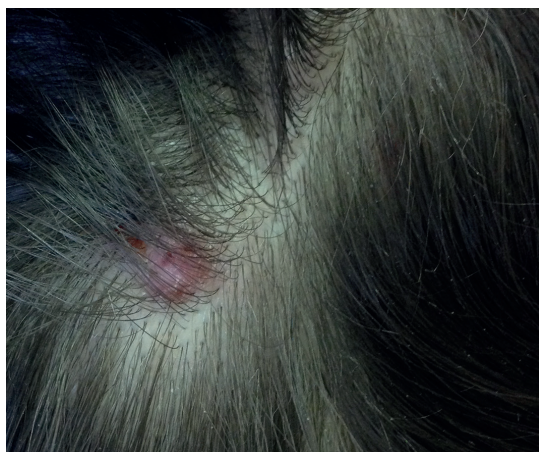<sup>2</sup>Ústav patologie 3. LF UK a FNKV  
přednosta prof. MUDr. Václav Mandys, CSc.

*Čes-slov Derm*, 90, 2015, No. 1, p. 34–36

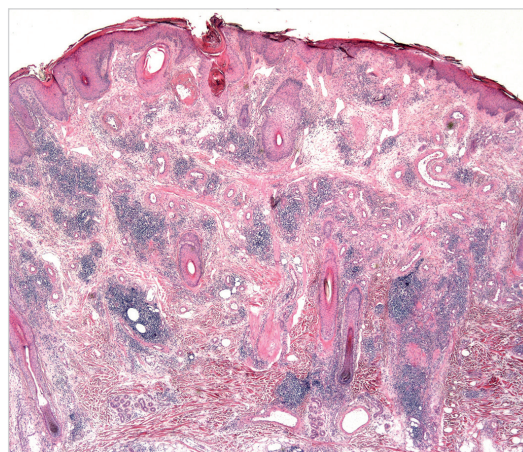
## POPIS PŘÍPADU

Na naši ambulanci se dostavila 33letá pacientka pro 4 roky přetrvávající nodulární útvary ve kštici, s postupnou progresí lokálního nálezu. Osobní i rodinná anamnéza bezvýznamná, pacientka byla bez trvalé farmakoterapie. Anamnesticky zkusila lokální aplikaci kortikosteroidů, která však byla bez efektu. Rok před naším vstupním vyšetřením se pokusila o expresi, po které došlo ke vzniku abscesu, který byl přeléčen antibiotiky. Zhruba měsíc

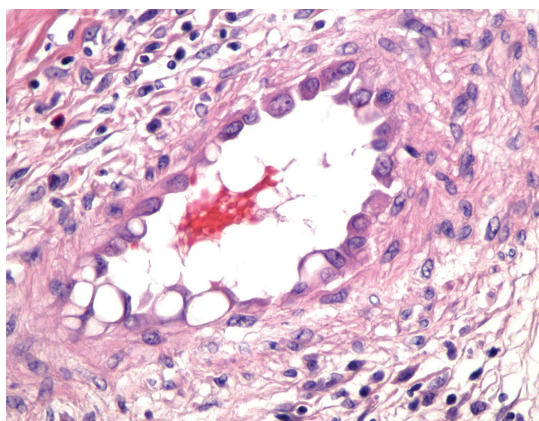
po tomto přeléčení byla na jiném pracovišti provedena biopsie s nálezem neurčité chronické dermatitidy, vyloučena jizvící alopecie a lichen planus, přítomnost mykotických mikroorganismů negativní. Subjektivně pacientku obtěžoval občasný pruritus. Objektivně byla ve kštici přítomná nodulární erytematózní ložiska, do velikosti přibližně 1 x 1 x 0,5 cm, palpačně nebolestivá, bez sekrece či ulcerace, místy povrchové exkorie po mechanickém dráždění (obr. 1). Byla provedena excize 2 nodulů s histologickým vyšetřením (obr. 2–4).



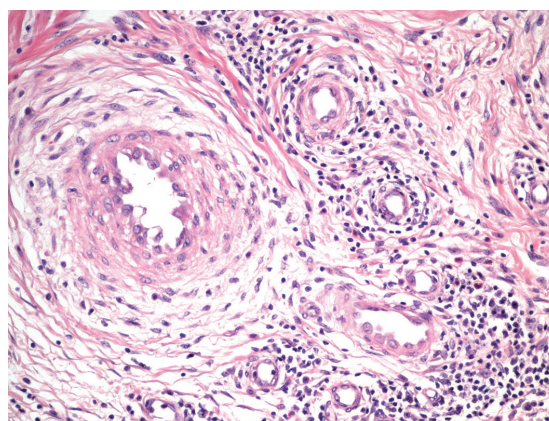
Obr. 1.



Obr. 2.



Obr. 3.



Obr. 4.

## HISTOLOGIE

V histologickém obraze je zastižena ohraňovaná proliferace krevních cév s prominujícími endoteliemi až epiteloidního vzhledu, s eozinofilní, místy vakuolizovanou cytoplazmou a s měchýřkovitými jádry (obrázky se zvětšením 200 x a 400 x) (obr. 2 a 3). Ve stromatu afekce je přítomna smíšeně zánětlivá celulizace s četnými eozinofilními leukocyty a lymfocyty, s tvorbou lymfatických agregátů a folikulů (obr. č. 4).

### Závěr

Angiolymfoidní hyperplazie s eozinofilií.

## PRŮBĚH

Pacientku jsme informovali o výsledku histologického vyšetření, a bylo domluveno, že se vzhledem k dobrému výsledku předešlé excize objedná k dalšímu chirurgickému výkonu, ale následně se na naší ambulanci již znovu nedostavila.

## DISKUSE

Angiolymfoidní hyperplazie s eozinofilií (dále ALHE), kterou trpí námi prezentovaná pacientka, je vzácně se vyskytující onemocnění benigní povahy. Onemocnění vzniká z neznámých příčin a projevuje se tvorbou papul či nodulů, především v oblasti hlavy a krku. Celosvětová incidence není známa, byl zaznamenán zvýšený výskyt u žluté rasy, naopak nejméně se udává u rasy černé. Onemocnění je mírně častější u žen, počátek bývá nejčastěji mezi 20–50 lety, s průměrem okolo 30. roku. Přestože je ALHE v dětském věku zcela raritním jevem, jsou známy i případy 2letého chlapce a 8měsíčního kojence [9].

Klinicky se onemocnění projevuje tvorbou postupně progredujícími hladkých – někdy ovšem i erodovaných či krustózních – papul a nodulů, které se v 85 % nacházejí na kůži hlavy a krku, přičemž nejtypičtější je výskyt v periaurikulární oblasti, na čele a ve kšticí [6]. V literatuře jsou dále popisována méně obvyklá místa zahrnující sliznici dutiny ústní, orbity, ruce, ramena, prsa, penis a skrotum [2, 4]. Přibližně v 80 % jde o izolované projevy, ve zbylých případech se jedná o skupiny papul či nodulů. Většina projevů měří v průměru 0,5–2 cm, s popisovaným rozsahem od 0,2 do 8 cm. Mezi nejčastější symptomy ALHE patří bolestivost a pruritus projevů, výjimečně je asociace se spontánním krvácením či pulzací.

Přesná etiologie a patofyziologie není dosud jasná. Klasicky je ALHE řazeno mezi benigní tumory. Mnohé faktory však naznačují, že by se mohlo jednat i o neobvyklý reaktivní proces, což by vysvětlovalo výskyt po nejrůznějších traumatech a infekcích. Podle výsledků některých recentních studií byla rovněž vyslovena teorie, že může jít o časné stadium T-lymfomu [8, 5]. Přibližně u 20 %

pacientů je v séru přítomna eozinofilie, nicméně hladiny imunoglobulinu E nejsou současně zvýšené. Někteří pacienti s ALHE trpí ledvinným onemocněním, proto je doporučováno provádět rutinní vyšetření moči [13]. Bylo rovněž zjištěno, že hyperestrogenémie (těhotenství, užívání hormonální antikoncepce apod.) může podporovat růst projevů. Zaznamenanou možnou komplikací je ztráta sluchu – z důvodu obstrukce sluchového kanálu – a diplopie.

V diferenciální diagnostice musíme pomýšlet zejména na granuloma faciale, granuloma pyogenicum, lymfocytom, sarkoidózu, Kimurovu chorobu, reakci na poštipání hmyzem.

Definitivní stanovení diagnózy je histologické. Charakteristický nález zahrnuje proliferaci drobných cév, jejichž endotelie jsou výrazně zvětšené, obsahující uniformní elipsovité jádra a intracytoplazmatické vakuoly. Tyto epitelie jsou často pro svůj vzhled nazývány jako epiteloidní nebo histiocytoidní. Z tohoto důvodu lze pro ALHE v literatuře nalézt i synonymní označení „epiteloidní hemangiom“. Dále jsou přítomny typické perivaskulární infiltráty obsahující zejména lymfocyty a eozinofily, které většinou tvoří 5–15 % těchto infiltrátů, někdy jejich množství dosahuje až 50 %, ale naopak výjimečně může docházet i k jejich úplné absenci. Můžeme rovněž nacházet lymfoidní agregáty a folikuly. Někdy mohou zánětlivé buňky penetrovat do lumina cév, způsobit jejich přehrazení, či dokonce rupturu.

Léčba je velice často náročná a ne vždy úspěšná. Ve zcela ojedinělých případech může dojít ke spontánní regresi. Za standardní metodu volby je považováno chirurgické řešení, kdy lze použít prostou excizi, ale léze při této technice vykazují tendenci k recidivám, proto je čím dál tím častěji volena technika „mikroskopicky kontrolované chirurgie podle Mohse“, která je prováděna pod mikroskopickou kontrolou a kdy jsou cíleně odstraněny cévní segmenty na bazi lézí. V případech, kdy nelze projevy chirurgicky odstranit, je možné použít jako alternativní metodu intralezionální aplikaci kortikosteroidů. V literatuře je dále popsáno použití radioterapie, kryoterapie, pulzního barvivového a CO<sub>2</sub> laseru, fotodynamické terapie s kyselinou 5-aminolevulovou, intralezionální aplikace interferonu alfa-2a, topické aplikace imiquimodu a takrolimu, či systémové aplikace isotretinoinu a kortikosteroidů [1, 3, 7, 10, 11, 12, 14].

Závěrem je zapotřebí zmínit, že přestože lze někdy v odborné literatuře nalézt informace, že ALHE vykazuje určité podobnosti s Kimurovou chorobou, jedná se o dvě zcela samostatné klinické jednotky.

## LITERATURA

1. ABRAHAMSON, T. G., DAVIS, D. A. Angiolymphoid hyperplasia with eosinophilia responsive to pulsed dye laser. *J. Am. Acad. Dermatol.*, 2003, 49, 2 Suppl Case Reports, p. S195–196.
2. ARNOLD, M., GEILEN, C. C., COUPLAND, S. E.,

- KRENGEL, S., DIPPEL, E., SPRÖDER, J. et al. Unilateral angiolymphoid hyperplasia with eosinophilia involving the left arm and hand. *J. Cutan. Pathol.*, 1999, 26, 9, p. 436–440.
3. CARLESIMO, M., MARI, E., TAMMARO, A., PERSECHINO, S., CAMPLONE, G. Angiolymphoid hyperplasia with eosinophilia treated with isotretinoin. *Eur. J. Dermatol.*, 2007, 17, 6, p. 554–555.
  4. DEWAN, P., FRANCIS, N. D., LEAR, J. T., BUNKER, C. B. Angiolymphoid hyperplasia with eosinophilia affecting the penis. *Br. J. Dermatol.*, 2008, 159, 3, p. 755–757.
  5. GONZALEZ-CUYAR, L. F., TAVORA, F., ZHAO, X. F., WANG, G., AUERBACH, A., AGUILERA, N. et al. Angiolymphoid hyperplasia with eosinophilia developing in a patient with history of peripheral T-cell lymphoma: evidence for multicentric T-cell lymphoproliferative process. *Diagn. Pathol.*, 2008, 3, 22.
  6. HAMILTON, T. K., BAUGHAM, R. D., PERRY, A. E. Persistent pruritic plaque of the ear. *Arch. Dermatol.*, 1999, 135, 4, p. 464–465, 467–468.
  7. ISOHISA, T., MASUDA, K., NAKAI, N., TAKENAKA, H., KATOH, N. Angiolymphoid hyperplasia with eosinophilia treated successfully with imiquimod. *Int. J. Dermatol.*, 2012.
  8. KEMPF, W., HAEFFNER, A. C., ZEPTEK, K. et al. Angiolymphoid hyperplasia with eosinophilia: evidence for a T-cell lymphoproliferative origin. *Hum. Pathol. Oct.*, 2002, 33, 10, p. 1023–1029.
  9. KOREKAWA, A., KANEKO, T., HAGIWARA, C. et al. Angiolymphoid hyperplasia with eosinophilia in infancy. *J. Dermatol.*, 2012.
  10. LEMBO, S., BALATO, A., CIRILLO, T., BALATO, N. A Long-Term Follow-Up of Angiolymphoid Hyperplasia with Eosinophilia Treated by Corticosteroids: When a Traditional Therapy is Still Up-to-Date. *Case Rep Dermatol.*, 2011, 3, 1, p. 64–67.
  11. SHENEFELT, P. D., RINKER, M., CARADONNA, S. A case of angiolymphoid hyperplasia with eosinophilia treated with intralesional interferon alfa-2a. *Arch. Dermatol.*, 2000, 136, 7, p. 837–839.
  12. SOTIRIOU, E., APALLA, Z., PATSATSI, A., PANAGIOTIDOU, D. D., IOANNIDES, D. Angiolymphoid hyperplasia with eosinophilia: good response to photodynamic therapy. *Clin. Exp. Dermatol.*, 2009, 34, 8, p. e629–631.
  13. WANG, Y. H., YIN, H. F. One patient with Kimura's disease and angiolymphoid hyperplasia with eosinophilia also suffers from kidney injury. *Beijing Da Xue Xue Bao*, 2008, 40, 4, p. 405–407.
  14. WOZNIACKA, A., OMULECKI, A., TORZECKA, J. D. Cryotherapy in the treatment of angiolymphoid hyperplasia with eosinophilia. *Med. Sci. Monit.*, 2003, 9, 1, p. CS1–4.

Do redakce došlo dne 18. 11. 2014.

Adresa pro korespondenci:

MUDr. Jan Hugo

V Štíhlách 2051/2

142 00 Praha 4

e-mail: honza.hugo@gmail.com